This is a digital copy of a book that was preserved for generations on library shelves before it was carefully scanned by Google as part of a project to make the world's books discoverable online.

It has survived long enough for the copyright to expire and the book to enter the public domain. A public domain book is one that was never subject to copyright or whose legal copyright term has expired. Whether a book is in the public domain may vary country to country. Public domain books are our gateways to the past, representing a wealth of history, culture and knowledge that's often difficult to discover.

Marks, notations and other marginalia present in the original volume will appear in this file - a reminder of this book's long journey from the publisher to a library and finally to you.

Usage guidelines

Google is proud to partner with libraries to digitize public domain materials and make them widely accessible. Public domain books belong to the public and we are merely their custodians. Nevertheless, this work is expensive, so in order to keep providing this resource, we have taken steps to prevent abuse by commercial parties, including placing technical restrictions on automated querying.

We also ask that you:

+ *Make non-commercial use of the files* We designed Google Book Search for use by individuals, and we request that you use these files for personal, non-commercial purposes.

+ *Refrain from automated querying* Do not send automated queries of any sort to Google's system: If you are conducting research on machine translation, optical character recognition or other areas where access to a large amount of text is helpful, please contact us. We encourage the use of public domain materials for these purposes and may be able to help.

+ *Maintain attribution* The Google "watermark" you see on each file is essential for informing people about this project and helping them find additional materials through Google Book Search. Please do not remove it.

+ *Keep it legal* Whatever your use, remember that you are responsible for ensuring that what you are doing is legal. Do not assume that just because we believe a book is in the public domain for users in the United States, that the work is also in the public domain for users in other countries. Whether a book is still in copyright varies from country to country, and we can't offer guidance on whether any specific use of any specific book is allowed. Please do not assume that a book's appearance in Google Book Search means it can be used in any manner anywhere in the world. Copyright infringement liability can be quite severe.

About Google Book Search

Google's mission is to organize the world's information and to make it universally accessible and useful. Google Book Search helps readers discover the world's books while helping authors and publishers reach new audiences. You can search through the full text of this book on the web at `http://books.google.com/`

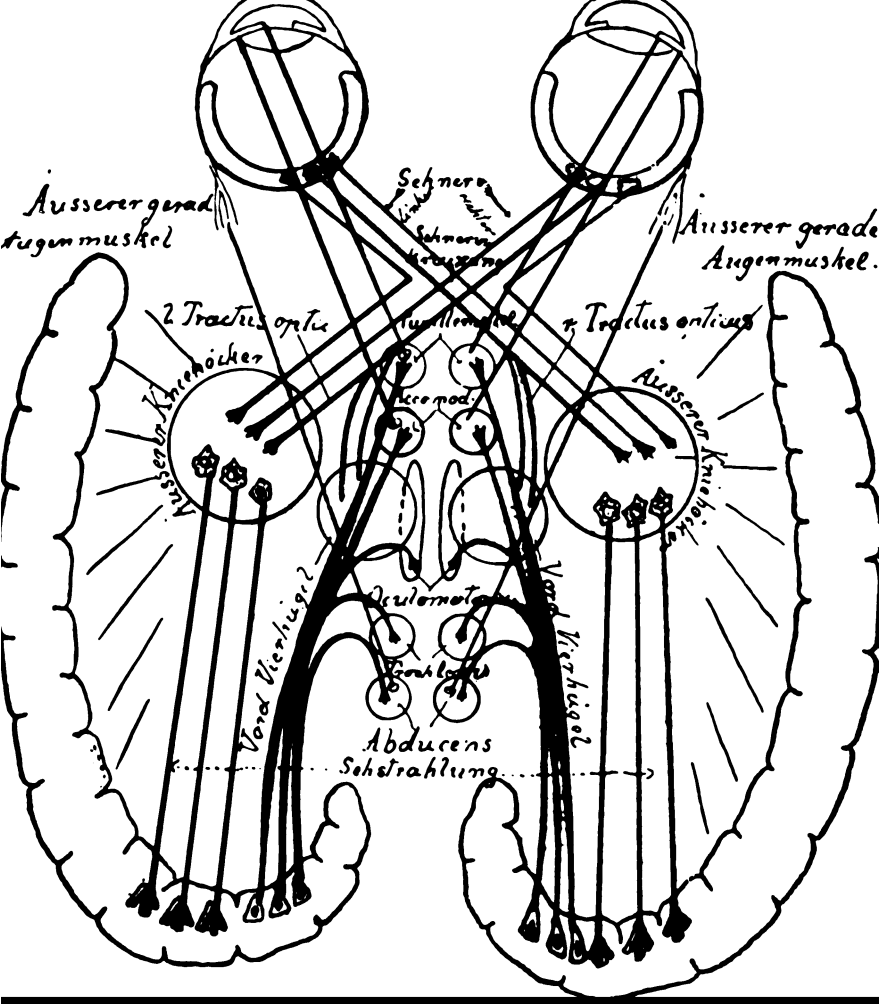

Compendium der Augenheilkunde fur ...

Paul Silex

Digitized by Google

LANE

MEDICAL

LIBRARY

Dr. A. Barkan's books.

AMERICAN BANK NOTE CO. LITHO.

Digitized by Google

a) Für das Tentamen physicum.

Normale Anatomie, Compendium der normalen Anatomie. Von Dr. **A. Voll**, I. Assistent am anatomischen Institut der Universität Würzburg. Mit 26 Abbildungen. Eleg. gebd. M. 8,—.

Chemie. Compendium der anorganischen und organischen Chemie. Von Dr. **Fritz Lehmann**, Assistent im I. chemischen Laboratorium der Universität Berlin. Zwei Theile.
I. Anorganische Chemie. Eleg. gebd. ca. M. 3.—.
II. Organische Chemie. Eleg. gebd. M. 2,50.

Histologie. Grundriss der Histologie. Von Doc. Dr. **B. Rawitz** in Berlin. Mit 204 Abbildungen. Broch. M. 6.—. Eleg. gebd. M. 7.—.

Physiologie. Oestreich's Compendium der Physiologie des Menschen. **Zweite** gänzlich umgearbeitete Auflage. Von Dr. **P. Schultz**, Assistent am Kgl. Physiologischen Institut der Universität Berlin. Mit 37 Abbildungen und einer lithogr. Tafel. Eleg. gebd. M. 6,—.

Zoologie für das Physicum. Von Dr. **Walter Guttmann** in Berlin. Broch. M. 1,50. Eleg. gebd. M. 2,25.

b) Für das Staatsexamen.

Pathologische Anatomie. Grundriss der Pathologischen Anatomie. Von Prof. Dr. **R. Langerhans**, fr. Assistent am Pathologischen Institut des Herrn Geheimrath Prof. Dr. R. Virchow in Berlin. Zweite vermehrte Aufl. Mit 136 Abbildungen. Broch. M. 12.—. Eleg. gebd. M. 13.—.

Augenheilkunde. Compendium der Augenheilkunde. Von Prof. Dr. **P. Silex**, fr. I. Assistent an der Kgl. Universitäts-Augenklinik in Berlin. **Vierte** Auflage. Mit 66 Abbildungen. Eleg. gebd. M. 5,—.

Chirurgie. Compendium der **allgemeinen** und **speciellen** Chirurgie Von Doc. Dr. **G. de Ruyter** und Dr. **E. Kirchhoff**, fr. Assistenten an der Kgl. chirurg. Univ.-Klinik des Herrn Geheimrath Prof. Dr. von Bergmann in Berlin.
I. Allgemeine Chirurgie. **Zweite** Auflage. Mit 39 Abbildungen. Eleg. gebd. M. 5,—.
II. Specielle Chirurgie. **Zweite** Auflage. Mit 88 Abbildungen Eleg. gebd. M. 7,—.

Geburtshülfe und Gynaekologie. Vademecum der Geburtshülfe und Gynaekologie. Von Prof. Dr. **A. Dührssen** in Berlin. 2 Bände.
I. Geburtshülfliches Vademecum. **Siebente** Auflage. Mit 40 Abbildungen. Eleg. gebd. M. 5,—.
II. Gynaekologisches Vademecum. **Sechste** Auflage. Mit 125 Abbildungen. Eleg. gebd. M. 5.—.

Hygiene. Leitfaden der Hygiene. Von Prof. Dr. **A. Gärtner**, Direktor des hygienischen Instituts der Universität Jena. **Dritte** Auflage. Mit 150 Abbildungen. Broch. M. 7,—. Eleg. gebd. M. 8,—.

Recepttaschenbuch, (Berliner), Klinisches Recepttaschenbuch. Nach der III. Ausgabe des Arzneibuches für das Deutsche Reich. Zusammengestellt von Dr. **Fr. van Ackeren**, Assistent an der II. medicin. Klinik des Herrn Geheimrath Prof. Dr. Gerhardt in Berlin. Zweite Auflage. Eleg. gebd. M. 2,50.

Digitized by Google

Compendium

der

Augenheilkunde.

Für

Studirende und Aerzte

von

Prof. Dr. Paul Silex
fr. I. Assistenten an der Kgl. Universitäts-Augenklinik in Berlin.

Mit 66 Abbildungen.

Vierte vermehrte und verbesserte Auflage.

Berlin 1899.
Verlag von S. Karger,
Karlstrasse 15.

Digitized by Google

LANE LIBRARY
Digitized by Google

Q49
.S58
1877

Seinem hochverehrten Lehrer

Herrn

Professor Dr. Schweigger,

Geh. Med.-Rath und Director der Universitäts-Augenklinik in Berlin

in Dankbarkeit

gewidmet.

88345

Digitized by Google

Alle Rechte, speciell das der Uebersetzung in fremde Sprachen vorbehalten.
Eine italienische Uebersetzung ist bereits bei Dr. Pasquale in Neapel erschienen, eine englische und eine holländische in Vorbereitung.

Druck von Albert Koenig in Guben.

Digitized by Google

Vorwort zur vierten Auflage.

Die vorliegende vierte Auflage habe ich entsprechend den Fortschritten der Wissenschaft unter besonderer Hervorkehrung aller der Punkte, die dem Studenten und dem praktischen Arzt von Nutzen sein können, vielfach umgearbeitet und habe zum besseren Verständniss des Textes, der bei der Art des Buches sehr kurz gehalten werden muss, eine Reihe von neuen Figuren beigefügt. Das Kapitel über die Bestimmungen für die Militärdienstfähigkeit und über die Berechnung der Unfall-Renten bei Augenverletzungen dürften den Praktiker in allen Fragen orientiren. Der Bakteriologie und den neueren Untersuchungen über den Bau der Retina ist Rechnung getragen worden.

Möge auch die neue Auflage eine wohlwollende Aufnahme finden.

Berlin, im September 1898.

Der Verfasser.

Vorwort zur dritten Auflage.

Die vorliegende dritte Auflage habe ich in vielen Punkten wesentlich umgearbeitet und habe ihr zum besseren Verständniss, dank der Liberalität des Herrn Verlegers, 13 neue Figuren hinzufügen können. Die neuesten wissenschaftlichen Fortschritte in anatomischer und praktisch therapeutischer Beziehung fanden Berücksichtigung und wurde Gewicht darauf gelegt, dem beschäftigten Praktiker alles das bei den einschlägigen Kapiteln darzulegen, was ich an dem reichen Krankenmaterial der Universitäts-Augenklinik als empfehlenswerth herausgefunden habe. Unklarheiten, die bei der Fülle des Stoffes und der nothwendigen Kürze des Ausdruckes sich sehr leicht einschleichen können, sind soviel als möglich ausgemerzt.

Es sei die neue Auflage dem Wohlwollen der betheiligten Kreise empfohlen.

Berlin, im August 1895.

Der Verfasser.

Vorwort zur zweiten Auflage.

Eine wohlwollende und weit verbreitete Aufnahme hat unser Büchlein gefunden. Die 2. Auflage ist wesentlich
umgearbeitet und in jeder Beziehung den Ve

Digitized by Google

praktischen ärztlichen Lebens angepasst worden. Wir verweisen auf die Figuren, das Kapitel über Retinoskopie, die Unfallstabellen und die augenärztliche Materia medica. Da auch der Student in kurzen Zügen alles das zusammengestellt findet, was ihm der Lehrer in den Cursen und in der Klinik vorträgt, er somit schnell sich orientiren und repetiren kann, glauben wir uns zu der Annahme des Titels „Compendium für Studirende und Aerzte" berechtigt.

Den Fachgenossen sei das Buch zur milden Beurtheilung empfohlen mit der Bitte, uns auf verbesserungsbedürftige Punkte in der Darstellung aufmerksam machen zu wollen.

Durch die Liberalität des Herrn Verlegers ist es mir ermöglicht worden, den bisherigen Abbildungen mehr als 20 neue hinzuzufügen. Ich danke ihm an dieser Stelle für sein mir allzeit bewiesenes freundliches Entgegenkommen.

Berlin, im Mai 1893.

Der Verfasser.

Vorwort zur ersten Auflage.

Vorliegendes Büchlein will, es höre dies die Kritik, kein Lehrbuch sein. Der Arzt soll durch dasselbe in den Stand gesetzt werden, sich über die Fälle der Praxis und die dabei einzuschlagenden therapeutischen Massnahmen in kürzester Zeit zu orientiren, und der Student und der Cursist, der fleissig Colleg und Curse besucht hat, die Möglichkeit gewinnen, am Ende des Semesters und der Studienzeit in wenigen Tagen das ganze Gebiet der Augenheilkunde zu durchfliegen, wodurch das Gehörte und Gesehene in seinem Gedächtniss festeren Halt gewinnen wird.

Ob ein Bedürfniss bei der grossen Menge vorzüglicher Lehrbücher vorgelegen, wer will es entscheiden! Studenten und Aerzte, mit welchen ich seit Jahren durch ophthalmoskopische Curse in regem Verkehr gestanden, haben mich stets um die Empfehlung des kürzesten Buches gebeten. Vielleicht finden sie im Folgenden, was sie gesucht.

Die Anatomie, Physiologie und die Operationslehre sind nur in der zum Verständniss nöthigen Breite berücksichtigt. Ueber die Unfallberechnung bei Augenverletzungen geben die Zehender's Monatsblättern entnommenen Tabellen Auskunft.

Ein schematischer Augendurchschnitt nach Flemming ist hinten beigefügt.

Berlin, im April 1891.

Der Verfasser.

Digitized by Google

Inhaltsverzeichniss.

I. Einleitung 1
A. Untersuchungsgang 1
B. Optische Instrumente 3
II. Specielle Ophthalmologie: 22
Anomalien der Refraction und der Accommodation 22
Emmetropie 22. Presbyopie 24. Myopie 26. Hypermetropie 33. Astigmatismus 37. Anisometropie 40. Anomalien der Accommodation 41.
Krankheiten der Augenmuskeln 43
Anatomie und Physiologie 44. Augenmuskellähmungen 46. Nystagmus 51. Strabismus 55.
Krankheiten der Lider 59
Anatomie 60. Erkrankungen 60. Anomalien der Lidstellung 65. Krankheiten der Lidmuskulatur 67.
Krankheiten der Thränenorgane 69
Krankheiten der Conjunctiva 73
Anatomie 73. Entzündungen 75. Verletzungen 91. Neubildungen 92.
Krankheiten der Hornhaut 93
Anatomie 93. Entzündungen 95. Hornhauttrübungen 104. Hornhautverletzungen 106. Anomalien der Form 107. Neubildungen 108.
Krankheiten der Sclera 109
Anatomie 109. Entzündungen 109. Formveränderungen 110. Verletzungen 111.
Krankheiten der Iris 113
Anatomie 113. Entzündungen 113. Iritis sympathica 119. Angeborene Anomalien 122. Neubildungen 123. Verletzungen 123. Motilitätsstörungen 124. Operationen an der Iris 126.

Digitized by Google

Krankheiten der Linse 126
Anatomie 126. Progressive Stare 129. Stationäre Linsentrübungen 134. Therapie der Cataract 136.
Entwicklungsgeschichtlicher Ueberblick . . 141
Krankheiten der Orbita 146
Anatomie 146. Entzündungen 147.
Erkrankungen des Ciliarkörpers und des Glaskörpers 153
Anatomie 153. Erkrankungen des Ciliarkörpers 155. Erkrankung des Glaskörpers 155.
Krankheiten der Chorioidea 159
Anatomie 159. Entzündungen 162.
Glaucom 171
Glaucoma non inflammatorium s. simplex 176. Secundäres Glaucom. Ophthalmomalacie 182.
Krankheiten der Netzhaut 183
Anatomie 183. Netzhautablösung 186. Retinitis pigmentosa 189. Haemorrhagie 190. Veränderung der Blutfülle 191. Embolie 192. Thrombose 192. Gliom 192. Entzündungen 194.
Functionelle Störungen 197
Centrale Sehschärfe 197. Gesichtsfeld 198. Farbensinn 200. Lichtsinn 201. Simulation 201.
Krankheiten des Sehnerven 202
Anatomie 202. Entzündungen 205. Atrophie 210. Geschwülste 213. Angeborene Anomalien 213. Hemiopie 214. Dyslexie 215.
III. Operationen 215
Allgemeines 215. Operationen an den Adnexen des Bulbus 216. Operationen am Bulbus 222.
Unfallberechnungen bei Augenverletzungen 226

Anhang.

Bestimmungen über die Diensttauglichkeit bei der Eisenbahn und beim Militär und über die Invaliditätserklärung 229
Materia medica opthalmologica 230

Digitized by Google

I. Einleitung.

A. Untersuchungsgang

bei einem Augenkranken, der ev. zugleich als Schema für die Abfassung einer Krankengeschichte dienen kann.

Nachdem wir die Frage gestellt: „worüber klagen Sie" erheben wir:

1) die **Anamnese** in der Art, wie wir es in der inneren Klinik gelernt haben, aber kürzer, da z. B. bei einem Hornhautgeschwür es gewöhnlich nutzlos ist, sich über die Eltern und Grosseltern zu orientiren.

2) den **Status praesens:**

a) **Allgemeines.** Aussehen des Patienten, Körperhaltung, Kopfhaltung, Gang (tabischer, suchender), Beschaffenheit der Mund- und Nasenhöhle, der Drüsen etc.

b) **Specielles.**

α. Umgebung des Auges. Form des Schädels (Stirn, Augenhöhle, hoch und niedrig, Asymmetrie derselben), Haut (Eczeme, Tumoren, Pigmentirungen), Beschaffenheit der Lider (Dicke, Grösse), Beweglichkeit derselben, Weite der Lidspalte, Verhalten des äusseren und inneren Lidrandes, der Cilien, der beiden Thränenpunkte, insbesondere, ob sich bei Druck auf den Thränensack aus ihnen Secret entleert. Untersuchung der Conjunctiva palpebrarum oben und unten, der Uebergangsfalten unter besonderer Berücksichtigung der Secretmenge, der Conjunctiva bulbi und der Carunkel wie der halbmondförmigen Falte. Es folgt

β. der Augapfel selbst. Zu beachten ist die Achsen-Stellung (bei Anomalien sind häufig Doppelbilder vorhanden), die Beweglichkeit, Grösse und Spannung (Tension), die Farbe und Form der Sclera und das auf ihr gelegene ciliare und conjunctivale Gefässsystem.

Die Cornea zeigt Anomalien in Bezug auf Durchsichtigkeit

Digitized by Google

und Form. Wir sehen frische entzündliche Heerde (Infiltrate, Geschwüre u. s. w.) in den einzelnen Schichten oder deren Residuen, Substanzverluste, verschieden tief gehend, Ausbuchtungen und Abplattungen, Fremdkörper und Neubildungen. Vordere Kammer: Tiefe (Entfernung von Hornhaut bis Iris ca. 3,5 mm), Beschaffenheit des Kammerwassers. Trübungen häufig bei Entzündungen des Auges, gelegentlich Blut (Hyphaema) und Eiter (Hypopyon) darin.

Die Regenbogenhaut bietet Merkmale hinsichtlich der Farbe und Oberfläche. Fehlt ihr der Halt von der Linse her, so schlottert sie (Iridodonesis). Bei der Pupille ist zu achten auf die Färbung (schwarz oder grau), Grösse und Beweglichkeit. Besonders ins Auge zu fassen ist der Pupillenrand, der oft mit der Hornhaut (vordere) oder mit der Linsenkaspel (hintere Synechie) verwachsen ist. Liegt eine vollständige Linsentrübung vor, so wird man diese wie das vorher Besprochene bei gutem Tageslicht erkennen können.

Nach dieser wenige Augenblicke dauernden Musterung wird zur Sehprüfung geschritten, d. h. zur Feststellung der Sehschärfe nach Correction der Refractions- und Accommodations-Anomalien. Bei verminderter Sehschärfe denke man an Astigmatismus (regelmässigen und unregelmässigen) und greife zum Keratoskop oder zu den Cylindergläsern.

Darauf schreiten wir zur Untersuchung im Augenspiegelzimmer bei künstlicher Beleuchtung. Man prüfe zuerst mittelst focaler Beleuchtung, wenn möglich unter Benutzung einer Loupe, um sich über die Beschaffenheit der Hornhaut, vorderen Kammer, Iris und Linse genau zu orientiren, durchleuchte alsdann das Auge nach Correction einer etwaigen eigenen Refractionsanomalie, um zu entscheiden, ob die brechenden Medien frei von Trübungen sind, und ob höhere Grade von Refractionsanomalien vorliegen (cf. „Augenspiegel"), wende sich darauf zur Untersuchung im umgekehrten Bild, das uns die Beschaffenheit der Papille, der Netz- und Aderhaut erkennen lässt, und schliesslich zum aufrechten Bild, in dem wir die Einzelheiten des Hintergrundes deutlicher sehen und die Refraction objectiv bestimmen können. Der Kranke wird wieder an das Tageslicht geführt.

Mit der Sehprüfung war die Sehschärfe (Raumsinn) der Netzhautmitte (Fovea centralis) bestimmt. Es fehlt die Kentniss der Function

Digitized by Google

der peripherischen Netzhaut: Gesichtsfeldaufnahme, an die wir eine Orientirung über den Farbensinn im Centrum und in der Peripherie und den Lichtsinn, letztere am einfachsten mittelst des Förster'schen Photometers, anschliessen.

Hierauf untersuchen wir in einzelnen Fällen noch den Körper, da eine grosse Anzahl von Augenleiden von Organ- und Allgemeinerkrankungen abhängig ist. Insbesondere ist die Aufmerksamkeit auf Syphilis, Diabetes, Herz, Niere, Uterus und Centralnervensystem zu richten.

Kurzes Resumé des Gefundenen mit Hervorhebung der

3) die **Diagnose** rechtfertigenden Punkte.

4) **Prognose** mit Rücksicht auf die Form (bleibt der Augapfel erhalten oder nicht), die Function (vorübergehende oder dauernde Schädigung des Sehvermögens, Möglichkeit der späteren Besserung durch Operationen) und das andere Auge (Gefahr der sympathischen Erkrankung).

5) **Therapie**. Locale und allgemeine Behandlung zur Zeit und im weiteren Verlauf.

Zur Durchführung der Augenuntersuchung ist nöthig

B. ein optisches Instrumentarium.

1) Der **Brillenkasten** (Preis ca. 120 M.) enthält sphaerische Concav- und Convexgläser, Cylindergläser, Prismen, farbige Plangläser, einen stenopaeischen Apparat, Brillengestelle, schwarze Blechscheiben und ein Strabometer. Parallel auf **sphaerische** Gläser auffallende Strahlen werden beim Convexglas so gebrochen, dass sie hinter demselben sich in einem Punkte schneiden, positiver (+) Hauptbrennpunkt, bei einem Concavglas aber so zerstreut, als ob sie von einem vor demselben gelegenen Punkte ausgegangen wären, negativer (—) Hauptbrennpunkt. Die Entfernung dieser Punkte von der Linse heisst die Hauptbrennweite. (Fig. 1 u. 2.) Wie von Punkten werden auch von unendlich weiten Objecten in den Hauptbrennpunkten Bilder entworfen

Fig. 1.

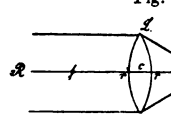

L.-Convexglas. *Rr*, *R' r'* Krümmungsradien. *C* optischer Mittelpunkt, *RR'* Hauptaxe, *f* Hauptbrennpunkt.

Digitized by Google

und zwar bei Concavgläsern aufrechte, virtuelle, verkleinerte und bei Convexgläsern umgekehrte, reelle, verkleinerte. Die Lage des Bildes bei den verschiedenen Entfernungen der Objecte lässt sich nach der Formel $^1/a + {}^1/a = {}^1/f$ berechnen, in der a die Entfernung des Lichtpunktes von der Linse, a den Bildpunkt und f die Brennweite des Glases bedeutet. Von der Lage des Objectes wird die Grösse und die Art der Bilder beeinflusst. Ausserhalb der Brennweite gelegene Objecte (wie die Netzhaut bei Myopie) geben umgekehrte, reelle, vergrösserte, und solche innerhalb der Brennweite befindliche (wie die Retina bei Hypermetropie) aufrechte, virtuelle vergrösserte (Fig. 3 u. 4). Die Gläser sind um so stärker, je kürzer der Krümmungsradius ist. Die Diagnose auf ein Concav- und Convexglas kann aus der Verkleinerung resp. Vergrösserung der betrachteten Gegenstände, aus der Scheinbewegung derselben (beim Blicken durch ein von rechts nach links oder von oben nach unten sich bewegendes Concavglas scheinen die Gegenstände nach derselben, beim Convexglas nach der entgegengesetzten Richtung sich zu verschieben) und durch das Gefühl (planconvex, biconvex und planconcav, biconcav) gestellt werden.

Fig. 2.

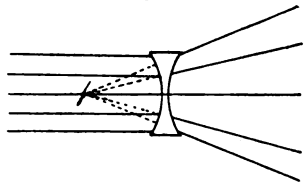

Strahlen, die mit einer auf den Brennpunkt gerichteten Convergenz auffallen, gehen nach der Brechung parallel weiter, und parallele Strahlen werden so divergent, als ob sie von f ausgegangen wären.

Fig. 3.

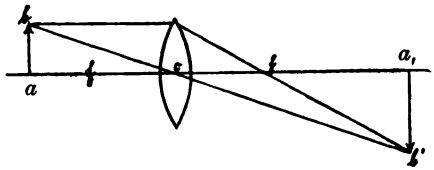

ab Object a' b' Bild. $f = 10$ cm; $ac = 15$ cm; wo a' b'? $^1/_{15} + {}^1/a = {}^1/_{10}$; $^1/a = {}^1/_{10} - {}^1/_{15} = {}^1/_{30}$; Bild also in 30 cm.

Fig. 4.

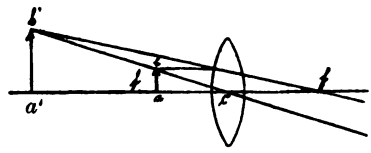

ab Object; a' b' Bild $ac = 10$ cm; $f = 15$ cm, wo a' b'? $^1/_{10} + {}^1/a = {}^1/_{15}$; $^1/a = {}^1/_{15} - {}^1/_{10} = -{}^1/_{30}$; a' b' also virtuell in 30 cm.

Die Nummerirung der Linsen basirt auf der Hauptbrennweite, die im umgekehrten Verhältniss zur Brechkraft steht.

Digitized by Google

Als Einheit gilt die Dioptrie od. Meterlinse, d. h. ein Glas von einer Brennweite von 100 cm. Es hat die Brechkraft von 1 D. Ein Glas von 2 D. ist doppelt so stark, hat aber nur die halbe Brennweite (= 50 cm). Danach finden wir die Brennweite durch Division der Zahl der D. in 100 (4 D. = 25 cm) und umgekehrt die D. aus der Brennweite durch Division der Brennweite in 100 (25 cm wieviel D.? 25 in 100 = 4 D.).

Früher galt das Zollsystem, bei dem die Zahl direct die Brennweite angiebt. Das Glas Nr. 12 hat 12″ Brennweite, aber nur $^1/_{12}$ der Brechkraft wie das Ursprungsglas von 1″ Brennweite

1 D. = 100 cm = 40″ (abgerundet),
2 D. = 50 cm = 20″ „
10 D. = 10 cm = 4″ „

Die Stärke eines Glases liest man ab, oder berechnet sie aus der Entfernung des z. B. an der Wand mittelst Sonnen- oder Lampenlichts entworfenen Brennpunktes, oder legt zu dem Glase Linsen mit dem entgegengesetzten Vorzeichen so lange, bis eine Neutralisirung eintritt, obige Scheinbewegung also verschwindet. Die Gläser gehen von 0,25 D. bis 20 D.; Convexgläser haben bei weiterer Abrückung vom Auge eine stärkere Wirkung, Concavgl. eine schwächere. Periskopische Gläser sind solche, bei denen die eine Fläche convex, die andere concav ist, natürlich mit verschieden starkem Radius. Franklin'sche Brillen bestehen aus Gläsern, die, in der Mitte zusammengefügt, oben eine andere Brechkraft als unten haben.

Fig. 5.

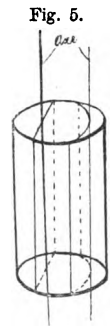

Cylindergläser. Man denke sich von einem soliden Glascylinder ein Stück parallel zur Achse abgeschnitten (Fig. 5). Die eine Fläche des Segmentes ist plan, die andere convex: plancylindrisches Convexglas; das Gegentheil ist das plancylindrische Concavglas. Die Gläser haben die Eigenschaft, dass nur die senkrecht zur Achse einfallenden Strahlen gebrochen werden. Hält man also z. B. die an einem eingravirten Strich erkenntliche Axe vertikal, so bekommt man beim Convexcylinder die entgegengesetzte Scheinbewegung nur bei horizontaler Bewegung des Glases. Sphaerische Gläser mit Cylindern combinirt

Digitized by Google

bilden die sphaerisch-cylindrischen Gläser. Die Cylinder dienen zur Correction des regulären Astigmatismus (Asymmetrie der Hornhautmeridiane).

Prismen werden zur Simulationsprüfung, zur Hervorrufung und Beseitigung von Doppelbildern, zur Feststellung der Muskelverhältnisse und am häufigsten zur Correction der sog. Insufficienz der Musculi interni benutzt. Die eingeritzte Nummer giebt den brechenden Winkel der Prismen an; die Strahlen werden zur Basis hin abgelenkt und dies um so mehr, je grösser der Winkel ist. Bei den schwächeren Prismen ist der Ablenkungswinkel nahezu gleich der Hälfte des Prismawinkels. Ein Prisma von 6° würde beispielsweise eine Ablenkung von 3° bewirken. Prismen von mehr als 4° finden als Brillen wegen ihrer Schwere kaum Verwendung. Die erwähnte Insufficienz der Interni besteht darin, dass die Muskeln nicht im Stande sind, die für eine bestimmte Arbeitsentfernung nöthige Convergenz dauernd zu leisten. Das eine Auge weicht nach aussen ab, wodurch gekreuzte Doppelbilder entstehen. Die Wirkung von Prismen für solche Fälle zeigt Fig. 6. Punkt *a* kann nicht dauernd fixirt werden. Prismen mit der Basis nach innen lenken die Lichtstrahlen von der Macula lutea m nach m^1, dadurch entstehen Doppelbilder, die durch Auswärtswendung der Cornea beseitigt werden. Dieser Effect, auf das Prisma übertragen, giebt ihm den Namen eines Abductions- und im entgegengesetzten Falle (Basis aussen, dadurch Einwärtsschielen) eines Adductionsprismas. Während die Accommodation auf *a* gerichtet ist, schneiden sich die Sehaxen erst in a^1. Wir sind also im Stande, bei gleicher Convergenz die Gegenstände näher an das Auge heranzubringen. Diese scheinbare Verlagerung der Objectdistanz ist um so grösser, je stärker die Prismen sind und je weiter sie selbst ursprünglich vom Auge sich befindet. Durch Prisma 4° jederseits wird bei einer Objectdistanz von 25 cm der scheinbare Ort des Bildes nach 30 cm hin verlegt. Von grösserem Effect

Fig. 6.

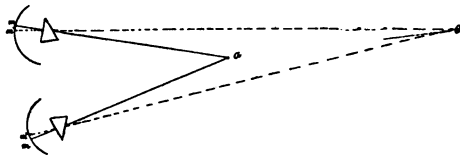

Digitized by Google

sind concavprismatische Gläser, da hier durch beide Arten Gläser der Convergenzpunkt herausgerückt wird.

Farbige Gläser finden bei Simulations- und Farbensinnprüfungen und zur Erkennung von Doppelbildern Verwendung.

Stenopäische Brillen sind Blechscheiben, in welchen sich runde Lücken und schmale Spalten befinden. Wir benutzen sie bei der Astigmatismusuntersuchung und bei vorhandenen Trübungen in den brechenden Medien. Trotz der fast immer erzielten Verbesserung kommen sie praktisch wegen der starken Verkleinerung des Gesichtsfeldes im Ganzen wenig zur Verwendung. Manche Patienten freilich haben einen wesentlichen Nutzen davon, mehr aber noch von der Roth'schen Siebbrille, d. i. eine mehrfach durchlöcherte Scheibe.

Mit den schwarzen **Blechscheiben** wird das eine Auge während der Sehprüfung verdeckt (Occlusionsscheibe).

Strabometer ist ein in Millimeter getheilter gebogener Massstab, der zur Messung der Schielablenkung der Augen dient.

2) **Sehproben.** Am meisten sind in Deutschland die von Jaeger, Snellen, Schweigger, Nieden, Burchard und Cohn (transparente Tafeln) in Gebrauch. Sie bestehen aus Buchstaben, die in Zeilen angeordnet sind und in diesen die gleiche Grösse haben. Bei jeder Zeile steht eine Zahl, welche in Metern angiebt, in welcher Entfernung diese Buchstaben von einem normalen Auge gelesen werden können. Liest ein Auge z. B. die Zeile 24 in 24 Metern, so hat es volle Sehschärfe, liest es dieselbe nur in 6 M., so hat es $^6/_{24}=^1/_4$ Sehschärfe. In der Regel prüft man auf 6 M., wo dann die Zeile 6 gelesen werden soll $= ^6/_6$; wird nur Zeile 12 gelesen, dann ist S. (Sehschärfe) $= ^6/_{12}$ u. s. w. $S = \frac{d}{D}$; (d = Distanz in der geprüft wird, D = die Nummer der gelesenen Zeile). Die quadratisch gezeichneten Buchstaben sind so gross, dass sie in ihrer ganzen Ausdehnung in der bezeichneten Distanz unter einem Winkel von 5 Min. und in ihren einzelnen Theilen unter einem solchen von 1 Min. in das Auge fallen. Dieser sog. Fernprüfung steht die Nahprüfung gegenüber, die, mit verschiedenen Druckproben vorgenommen, uns einmal über die Sehschärfe, dann über die Accommodation und bei Myopen auch über den Fernp

Digitized by Google

Der Grad der Sehschärfe wird wie oben (die Lesedistanz in den Zähler, die beigeschriebene Zahl in den Nenner) bezeichnet. Schweigger 0,3 soll bis 30 cm gelesen werden; wird diese Schrift nur bis 15 cm erkannt, so haben wir $S = {}^{15}/_{30} = {}^{1}/_{2}$. Unter den Resultaten der Fern- und Nahprüfung, die stets beide vorgenommen werden und annähernd übereinstimmen sollen, verstehen wir die nach Correction der Refractions- und Accommodationsanomalien gefundenen Grade der Sehschärfe. Zum Verständniss der Verschiedenheit der Sehschärfe bei gesunden Augen hat man sich zu erinnern, dass die sog. normale Sehschärfe ein willkürliches Mass ist, und dass die Sehschärfe abgesehen von der cerebralen Function abhängig ist von der Grösse des Sehwinkels, der absoluten Helligkeit, den Helligkeitsunterschieden, der Perceptionsfähigkeit und der Schärfe und Grösse des Netzhautbildes. Die geringsten Grade von Sehschärfe werden durch Vorhalten der Finger oder der Hand oder einer Flamme ermittelt.

3) **Perimeter** zur Prüfung des Gesichtsfeldes, d. i. des Raumes, in dem bei ruhendem Blicke gleichzeitig eine Wahrnehmung stattfindet. Am meisten ist das Foerster'sche in Gebrauch, das aus einem Halbring von $^{1}/_{3}$ Meter Radius besteht und an der Innenseite in Grade eingetheilt ist. Der Patient fixirt den Nullpunkt und giebt an, wenn an dem Bogen entlang bewegte Gegenstände verschwinden resp. erscheinen. Man prüft mit weissen und farbigen Objecten (meist Papierquadraten von 5 mm Seitenlänge) und markirt die gefundenen Zahlen auf dem sog. Gesichtsfeldschema. Die Grenzen für weiss sind aussen 90°, aussen oben 70°, oben 50°, oben innen 50°, innen 55°, innen unten 55_0, unten 65°, unten aussen 90°. Die Gesichtsfelder für Farben bilden fast concentrische Kurven und nehmen ab in der Reihenfolge blau, gelb, roth, grün. In gröberer Weise beurtheilt man das Gesichtsfeld derart, dass, während der mit dem Rücken zum Fenster gestellte Patient das Auge des Arztes fixirt, dieser seine Hand oder die ausgestreckten Finger aus verschiedenen Richtungen nähert. Für die Sprechstunde ist das Schweigger'sche Handperimeter von grossem Werth. Gut, aber theuer sind selbstregistrirende P.

Gesichtsfelddefecte sind pathologisch. Wir finden dieselben in der Form der **concentrischen Verengerung,** z. B.

Digitized by Google

bei Retinitis pigmentosa, Anaesthesia retinae, öfters bei der traumatischen Neurose, Hysterie u. s. w. oder in Gestalt eines oder mehrerer **Sectoren,** am häufigsten bei Sehnervenleiden, oder als **Hemiopie** bei Occipital-, Tractus- und Chiasmaerkrankungen [es fehlen entweder die oberen oder unteren oder die seitlichen Hälften der Gesichtsfelder; bei letzteren unterscheiden wir eine gleichseitige, wo die rechten oder die linken Gesichtsfeldhälften nicht vorhanden sind, und eine ungleichseitige Hemiopie, wo die rechte Gesichtsfeldhälfte des einen Auges und die linke des anderen ausfällt (Näheres s. bei Sehnerv)], oder als **Scotom** bei intraocularen Erkrankungen und Sehnervenleiden. Es ist letzteres ein begrenzter Defect innerhalb des Gesichtsfeldes, der central oder peripherisch gelegen sein kann. Zu diesen gehört auch der Mariotti'sche blinde Fleck, der der Eintrittsstelle des N. opticus entspricht. Die Scotome zerfallen in positive und negative. Positive sind solche, die der Patient als dunkle Flecke in seinem Gesichtsfelde wahrnimmt. Die negativen bemerkt der Patient für gewöhnlich nicht, sie werden erst bei der Untersuchung als Defecte nachgewiesen. Letztere zerfallen wieder in absolute (die Empfindung ist ganz erloschen) und in relative (die Empfindung ist nur vermindert).

Die negativen-relativen Scotome, die wir bes. häufig bei der sog. Tabaks- und Alkoholamblyopie vorfinden, werden am besten mittelst der ein feineres Reagens als weiss darstellenden Farbenobjecte (kleine farbige Papierquadrate) nachgewiesen. Bei positivem Resultat spricht man alsdann von einem centralen Farbenscotom (Scotom für roth und grün).

4) **Photometer** von Foerster, ein Apparat zur Bestimmung des Lichtsinns, d. i. die Empfindlichkeit für Helligkeit und Helligkeitsdifferenzen. Demselben Zwecke dient die Masson'sche Scheibe, die, wie das Photom, hier nicht genauer beschrieben werden kann. Der Lichtsinn, der im Centrum der Netzhaut stärker ist als in der Peripherie, leidet bes. bei den Affectionen, welche mit einer Alteration der Stäbchen- und Zapfenschicht und des Pigmentepithels einhergehen, und bei Glaucom. Bei Sehnervenatrophien ist die Reizschwelle normal, die Unterschiedsempfindlichkeit aber bedeutend herabgesetzt.

5) Zur **Prüfung des Farbensinnes** dienen die

Digitized by Google

schen Wollproben, die Stilling'schen pseudoisochromatischen Tafeln und vielleicht noch die Farbentafeln von Daae. Bei Bahnbeamten sind ausserdem Signalfarben (farbiges Glas mit dahinter stehendem Licht) zu verwenden, deren Farben man sich am besten mit Wollbündeln nachlegen lässt.

6) **Stereoskop** zur Untersuchung auf Simulation und zur Orientirung über den binocularen Sehact.

7) **Keratoskop** von Placido, eine mit schwarzen, concentrisch verlaufenden Ringen bemalte weisse Blechscheibe, die uns beim Entwerfen ihres Spiegelbildes auf der Hornhaut über deren Oberfläche insofern, ob dieselbe glatt d. h. mit Epithel bedeckt ist oder nicht, (in welch letzterem Falle die Kreise unterbrochen erscheinen) und über die Meridianasymmetrie (die Kreise zeigen sich als Ellipsen oder verzerrt) Auskunft giebt.

8) Ein **Metermass,** sehr praktisch ist auch der Roth'sche Messzirkel, und ein Licht.

9) Ein **Augenspiegel** mit zwei Convexgläsern von 13 und 20 D., die falls man nicht eine botanische oder Kugel- oder eine stehende Westien'sche binoculare Korneallupe zur Verfügung hat, an deren Stelle treten können. Anhangsweise, weil sehr entbehrlich, erwähnen wir die Optometer. Es sind dies fernrohrartige Apparate zur Bestimmung der Refraction und der Sehschärfe; meist handelt es sich um verschieden starke in einem Tubus angebrachte Gläser, die durch Ortsveränderung Gläser verschiedener Brechkraft repräsentiren. Die Schriftproben befinden sich an der Wand oder dem Tubusende. Ferner das Helmholtz'sche Ophthalmometer. Mittelst desselben werden aus der Grösse der im Auge bei Beleuchtung entstehenden Lichtbildchen (Sanson'sche) die Krümmung der Hornhaut in ihren verschiedenen Meridianen, die Tiefe der vorderen Kammer, die Dicke der Linse und der Krümmungshalbmesser der vorderen und hinteren Linsenfläche bestimmt. Das einfacher zu handhabende Javal-Schiötz'sche Ophthalmometer kommt besonders bei der Messung des regulären Astigmatismus in Anwendung. Die Beschreibung dieser sinnreichen Instrumente müssen wir uns hier versagen. Am wichtigsten von allen Apparaten ist der

Digitized by Google

Augenspiegel.

Für gewöhnlich erscheint uns die Pupille schwarz, weil von dem Augenhintergrund Licht nicht in unser Auge gelangt. Nur unter bestimmten Verhältnissen sehen wir, abgesehen vom albinotischen Auge und von der Anwesenheit von Tumoren im Augeninnern (amaurotisches Katzenauge) die Pupille aufleuchten. Fixirt ein Auge ein Licht, so kehren die Lichtstrahlen von der Netzhaut zum Licht zurück (beide Punkte sind conjugirte Brennpunkte) und die Pupille bleibt für den Beschauer schwarz. (Fig. 7.)

Fig. 7.



Wird nun aber auf das Licht nicht accommodirt, und haben wir z. B. ein hypermetropisches Auge, so kommen die Lichtstrahlen divergent von der Netzhaut und können in das Auge eines neben der Lichtquelle stehenden Beobachters fallen, der in Folge dessen die Pupille roth aufleuchten sieht, eine Erscheinung, die als Augenleuchten bezeichnet wird und jedem von der Beobachtung der stark hypermetropischen Katzen und Hunde her bekannt ist. Dasselbe Resultat wird zu jeder Stunde und an jedem Orte erreicht, wenn wir unser Auge durch den 1851 von Helmholtz erfundenen Augenspiegel zu einer Lichtquelle machen. Die ersten Spiegel bestanden aus 3 planparallelen Glasplatten, deren Wirkung aus der Zeichnung ersichtlich ist. (Fig. 9.)

Fig. 8.

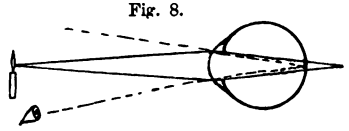

Beobachter.

Fig. 9.

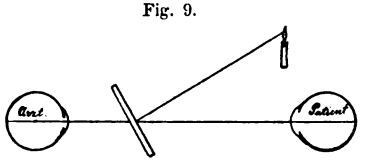

Dadurch, dass man die Glasplatte hinten mit einem Spiegelbelag versah und in der Mitte ein rundes Loch für den Beobachter schuf, hat man die jetzt gebräuchlichen Planspiegel construirt. Die lichtstärkeren Concavspiegel wurden von Ruete eingeführt. Zur Correction eigener Refractionsanomalien und solcher der Patienten werden die betreffenden Gläser in Klammern hinter dem Spiegel angebracht, oder die Correctionsgläser stecken in

Digitized by Google

mehr weniger grosser Anzahl in einer hinter dem Spiegel befindlichen drehbaren Scheibe (Recoss'sche Scheibe). Die drei Bestandtheile des Spiegels, Stiel, Spiegel und Correctionsgläser, sind in so mannigfacher Weise combinirt worden, dass zur Zeit etwa 100 verschiedene Augenspiegel existiren. Zu bemerken ist, dass man mit dem einfachsten Spiegel zum Preise von 6—8 Mk. jede Diagnose, mit Ausnahme der Refractionsbestimmungen (vorzüglich ist der Refractionsaugenspiegel von Roth) stellen kann, und dass diese für den praktischen Arzt mithin vollauf genügen. Anzufügen wäre noch, dass es auch Demonstrations- und binoculare Augenspiegel und solche mit electrischer Beleuchtung giebt. Sehr interessant ist die Untersuchung des eigenen Augenhintergrundes (Autophthalmoskopie).

Die Untersuchung wird im Dunkelzimmer bei Gas-, electrischer oder Petroleumbeleuchtung vorgenommen, der Arzt sitzt genau gegenüber dem Kranken. Am zweckmässigsten beginnt die Untersuchung mit der **seitlichen Beleuchtung**. Nachdem die Lampe vor den Kranken und ein wenig seitwärts gestellt worden ist, wird das Licht durch eins der Convexgläser gesammelt und nun der Focus auf die Cornea, in die vordere Kammer und auf die Linse gebracht. Sind bes. reflectirende Gebilde, wie vascularisirte Membranen, Gliome etc., im Glaskörper vorhanden, so kann man auch diese sehen.

Es folgt, nachdem die Lampe neben den Pat. und in Kopfhöhe gebracht ist, die **Durchleuchtung** aus etwa 40—50 cm Entfernung, wobei der Arzt am besten seine Refractionsanomalie entweder mittelst seiner Brille oder durch ein hinter den Spiegel gebrachtes Glas ausgleicht. Der Spiegel wird an den Augenbrauenrand gelegt, der Patient dreht das zu untersuchende Auge etwas nach innen und oben. Durch diese Blickrichtung wird, da die Mac. lut. nicht direkt den Lichtstrahl erhält, am besten die reflectorische Pupillenverengerung vermieden. Nun wird Licht in das Auge geworfen und es zeigt sich entweder die diffushellrothe Färbung der Netzhaut oder ein mehr weniger deutlicher gelbrother Schein, herrührend von der in unserer Blicklinie gelegenen Papille. Wir erkennen sofort, 1) ob Trübungen in den brechenden Medien und 2) ob höhere Refractionsanomalien vorliegen.

Digitized by Google

Die **Trübungen** erscheinen, sofern sie undurchsichtig sind, schwarz, da in ihrem Bereich Licht nicht aus dem Auge heraustreten kann. Sie sind entweder fixirt, nur den Bewegungen des Auges folgend (die seitliche Beleuchtung entscheidet zwischen Hornhaut und Linse) oder beweglich, d. h. sie fliegen nach ruckweiser Bewegung des Auges mehr weniger stark im Glaskörper umher. Alle vor dem Drehpunkt des Auges (13,5 mm hinter dem Scheitel der Hornhaut) fixirten Trübungen bewegen sich gleichsinnig mit dem Auge, solche hinter demselben entgegengesetzt. Die praktisch wichtige Frage der Unterscheidung zwischen einer Trübung der hinteren Corticalis von einer Auflagerung auf die hintere Linsenfläche lässt sich durch das umgekehrte hintere Sanson-sche Linsenbild entscheiden. Im ersteren Fall erscheint es verwaschen, im letzteren scharf. Fixirte Trübungen im Glaskörper werden besser im umgekehrten Bilde gesehen, und zwar so, dass man zuerst die Netzhaut einstellt und dann das Glas vom Auge entfernt, wobei das ganze Augeninnere durchmustert wird. Bei **höheren Refractionsanomalien** wird von den Objecten des Augenhintergrundes (cf. Fig. 3 und 4) ein Bild entworfen, das um so deutlicher und übersichtlicher, je grösser die Anomalien sind. Bei mittlerer Pupillenweite überblickt man, am besten als Emmetrop, aus grösserer Entfernung dann z. B. die ganze Papille. Bleibt bei Annäherung an das Auge des Patienten das Bild deutlich oder wird es noch schärfer, so muss es hinter dem Auge gelegen, virtuell, folglich das Auge hypermetropisch sein, verschwindet das Bild hingegen bei der Annäherung, so muss es vor dem Auge gelegen und reell sein, das Auge mithin einen myopischen Brechungszustand haben. Alle diese Erscheinungen nicht darbietenden Augen sind, abgesehen von Astigmatismus, emmetropisch oder in geringem Grade myopisch oder hypermetropisch. Eine 2. Prüfung kann man in der Weise ausführen, dass man nach Sichtbarwerden des Bildes sich nach rechts und links bewegt; bei Myopie scheinen die Gefässe nach der entgegengesetzten, bei Hypermetropie nach derselben Seite wie der Beobachter sich zu bewegen.

Nachdem wir uns auf diese einfache Weise schnell darüber orientirt haben, ob die brechenden Medien klar sind oder nicht, ob eine Refractionsanomalie höheren Grades vorliegt oder nicht,

Digitized by Google

gehen wir zur Untersuchung im **umgekehrten Bilde** über, die uns die Einzelheiten des Augengrundes in umgekehrter Lage zeigt. Die Methode besteht darin, dass wir mittelst eines Convexglases von 13 oder 20 Dioptr. die aus dem Auge des Patienten heraustretenden Strahlen sammeln. Es entsteht, wie die Zeichnung ergiebt, ein umgekehrtes, reelles, vergrössertes Bild, das ungefähr 15 cm vom Auge entfernt in der Luft gelegen ist. (Fig. 10.) Dies Bild wird am besten in einer Entfernung von 25 cm gesehen, so dass der Emmetrop ungefähr 40cm (25+15) vom Auge entfernt sitzt. Mit Vortheil ersetzt der Emmetrop und Hypermetrop die dazu nöthige Accommodation durch eine hinter den Spiegel gebrachte Convexlinse von 4 Dioptr. Der Myop behalte sein Concavglas auf, wenn er damit zu arbeiten gewohnt ist, sonst aber spiegele er ohne sein Concavglas und nähere sich bei eigener höherer Myopie soweit, bis das Bild in seine Sehweite tritt. Bei Hypermetropen liegt, da die Lichtstrahlen divergent aus dem Auge kommen, das Bild etwas weiter, als der Brennpunkt der Linse, bei Myopen dagegen, weil die Lichtstrahlen convergent heraustreten, näher. Diese Methode ist infolge der etwa 4fachen Vergrösserung fast immer ausreichend zur Stellung der Diagnose und gewährt ausserdem den Vortheil einer schnellen Umschau über den ganzen Hintergrund. Will man über Einzelheiten sich genauer orientiren oder die Refraction mit dem Augenspiegel bestimmen, so benützt man das (16fach vergrösserte) **aufrechte** Bild. Zu dem Zwecke geht man möglichst dicht, je näher desto grösser ist das Gesichtsfeld, an das Auge des Patienten mit dem Spiegel und blickt, vorausgesetzt dass Arzt und Patient emmetropisch und accommodationslos sind, ohne weitere Hilfsmittel in das Auge, worauf man bei der richtigen Stellung die Papille übersieht. Von der Papille und der Netzhaut wird alsdann ein aufrechtes, vergrössertes, virtuelles Bild entworfen — daher der Name Untersuchung im aufrechten Bild. (Fig. 11.) Für die Refractionsanomalien ist

Fig. 10.

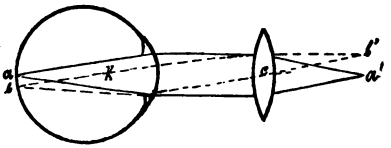

Linse von 13 D etwas näher als ihre Brennweite (7,5 cm) vom Auge zu halten = 7 cm; fällt das Licht parallel auf die Linse, so wird es in ihrem Brennpunkt vereinigt = 7,5 cm; Bild liegt also 14,5 cm vom Auge.

Digitized by Google

es zum leichteren Verständniss gut, den Arzt immer als Emmetropen, in welchen er sich ev. durch Benutzung eines Glases leicht verwandeln kann, zu betrachten.

Fig. 11.

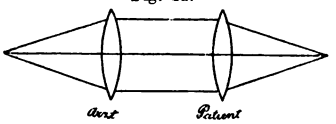

Die Lichtstrahlen aus dem Auge des Pat. kommen parallel und diese werden auf der Netzhaut des accommodationslosen emmetropischen Auges des Arztes vereinigt.

Kommen die Lichtstrahlen aus dem Auge des Patienten divergent (Hypermetropie), so accommodirt der Arzt, bis er diese Divergenz überwunden hat, und kommen sie convergent (Myopie), so bringt er vor sein Auge Concavgläser von der Stärke, dass sie parallel werden. Sehr hohe Grade von Myopie lassen sich wegen sphaerischer und chromatischer Aberration und oft aus Mangel an hinreichend starken Gläsern so schwer im aufr. Bilde untersuchen, dass man lieber darauf verzichtet.

Bei der **Refractionsbestimmung im aufr. Bilde** kommt es darauf an, die von der Papille nach der Macula lutea herüberziehenden Gefässe scharf zu sehen. Wenn Arzt und Patient emmetropisch sind, so werden sie (s. Fig. 11) ohne Glas gesehen; ist Patient hypermetropisch, so erkennt der Arzt sie auch ohne Hilfsmittel, kann sie aber, indem er seine Accommodation aufgiebt, auch noch mit Convexgläsern sehen. Das stärkste Convexglas, mit dem dieselben noch deutlich erscheinen, giebt den Grad der Hypermetropie an. Den Hintergrund des myopischen Patienten-Auges kann der emmetropische Arzt nur mit Concavgläsern genau sehen. Sie werden von schwächeren zu stärkeren aufsteigend, nacheinander hinter den Spiegel geschoben. Das schwächste Glas, mit dem die Gefässe scharf erkannt werden, bezeichnet den Grad der Myopie. Der myopische Arzt muss beim Emmetropen seine Myopie corrigiren, bei Myopen ein Glas nehmen von seiner und des Patienten Myopie und von der gefundenen Summe dann das Glas seiner Myopie abziehen. Beim Hypermetropen mit H. geringer als seine Myopie, braucht er Concavgläser, und zwar Gläser, die schwächer sind, als die eigene Myopie. Ist die Hypermetropie der Myopie gleich, so sieht er den Hintergrund ohne Glas, ist die Hypermetropie höher, so sind Convexgläser nöthig (z. B. Arzt = 3 DM; Fundus wird gesehen mit + 2 D; folglich Pat. = 3 + 2 = 5 DH). Der hypermetropische Arzt corrigirt beim

Digitized by Google

Emmetropen seine Hyperopie, bei Hyperopen seine eigene und die des Patienten und zieht dann zur Berechnung von der Summe seine eigene ab, und beim Myopen muss er mit schwächeren Convexgläsern untersuchen. Die Differenz zwischen seinem Glas und dem gefundenen giebt den Grad der Myopie an. Ist die Myopie der Hyperopie gleich, so sind Gläser nicht nöthig, ist sie höher, so sind Concavgläser erforderlich, aber um so viel geringere als die eigene Hyperopie beträgt (z. B. Arzt = 3 DH; mit 3 D concav wird der Fundus gesehen, folglich Pat. = 3 + 3 = 6 DM).

Mittelst des Augenspiegels lässt sich auch der Astigmatismus diagnosticiren. Solcher ist immer vorhanden, wenn die Papille im umgekehrten Bilde eine andere Form hat als im aufrechten. Der Geübte kann auch, indem z. B. die vertikalen und horizontalen Gefässe mit verschieden starken Gläsern im aufrechten Bilde deutlich gesehen werden, aus der Differenz derselben die Brechkraft der einzelnen Meridiane feststellen. Der Refractionszustand der horizontalen Gefässe giebt übrigens dabei den Brechzustand des verticalen Meridians an und umgekehrt.

In neuerer Zeit wird zur Bestimmung der Refraction die sehr empfehlenswerthe Methode der **Skiaskopie** (Schattenprobe) in Anwendung gebracht. Sie recurrirt auf die Auffindung des Fernpunktes, der beim Emmetropen in der Unendlichkeit, beim Myopen vor und beim Hypermetropen hinter dem Auge gelegen ist. Ein Emmetrop und Hypermetrop können durch Vorhalten von Convexgläsern künstlich zu Myopen gemacht werden. Bei der Sk. werden nur Myopen mittleren Grades ohne Gläser untersucht, alle anderen werden durch Gläser derartig myopisch gemacht, dass ihr Fernpunktsabstand etwa 15 bis 30 cm beträgt. In ihm liegt das umgekehrte Bild der Netzhaut und ein Schatten, der auf dem Augenhintergrund sich bewegt, macht im umgekehrten Netzhautbilde die umgekehrte Bewegung. Nur auf diesen Schatten ist zu achten. Das Weitere wird am besten durch ein Beispiel verständlich. Man durchleuchte ein Auge von 3 D M (Fernpunkt in 33 cm) mit einem Planspiegel und zwar am besten nicht mit einem durchbohrten, sondern nur der Folie im Centrum beraubten aus etwa $^1/_2$ Meter Abstand. Die sofort roth aufleuchtende Pupille wird allmälig dunkel, wenn man den Spiegel um seinen Griff als Axe z. B. nach rechts dreht. Es wandert

Digitized by Google

in diesem Fall ein von rechts nach links gehender Schatten über dieselbe hin. Dieser Schatten ist das Beobachtungsobject. Er ging nach links, während das Licht nach rechts geführt wurde, war also „gegenläufig". Jetzt nähere man sich dem Patienten auf 20 cm und wiederhole das Experiment. Der Schatten geht wie das Licht: „mitläufig". Zwischen 20 und 50 cm liegt nun eine leicht auffindbare kurze Strecke, die sich dadurch charakterisirt, dass, wenn sich die Iris des Arztes in ihr befindet, der Arzt über die Richtung des Schattens im Unklaren ist. (Wird mit einem Spiegel skiaskopirt, dessen Oeffnung kleiner ist als die Pupille des Arztes, so gilt von der Spiegelöffnung das von der Arzt-Iris Gesagte.) In dieser „Strecke des Zweifels" schlägt die gegenläufige Bewegung in die mitläufige um (Schattenwechsel); wir finden sie, indem wir, den Schatten prüfend, vorwärts und rückwärts gehen und zwar in unserm Falle in etwa 33 cm Entfernung. Wo immer wir den Schattenwechsel beobachten, haben wir es mit dem Fernpunkt des Untersuchten zu thun. Vermuthen wir Astigmatismus, so prüfen wir verschiedene Meridiane, d. h. wir stellen die Spiegelachse auch schräg resp. horizontal. Haben wir den Schattenwechsel dann z. B. für den vertikalen Meridian in 20 cm, für den horizontalen in 50 cm, so ist Astigmatismus sicher gestellt und zugleich das corrigirende Glas bestimmt (sph. — 2 D. ⊂ cyl. — 3 D. a. h.). Astigm. als solcher ist leicht daran zu erkennen, dass der Schatten, falls wir nicht in den Hauptmeridianen skiaskopiren, von der Drehungsebene des Spiegels in charakteristischer Weise abweicht.

Wir wenden uns zu einem Emmetropen und bringen ihm convex 4 D. eines Brillenkastens vor sein eines Auge. Der Schattenwechsel liegt in 25 cm, d. h. sehen wir den Schattenwechsel im Brennpunkt eines vorgehaltenen Convexglases, so besteht Emmetropie. Wird Convex 4 D. vorgehalten und der Schattenwechsel in 50 cm wahrgenommen, d. h. eine künstliche Myopie von 2 D. gefunden, wo eine solche von 4 D. zu erwarten war, so besteht Hyperm. von 2 D. Wir setzen also im Zweifelfalle so lange Convexgläser vor das Auge, bis der Schatten gegenläufig ist, suchen dann den Schattenwechselpunkt auf und berechnen die Refraction. Da hochgradige Myopie nicht gut durch direktes Herangehen, z. B. bis auf 5 cm gemessen werden kann,

Digitized by Google

wird ein Theil der Myopie vor der Untersuchung corrigirt. Beisp.: Maximale Myopie wahrscheinlich. Wir skiaskopiren ohne Glas = Schatten gegenläufig. — 6 D. vorgesetzt, Schatten noch gegenläufig mit — 12 D. ist der Schatten mitläufig, wir gehen auf — 6 D. zurück und finden den Schattenwechsel nun in 20 Ctm. Welche Refraction? Von der Myopie waren corrigirt 6 D., es wurden noch vorgefunden 5 D. (20 Ctm.), folglich vorhanden Myopie 11 D.

Ueber **Niveaudifferenzen** im Augenhintergrund erhalten wir Auskunft durch die Untersuchung im aufrechten Bild (man sieht z. B. den Rand der Papille bei emmetropischer Einstellung, dagegen den Boden der physiologischen Excavation mit — 2 D.; 1 D. entspricht ungefähr $^1/_3$ mm) und durch die parallaktische Verschiebung im umgekehrten Bild. Was letztere bedeutet, erklärt die Fig. 12. Von den beiden Punkten *a* und *b* werden durch die Linse *L* zwei Bilder α und β entworfen, die sich decken. Verschiebt man die Linse nach *L'*, so erhalten wir die Bilder α' und β', die auseinander gerückt sind derart, dass das Bild des weiter nach vorn gelegenen Punktes *b* eine stärkere Excursion gemacht hat, als das des Punktes *a*. Der Rand der Papille z. B. scheint sich bei dieser Untersuchung über den Boden derselben zu verschieben.

Eine genauere Unterweisung in den oben angeführten Untersuchungsmethoden und in den Augenspiegelbefunden muss den ophthalmoskopischen Cursen überlassen bleiben. Deshalb soll der **normale Hintergrund** auch nur mit einigen Worten erwähnt werden. Bei der Blickrichtung nach innen oben präsentirt sich die Papille, die anatomisch einen Durchmesser von etwa 1,5 mm hat. Zu achten ist auf die Grösse, die Gestalt (rund, oval), die Färbung (röthlich weiss gewöhnlich bei Lampenbenutzung) und auf die Begrenzung (ob scharf oder verwaschen). An ihrem Rand finden wir den Scleralstreifen (die von der Chorioidea nicht bedeckte Sclera scheint durch die durchsichtige Netzhaut durch) und den Chorioidalring,

Fig. 12.

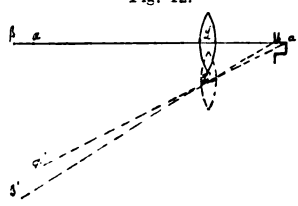

Digitized by Google

eine stärkere Pigmentirung dort, wo die Chorioidea aufhört. Die etwas mehr nach der medialen Seite aus der Papille heraustretenden Gefässe heissen Art. temporalis super. et infer., A. nasalis sup. et inf., A. mediana, A. macularis sup. et inf., die mit Ausnahme der letzteren von gleichlautenden Venen begleitet werden. Sie alle sind dichotomisch getheilt. Die Arterien sind hellroth, schmaler, geradliniger und mit einem centralen Reflexstreifen versehen, die Venen dagegen dunkelroth, breiter und von mehr geschlängeltem

Fig. 13.

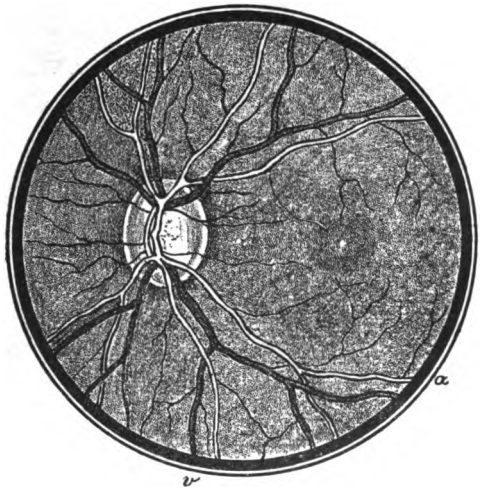

Normaler Fundus.

a Arterien. *v* Venen. Nach aussen von der medialwärts gelegenen Gefässpforte die physiologische Excavation. Um die in der medialen Hälfte dunklere Papille zieht ein hellerer Ring, dem sich ein schwärzerer, der Chorioidalring, anschliesst. Das Pigmentepithel der Retina in der Peripherie ist so stark, dass Aderhautgefässe nicht durchscheinen.

Verlauf. Temporalwärts von der Gefässpforte liegt eine trichterförmige Einsenkung von verschiedener Tiefe und Ausdehnung, — abhängig von der Art des Austrittes der Nervenfasern aus der Lamina cribrosa, ob steil aufsteigend oder von schrägerem Verlauf —, Reflex neben den Gefässen oder bei Ausdehnung von etwa $^1/_3$ Papillendurchmesser Breite physiologische Excavation genannt. Das Aussehen der Peripherie

Digitized by Google

bestimmt durch den Pigmentgehalt des Pigmentepithels und durch das in den Intervascularräumen der Aderhaut liegende Pigment (sog. Stromapigment). Findet sich das Pigment nur in minimaler Menge, so haben wir den pigmentarmen, hellrothen Hintergrund, fehlt es vollständig, so ist das Auge albinotisch. Ist es reichlich im Pigmentepithel, so ist der Fundus braunröthlich, wir sehen nur die Netzhautgefässe; mangelt es in dieser Schicht und ist es in grösserer Menge im Stroma, so

Fig. 14.

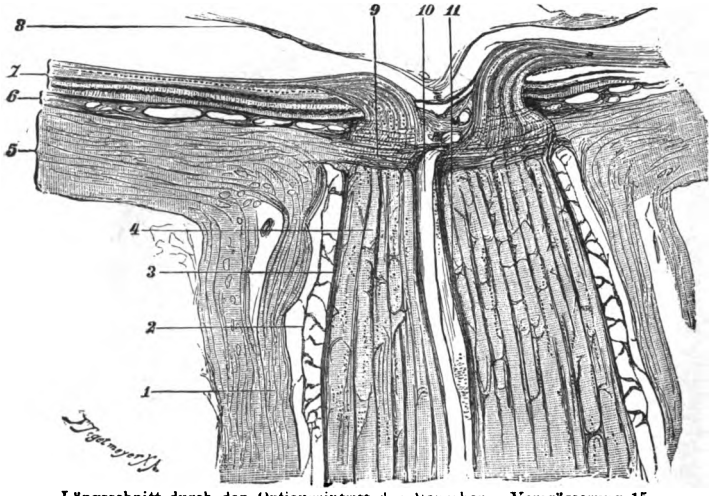

Längsschnitt durch den Opticuseintritt des Menschen. Vergrösserung 15.
1. Duralscheide. 2. Arachnoidalscheide. 3. Pialscheide. 4. Bündel d. N. optic. 5. Sclera. 6. Chorioidea. 7. Retina. 8. Abgelöste Membrana hyaloidea. 9. Fasern d. Lamina cribrosa. 10. Arter. 11. Vena central. Retinae, grössten Theils längs, aber weiter oben verschiedene Male quer getroffen.

beobachten wir die Netzhautgefässe, die Chorioidalgefässe und zwischen letzteren länglich und polygonal angeordnete schwärzliche Felder. Die Chorioidalgefässe sind breit, maschenbildend, geschlängelt, nicht dichotomisch getheilt und endigen nicht auf der Papille. Die Gegend der Macula lutea, die stärker als das übrige Auge pigmentirt ist, zeigt sich am Ende der macularen Gefässe in einer Entfernung von etwa $1\frac{1}{2}$ Papillendurchmesser Breite temporalwärts von der Papille als ein Queroval, das von einem lichten

Digitized by Google

Reflexstreifen begrenzt ist. In der Mitte liegt ein hellrothes Pünktchen, die Fovea centralis. An den Gefässen der Papille, bes. dort, wo sie eine scharfe Knickung erfahren, sieht man häufig Pulsationserscheinungen, und zwar in Form von Locomotionen des Gefässrohres oder als Kaliberschwankungen; entweder ist es der bald vorhandene, bald fehlende physiologische Venenpuls oder der Arterienpuls. Letzterer ruft immer den Verdacht auf Drucksteigerung im Auge (Glaucom) hervor, wo in Folge dessen die Blutwelle nur während der Systole in das Auge eindringen kann, findet sich aber auch bei Aorteninsufficienz, bei Anaemie und Chlorose, bei Insufficienz der Mitralis mit Hypertrophie des linken Ventrikels, bei Morbus Basedowii, in fieberhaften Zuständen, bei Ohnmacht und im Stadium asphykticum der Cholera.

Digitized by Google

II. Specielle Ophthalmologie.

Anomalien der Refraction und der Accommodation.

Die Refraction stellt diejenige optische Einstellung des Auges dar, die auf Grund des anatomischen Baues vorliegt, während die Accommodation die durch die Thätigkeit des Ciliarmuskels bedingte Formveränderung der Linse und die davon abhängige optische Aenderung bezeichnet.

Man unterscheidet folgende Refractionszustände:

A. Emmetropie.

Es handelt sich um Augen, bei denen in Accommodationsruhe parallel einfallende Lichtstrahlen auf der Netzhaut in einem Punkte vereinigt werden. Der Fernpunkt R. (punctum remotum) liegt mithin in Unendlich. Die Fähigkeit, in der Nähe zu sehen, vermittelt durch stärkere Linsenkrümmung der Ciliarmuskel. Der nächste Punkt, auf den das Auge eingestellt werden kann, ist der Nahepunkt, (p. proximum), der Raum zwischen Fern- und Nahepunkt ist das **Accommodationsgebiet.** Was das Auge leistet, wenn es aus der Ruhe auf die höchste Accommodationsanspannung übergeht, oder mit andern Worten die dabei stattfindende Vermehrung des Brechwerthes, die dem Werthe einer bestimmten Convexlinse gleichgesetzt werden kann, nennt man **Accommodationsbreite,** die mithin die Differenz zwischen dem Brechwerthe bei Anspannung und Ruhe ist: $^1/_A = {}^1/_P - {}^1/_R$ (A. Accommodationsbreite $^1/_P$ Brechkraft bei Einstellung auf den Nahe- und und $^1/_R$ Brechkraft bei Einstellung auf den Fernpunkt.) Beispiel: Emmetrop. Auge auf 10 Ctm. eingestellt. $^1/_A = {}^1/_{10} - \frac{1}{\infty} = {}^1/_{10} - 0 = {}^1/_{10}$. 10 Ctm. = 10 D, folglich hat das Auge soviel geleistet, als wenn es mit einem Convexglas von 10 D armirt

Digitized by Google

worden wäre; (bei hypermetrop. Augen ist R., da hinter dem Auge gelegen, negativ; $^1/A = {}^1/P - (- {}^1/R) = {}^1/P + {}^1/R$).

Bei der **Accommodation** contrahirt sich der Ciliarmuskel, und besonders die Ringfaserschicht (Müller'sche Portion); dadurch erschlafft die Zonula, die zusammengedrückte Linse kann ihrem Elasticitätscoefficienten folgen, wird convexer, besonders in der vorderen Fläche, und vermehrt ihre Brechkraft um eine bestimmte Anzahl von Dioptrieen. Liest ein Emmetrop in 20 cm, so beträgt dieser Werth 5 D ($^{100}/_{20}$). Bei diesem Vorgang findet man Pupillenverengerung, Vorrücken der Pupille, Verengerung der vorderen Kammer in den centralen und Erweiterung in den peripherischen Theilen, Anschwellung der Ciliarfortsätze, eine Verbreiterung des Zonularaumes, Verkleinerung der Purkinje-Sanson'schen Linsenbilder und eine Convergenz der Sehlinien. Mit Nachlass der Muskelcontraction geht das Auge auf seinen Fernpunkt zurück, indem die Zonula die Linse wieder abflacht.

Die Lage des **Nahepunktes** bestimmt man so, dass man prüft, in welcher Entfernung feinste Schriftproben oder feine in einem Rahmen ausgespannte Fäden (Fädchenoptometer) noch scharf erkannt werden. Er ist näher gelegen beim Sehen mit einem Auge — monocularer oder absoluter — als beim Sehen mit beiden — binocularer Nahepunkt —, weil jedes Auge einzeln sich stärker nach innen wenden kann als beide zusammen.

Convergenz und Accommodation stehen in Relation, doch ist das Abhängigkeitsverhältniss kein absolutes. Fixiren wir z. B. als Emmetropen einen Gegenstand in 25 cm Entfernung, so können wir denselben auch noch scharf sehen, wenn wir uns ein Concav- oder Convexglas z. B. von 1 D vor die Augen halten. Die Sehaxen bleiben auf dieselbe Entfernung gerichtet, aber die Accommodation muss in dem einen Falle um 1 D vermehrt, im andern um so viel vermindert werden. In gleicher Weise kann bei derselben Accommodation die Sehaxenstellung sich ändern, was durch die Innenwendung der Augen beim Fixiren eines Gegenstandes nach Vorhalten von Prismen z. B. mit der Basis nach aussen bewiesen wird. Den Spielraum der Accommodation bei derselben Sehaxenstellung bezeichnet man als das **relative** (relativ zur Convergenz) **Accommodationsgebiet**, das wiederum seinen relativen Nahepunkt und Fernpunkt hat.

Digitized by Google

Der Theil von Accommodation, über den man bei einer gewissen Convergenz noch verfügt, ist der positive Theil der relativen Accommodationsbreite (von dem Schnittpunkt der Sehlinien bis zum relativen Nahepunkt gerechnet), während die negative Accommodationsbreite die bei derselben Convergenz irgend mögliche Erschlaffung der Accommodation darstellt (also von dem Schnittpunkt bis zum relativeu Fernpunkt). Die relative Accommodation macht es z. B. erklärlich, dass Emmetropen, die bei Parallelismus der Sehaxen und Accommodationsruhe auf Unendlich eingestellt sind, mit mässig starken Concavgläsern, wobei sie auf den Brennpunkt des Concavglases accommodiren müssen, dieselbe Axenstellung beibehalten und gut sehen können. Das Accommodationsterrain ist bei paralleler Axenstellung durchaus positiv, eine weitere Erschlaffung der Accommodation kann nicht, wohl aber eine stärkere Anspannung derselben eintreten.

Der Nahepunkt rückt mit den Jahren, weniger in Folge von Kraftabnahme des Musculus ciliaris als vielmehr durch die auf Wasserabgabe (Sclerose) und Kernbildung zurückzuführende Elasticitätsverminderung der Linse hinaus. Bei dem 10j. Individuum liegt er in 7 cm (die Linse leistet alsdann soviel, als wenn man dem accommodationslosen emmetropischen Auge eine Convexlinse von 14 D ($^{100}/_{7}$) vorgesetzt hätte), beim 20j. in 10 cm, beim 30j. in 14 cm, beim 40j. in 22 cm, beim 45j. in 28 cm. Ist der Nahepunkt bis auf etwa 25 cm, was also mit 45 J. ungefähr der Fall ist, und weiter herausgerückt, so sprechen wir von

Presbyopie.

In einer weiteren Entfernung, z. B. 30 und 40 cm, wird noch deutlich gesehen, aber die besten Falles volle Sehschärfe zwingt die Patienten, feine Gegenstände, wie z. B. kleine Schrift, Näharbeit etc., näher zu halten, wofür aber die Accommodation nicht ausreichend ist. Versucht Patient in kürzerer Entfernung zu lesen, so entstehen Zerstreuungskreise auf der Netzhaut, welche die Patienten durch grelle Beleuchtung und die davon abhängige Pupillenverengerung zu verkleinern suchen. Den Ausdruck Presbyopie gebrauchen wir nur, wenn neben der Abrückung des Nahepunktes auf mehr als 25 cm gleichzeitig ein

Digitized by Google

Alter von 40 und mehr Jahren vorliegt. Oft zeigen die Augen eine Verminderung der Durchsichtigkeit der brechenden Medien, Verengerung der vorderen Kammer und der Pupille, Drusenbildungen an der Chorioidea und bisweilen an der Descemetis, Gefässveränderungen an der Retina, die an Durchsichtigkeit einbüsst, und ein etwas helleres Aussehen der Papille. Hat ein 20j. Emmetrop oder ein Hypermetrop, sei es in Folge erschöpfender Krankheiten oder auf Grund der Hypermetropie, dieselbe Beeinträchtigung der Accommodationsbreite, so sprechen wir von accommodativer Asthenopie.

Setzen wir 25 cm = 4 D als Arbeitsdistanz, so haben wir bei Correction der Presbyopie Convexgläser nöthig, welche die Brechkraft des Auges in toto auf 4 D bringen. Kann also in 33 cm = 3 D gelesen werden und wird die Distanz 25 = 4 D gewünscht, so ist Brille 4—3 = 1 D erforderlich. Ist die Accommodation erloschen, etwa mit 70 J., so verordnen wir convex 4 D (bei näherer oder weiterer gewünschter Nahepunktslage natürlich Gläser von dieser Brennweite, also z. B. bei gewünschter Arbeitsdistanz von 50 cm = 2 D); ist noch ein Theil der Accommodation vorhanden, so sind schwächere Gläser am Platze. Man giebt gewöhnlich mit 65 Jahren cr. 3 D, mit 55 J. cr. 2, mit 50 J. cr. 1 D, mit 45 J. 0,5 D.

Fig. 15.

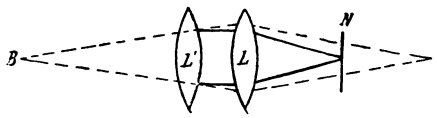

L Linse von der Brechkraft der gesammten brechenden Theile des Auges. *N* Netzhaut im Brennpunkt von *L*; *B* Buch in 25 cm Entfernung. Die von hier ausgehenden Lichtstrahlen vereinigen sich hinter der Netzhaut ohne *L'* (Linse von 25 cm Brennweite). Durch Vorbringung von *L'* werden die von *B* kommenden Lichtstrahlen, da sie von dem Brennpunkt der Linse ausgehen, nach der Brechung in *L'* parallel, und da das Auge für solche Strahlen eingestellt ist, auf *N* vereinigt.

Die Zahlen sind approximativ, die richtige Brille wird unter Berücksichtigung der obigen Werthe durch Probiren gefunden. Die Brillen, welche von Zeit zu Zeit zu verstärken sind, sollen angeschafft werden, sobald sich Beschwerden beim Sehen in der Nähe einstellen. Fig. 15 illustrirt die Wirkung der Gläser bei einem 80j. Emmetropen.

Brillenverordnung bei presbyopischen Hypermetropen und Myopen siehe dort.

Digitized by Google

B. Myopie

ist dann vorhanden, wenn parallel auf die Cornea auffallende Strahlen sich vor der Netzhaut schneiden. Nur die aus endlicher Entfernung kommenden, also divergenten Lichtstrahlen vereinigen sich auf der Retina zu einem scharfen Bild. Umgekehrt kommen die Lichtstrahlen, die von der Netzhaut ausgehen, aus dem Auge convergent und schneiden sich in einem Punkt vor demselben. Dieser Schnittpunkt heisst der **Fernpunkt** des myopischen Auges. Aus seinem Abstand vom Auge in cm gemessen lässt sich durch Division in 100 die Myopie in Dioptrien berechnen. Der Fernpunkt wird gefunden aus der Entfernung, in der kleinste Schriftproben, z. B. 0,3 oder 0,6 (Schweigger), fliessend gelesen werden. Zur Controlle bringt man alsdann vor das Auge Concavgläser, ungefähr von dem eruirten Werth, die, wenn sie die Myopie corrigiren, parallele Lichtstrahlen so divergent machen, als ob sie von dem Fernpunkt des myopischen Auges ausgegangen wären. Sie werden als neutralisirende bezeichnet. **Immer giebt das schwächste Concavglas, mit dem die beste Sehschärfe erzielt wird, den Grad der Myopie an.** Mit dem Glase ist das Auge alsdann emmetropisch und sein Fernpunkt liegt damit wie beim Emmetropen in Unendlich. Beispiele: Patient sagt, er sähe schlecht in die Ferne, gut in die Nähe. Man giebt ihm die kleinen Schriftproben, z. B. die Schweigger'schen, in die Hand und stellt fest, bis zu welcher Entfernung 0,3 gelesen wird, z. B. bis 20 cm ($^{100}/_{20}$ = 5 DM.). Nun könnte wegen herabgesetzter Sehschärfe 0,3 diesseits des Fernpunktes gehalten und dadurch eine höhere Myopie vorgetäuscht worden sein. Darüber giebt eine grössere Schriftprobe, am besten 0,6, die, um erkannt zu werden, auch noch scharfe Netzhautbilder erfordert, Auskunft. Pat. liest sie bis 20 cm. Mit grösster Wahrscheinlichkeit liegt nun, da beide Male die Zahl 20 gefunden wurde, Myopie von 5 D. vor. Wäre 0,6 fliessend in 30 cm gelesen, 0,3 in 15 cm, so hätten wir halbe Sehschärfe ($^{30}/_{60}$ und $^{15}/_{30}$) und Myopie nicht von 15 cm = 6 D, sondern von 30 cm = 3 D. Bei der Fernprüfung müsste nun zugesehen werden, ob 5 oder $4^1/_2$ oder $5^1/_2$ D oder im 2. Fall, ob 3 oder $2^3/_4$ oder $3^1/_2$ D das neutralisirende Glas wäre, d. h., mit

Digitized by Google

welchem schwächsten Glas die beste Sehschärfe in der Ferne erreicht wird.

Man schreibt dann R — (oder M) 5 D S = $^6/_9$ 0,3 in 10—20 cm
L — (oder M) 5 D S = $^6/_9$ 0,6 in 10—20 cm

oder Bds. — 3 D S = $^6/_{12}$ 0,3 in 8 bis 15 cm
0,6 in 8 bis 30 cm.

R = rechtes Auge. — 5 = Concavglas von 5 D; M = Myopie S = Sehschärfe. 10 und 8 wären Nahepunkte, 20 und 30 zur Berechnung zu ziehende Fernpunkte. Die Fernprüfung wurde in einer Entfernung von 6 m vorgenommen (ersichtl. aus dem Zähler 6).

Bei starken Concavgläsern darf der Abstand zwischen Glas und Auge nicht vernachlässigt werden; sie sind im Linsenhalter möglichst nahe an das Auge zu bringen; der Fernpunkt fällt mit dem Brennpunkt erst bei solchen Gläsern zusammen, deren Brennweite kürzer ist als der Fernpunktsabstand. Danach hat Jemand, der z. B. mit 12 D am besten in die Ferne sieht, nicht eine Myopie von 12 D, sondern einen geringeren durch Rechnung leicht zu eruirenden Grad. Die übliche Schreibart M 5 D z. B. ist gewissermassen nur ein Protokoll. Der Fernpunkt liegt stets weiter ab als die Brennweite des Brillenglases beträgt, denn die Brille darf die Hornhaut nicht berühren.

Die übliche Untersuchungsmethode ist die, dass wir bei einem angeblich Kurzsichtigen Concavgläser, von schwachen (ev. 1 D) zu stärkeren aufsteigend, vorhalten und feststellen, mit welchem schwächsten Concavglas die beste Sehschärfe erzielt wird. Die Controlle mit dem Augenspiegel (objektive Untersuchung) ist wünschenswerth. Wird Myopie durch Hypermetropie mit Schwachsichtigkeit oder durch Emmetropie [illegible]n in

Fig. 16.

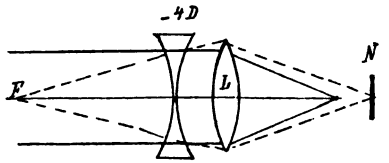

F Fernpunkt; die von hier kommenden Lichtstrahlen vereinigen sich auf *N* der Netzhaut. Liegt *F* in 25 cm, so würde bei Vorbringung eines Concavgl. von 4 D *F* mit dem Brennpunkt zusammenfallen und parallele Lichtstrahlen auf *N* zusammentreffen. Bei Anwendung von 5 D wird die Divergenz so, dass der Vereinigungspunkt hinter *N* fällt. Pat. gleicht dies durch Accommodation aus, *S* wird aber nicht besser, folglich ist 4 D das schwächste Glas, welches bei Accommodationsruhe die Lichtstrahlen auf *N* vereinigt, das richtige.

Digitized by Google

den brechenden Medien oder Hintergrundserkrankungen vorgetäuscht, so tritt namentlich bei älteren Individuen, meist eine directe Verschlechterung durch Concavgläser ein; in den wenigen Ausnahmefällen von Besserung durch Concavgläser bei jugendlichen Emmetropen und Hypermetropen zeigt sich dann aber der Nahepunkt über die dem Alter zukommende Lage abgerückt.

Anatomie und Aetiologie. Die Myopie ist bedingt entweder durch zu starke Brechkraft der Hornhaut oder durch Verschiebung des Linsensystems nach vorn, oder durch Aenderung der Brechkraft des Linsenkerns oder, was am häufigsten, durch **Axenverlängerung** in der Richtung der Augenaxe. Die bei höherer Myopie, namentlich in der Gegend des hinteren Pols stattfindende Ausdehnung der Augenhäute documentirt sich in Folge der auf die festen Verwachsungen der Chorioid. am Sehnervenrande zurückzuführenden Zerrungen am deutlichsten am temporalen Sehnervenrande als sogenanntes Staphyloma posticum s. Scarpae (Conus), doch ist eine wirkliche Vorwölbung (Staphylom) hierselbst selten vorhanden. In diesen letzteren Fällen ist der Sehnerv schief gestellt und die Beeinträchtigung der Sehschärfe eine sehr bedeutende. Durch die Ausbuchtung der Membranen am hinteren Pol wird die Sehnervenscheibe nach der Schläfenseite verschoben, der Zwischenraum zwischen den beiden Sehnervenscheiden an der temporalen Seite verbreitert und so die Widerstandsfähigkeit der Sclera vermindert. Die Aderhaut sucht sich vom temporalen Sehnervenrande zu entfernen. Im Anschluss hieran atrophirt in der Umgebung der Papille die Chorioidea und vielleicht in geringem Grade die Retina, was neben der Vertheilung der Zapfen auf einen grösseren Raum die gewöhnlich nachweisbare Verminderung der Sehschärfe der Myopen erklären dürfte. Der meist mit Flöckchen durchsetzte Glaskörper ist im hinteren Abschnitte von der Netzhaut abgehoben und der Raum mit seröser Flüssigkeit erfüllt. Der Musculus ciliaris, fast ausschliesslich aus den meridionalen Muskelfasern bestehend, ist in Folge der geringen Accommodationsansprüche an das myopische Auge schwächer als bei Emmetropen und Hypermetropen, und dadurch die vordere Kammer vertieft. Staphylome finden sich gelegentlich auch bei Emmetropie und Hypermetropie; es lässt

Digitized by Google

das darauf schliessen, dass solche Augen eine grosse Refractionserhöhung durchgemacht, ursprünglich also in höherem Grade hypermetropisch waren. Die meisten Menschen werden nämlich als Hypermetropen geboren. Unter dem normalen Wachsthum und unter der Einwirkung von Schädlichkeiten geht die H auf einen niedrigeren Grad oder in E oder Myopie über. Angeborene Kurzsichtigkeit ist in der Regel sehr hochgradig, progressiv und mit Schwachsichtigkeit und Pigmentarmuth im Fundus oculi verbunden. Die gewöhnliche Kurzsichtigkeit entwickelt sich in der Schulzeit, selten nach dem 25. Lebensjahre und steigt ihr Procentsatz und ihr Grad von Klasse zu Klasse (Dorfschulen haben ca. 2—3 pCt., Gymnasien etwa 30 pCt. Myopen.) Eine ererbte Praedisposition, welche unter dem Einfluss von Nahearbeit die Myopie eintreten lässt, wird man oft finden. Die dabei in Betracht kommende directe Ursache ist gesucht worden in übermässiger Accommodationsanstrengung mit Erhöhung des intraocularen Druckes, in starker Sehaxenconvergenz, wobei die Recti int. und exter. den Bulbus comprimiren und durch Compression einiger Wirbelvenen eine venöse Hyperaemie erzeugen, in Sehaxenconvergenz bei relativer Kürze des Nerv. opticus, wobei es zu Zerrungen kommt, in einem Druck auf den Bulbus durch die Obliqui beim Blick nach innen und unten, was besonders bei niedriger Orbita auftreten soll, und in einer wirklichen Entzündung, einer Sclerotico-chorioiditis posterior. Alle Momente werden in ihrer Wirkung unterstützt durch vornübergebeugte Kopfhaltung und die dabei auftretende Hyperaemie. In späteren Jahren auftretende Myopie wird oftmals durch eine häufig auf Diabetes zurückzuführende Catar. incip. hervorgerufen.

Man bezeichnet die Myopien bis 4 D., welche während der Schulzeit und bis zum 25. Lebensjahre etwa entstehen, dann aber nicht weiter fortschreiten, als stationäre, zum Unterschied von den progressiven Myopien, die wieder in zeitlich progressive und constant progressive getheilt werden. Bei ersteren findet unter Reizerscheinungen am Auge eine schnelle Zunahme meist in den Pubertätsjahren statt. Letztere geht theils aus diesen Formen, theils aus den Fällen von angeborener Myopie hervor.

Symptome und Verlauf. Die Kurzsichtigen verbessern ihr

Digitized by Google

schlechtes Sehen in der Ferne oft durch Blinzeln, wodurch sie gewissermassen eine stenopäische Spalte sich schaffen. In der Nähe sehen sie gut und zwar mit geringer oder gar keiner Accommodation; sie convergiren also, wenn sie auf die Gegend ihres Fernpunktes blicken, ohne zu accommodiren. Hochgradige Myopen sehen in Folge von Veränderungen der inneren Augenhäute meist auch mit Gläsern, die überdies den hinteren Knotenpunkt der Netzhaut nähern und so die Gegenstände unter einem kleineren Gesichtswinkel erscheinen lassen, nur mässig in die Ferne und klagen beim Arbeiten in der Nähe über Ermüdung. Diese rührt her von der beim geringen Abstand des Fernpunktes nöthigen starken Convergenz, die von den Musc. rect. internis oft wegen der grossen Länge des Bulbus nicht auf die Dauer zu Stande gebracht wird (**musculäre Asthenopie**; dagegen ev. prismatische oder concav prismatische Brillen cf. p. 6). Die Patienten helfen sich häufig mit Vortheil so, dass sie das binoculare Sehen mit dem monocularen vertauschen, wobei sie die Convergenz aufgeben. Abgesehen von dem schlechten Sehen und der Ermüdung hören wir Klagen über Empfindlichkeit gegen Licht, Lichterscheinungen im Dunkeln (Photopsie) und Mouches volantes (Myodesopsie), die den Mouches der gesunden normalen Augen gleichen, oft aber auf die verschiedenartigsten mit dem Augenspiegel nachweisbaren Glaskörpertrübungen zurückgeführt werden können. Das Gefährliche der Myopie sind die in späteren Lebensjahren (etwa 50) sich einstellenden Complicationen, die als Catar. polaris posterior, ausgedehnte Glaskörpertrübungen, Chorioiditis myopica, Chor. myop. maculae (aus atropischen weissen Heerden und Pigmentwucherungen sich zusammensetzend), Haemorrhagien in der Retina und als Netzhautablösung in die Erscheinung treten. Bei Veränderungen der Mac. lutea sehen die Patienten die Buchstaben flimmern, die Zeilen sind krumm (Metamorphopsie) und ein dunkler Punkt findet sich an der Stelle des Fixirpunktes (positives centrales Scotom). Die Fähigkeit zu Lesen geht damit verloren, aber die Patienten werden, da das peripherische Sehen bleibt, nicht blind.

Therapie. Myopie ist unheilbar. Atropinkuren beseitigen nur eine Accommodationsspannung, durch die gelegentlich Myopie überhaupt oder ein höherer Grad vorgetäuscht wird. Wir ver-

Digitized by Google

ordnen bei Myopen zur Beseitigung der Beschwerden und zur Verhütung eines weiteren Fortschreitens Brillen, die eine sehr sorgfältige Individualisirung erfordern. Im Allgemeinen kann dies gelten: Bei guter Sehschärfe bekommen Myopen von 1—3 D voll corrigirende Gläser für die Ferne, die sie nach ihrem Belieben auch in der Nähe tragen können; sie sind ja in der Lage, mit gerader Kopfhaltung zu arbeiten. Myopen von 4—7—8—9 D erhalten neutralisirende Gläser zum permanenten Tragen, wenn sie jung sind, ebenfalls gute Sehschärfe haben ($^2/_3$ und mehr) und gute Accommodation besitzen, d. h. mit dem Glase in der ihrem Alter zukommenden Nahepunktslage fliessend und ohne Beschwerden lesen können. Ist eine dieser Bedingungen nicht erfüllt, so sind andere Gläser am Platz, und zwar vielleicht für die Ferne neutralisirende, für die Nähe solche, die eine Fernpunktslage von 25—30—40 cm schaffen, event. combinirt mit Prismen, Basis nach innen. Viele dieser Categorie tragen die schwachen Arbeitsgläser den ganzen Tag und ergänzen den Rest beim Fernsehen durch ein vor die Brille gesetztes Pincenez. Bei 10 D und mehr, wo nur in Ausnahmefällen volle Sehschärfe sich findet, sind theilweise corrigirende Gläser zu geben, wenn der Pat. auf ein Glas Gewicht legt. Viele fühlen sich wohler ohne Brille und benutzen nur vorübergehend Pincenez oder Lorgnetten oder Monocles, für die man ruhig Nummern wie 10, 12 und mehr D verordnen kann. Lesen werden solche Patienten am besten derart, dass sie das Buch in die Hand nehmen. Schreiben sollen sie so wenig als möglich und dann an einem recht elevirten Schrägpult. Bisweilen ist dabei eine den Pat. auf etwa 15—20 cm einstellende Brille von Vortheil. Bei hochgradig herabgesetzter Sehschärfe durch Hornhautflecke, chorioidale Herde u. s. w. wird am besten von Concavgläsern überhaupt Abstand genommen, weil die Patienten doch die Gegenstände zu nahe an's Auge bringen, dann übermässig accommodiren und convergiren müssen und so Schädlichkeiten häufen. Auch bei geringeren Graden von Myopie ist auf den ophthalmoskopischen Befund (stärkere Veränderungen contraindiciren meist ein Glas) bei der Brillenverschreibung immer Rücksicht zu nehmen. Brillen für eine gewisse Distanz (z. B. 50 cm = 2 D) werden nach folgendem Schema berechnet: Myop von 6 D will eine Brille (x) zum Geigenspiel

Digitized by Google

in 50 cm; $6 - x = 2$ D; $x = 4$ D; mit diesem Glas kann er in 50 cm sehen. Pat. will also seine Myopie um soviel (x) verringert haben, dass er ein Myop von 2 D (50 cm) mit der Brille wird. Die Presbyopie macht sich praktisch nur bei den Myopen von 3 D und weniger geltend (cf. Presbyopie). Myop von 4 D kann in 25 cm sein Leblang arbeiten. Myop von 3 D wird, wenn er accommodationslos ist, $4-3$ D $= +$ 1 D gebrauchen; die Gläser sind also wie bei Emmetropen, nur vermindert um den Grad der Myopie. 50j. Emmetr. braucht $+ 1^1/_2$ D, 50j. Myop von 1 D braucht demnach $+ {}^1/_2$ D. Beginnende Presbyopie zeigt sich am häufigsten dadurch, dass die Pat. nicht mehr im Stande sind, mit der neutralisirenden Brille zu arbeiten. Man lässt die Brille bei der Arbeit alsdann fort oder giebt ein schwächeres Glas. Diejenige Insufficienz der Convergenz, die auf ein elastisches Uebergewicht der M. rect. extern. zurückgeführt werden kann, erfordert die Tenotomie derselben. Die von Fukala empfohlene operative Behandlung der starken Myopie, Entfernung der Linse durch Discision, ist bei Graden von 16 D und mehr von grossem Nutzen.

Gegen progressive Myopie sollen vierwöchentliche Atropikuren mit Vermeidung jeglicher Arbeit gute Dienste leisten.

Gleichwerthig mit der Brillenverordnung sind augendiätetische Massnahmen, wenig Nahearbeit, öftere Unterbrechung derselben, gute Beleuchtung, gerade Kopfhaltung, ev. durch Kallmann's Stativ, richtige Subsellien mit positiver Distanz, guter Druck in den Büchern, grosse Handschrift, Steilschrift mit gerader Medianlage des Heftes, Beginn des Unterrichtes nicht vor dem 6. Lebensjahre. Es sind das aber Dinge, deren Durchführung leider recht oft auf unüberwindliche Schwierigkeiten stösst. Von grosser Wichtigkeit ist es, hochgradige Myopen frühzeitig auf passende Berufsarten aufmerksam zu machen. Stark schwach und kurzsichtigen Individuen aus den niederen Ständen rathe ich, einfache Tagearbeiter zu werden oder Korbmacher, Bürstenbinder, Cigarrenarbeiter, Dienstmann, Laufbursche etc.

C. Hypermetropie

liegt vor, wenn parallel auffallende Strahlen hinter der Netzhaut zur Vereinigung kommen (Brennpunkt, nicht zu verwechseln mit

Digitized by Google

Fernpunkt). Die von der Netzhaut ausgehenden Strahlen gehen so divergent aus dem Auge, als wenn sie von einem hinter dem Auge liegenden Punkt, dem negativen Fernpunkt, ausgegangen wären, und je nach der Entfernung des Fernpunktes bezeichnen wir, dieselbe in D. umsetzend, den Grad der Hypermetropie (liegt er in 100 cm, so besteht 1 D H, in 10 cm = 10 D. H). Danach ist das Auge auf convergente Lichtstrahlen eingerichtet, die wir in der Natur nicht haben. Durch Convexgläser machen wir parallele und divergente Lichtstrahlen so convergent, dass sie eine Richtung nach dem hinter dem Auge gelegenen Fernpunkt annehmen. Alsdann werden sie mit Hilfe der brechenden Medien auf der Netzhaut des accommodationslosen Auges vereinigt. Die Convexgläser können ersetzt werden durch Zunahme der Brechkraft der Linse (Accommodation). Das Glas, dessen Brennpunkt mit jenem Fernpunkt zusammenfällt, corrigirt die Hypermetropie, ist mithin das stärkste Convexglas, mit dem in der Ferne kleine Gegenstände noch deutlich erkannt werden. Nur Lichtstrahlen, welche von einem Punkt hinter dem Auge ausgegangen wären, die aber nie in das Auge gelangen können, würden sich auf der Netzhaut schneiden. Dieser Fernpunkt ist also ein imaginärer, F. somit negativ (—F). (S. Fig. 17 u. 18.)

Der Hypermetrop sieht in Folge seiner Refraction weder in die Ferne noch in die Nähe gut. Dem hilft er durch Accommodation ab, indem er den Brechungszustand so weit erhöht, dass die parallelen und divergenten Lichtstrahlen auf der Netzhaut ein scharfes Bild erzeugen.

Indem wir nun bei der Untersuchung den Hyperogen die während des Lebens geübte Accommodation durch Convexgläser mehr weniger ersetzen, bekommen wir verschiedene Grade der H., niemals aber, wenigstens nicht bei jüngeren Individuen, die ganze H. zu Gesicht. Dieselbe lässt sich indessen immer durch Atropininstillation und in der Mehrzahl der Fälle mittelst des Augenspiegels, am besten nach vorheriger Einträufelung von Homatropin. hydrochl. 1%, eruiren.

Finden wir bei Gläseruntersuchung bei einem Patienten z. B. 2 D H und nach Atropinisirung 5 D H, so sprechen wir von 2 D **manifester H**; die durch die Accommodation gedeckte H ist die **latente** und diese plus manifeste die **totale.** Die

Digitized by Google

manifeste vergrössert sich mit den Jahren und kommt in den 50er Jahren der totalen gleich.

Die manifeste H. wird nach Donders getheilt in:

Fig. 17.

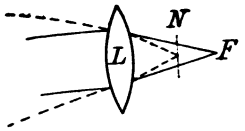

Fig. 18.

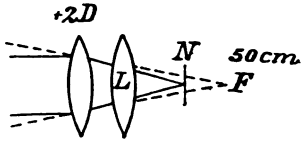

Gang der Strahlen im hyperopischen Auge. F sei in 50 cm. Parallele Lichtstrahlen nehmen, wie Fig. 18 zeigt, durch + 2 D eine Convergenz nach F hin an, schneiden sich folglich auf der Netzhaut. Durch + 3 D würde die Convergenz so stark, dass die Vereinigung vor N erfolgte, das Auge würde myopisch, das Sehen schlechter. Mit + 1 D wäre die Convergenz in 100 cm, also zu schwach, doch könnte gut gesehen werden, indem die Differenz durch Accommodation ersetzt würde.

1) facultative H.; es kann in der Ferne sowohl mit als ohne Convexgläser deutlich gesehen werden.

2) relative H.; es kann sowohl für parallele als für divergente Strahlen accommodirt werden, aber nur unter gleichzeitiger pathologischer Convergenz (Schielen) auf einen näheren Punkt. Sie ist relativ zur Convergenz.

3) absolute H.; auf keine Weise gelingt es mehr, die H. durch die Accommodation zu korrigiren, so dass schon in die Ferne undeutlich gesehen wird.

Symptome. Die Beschwerden resultiren hauptsächlich aus der Anforderung an die Accommodation beim Sehen in der Nähe. Nehmen wir an, ein Hyperop von 3 D wolle in 20 cm Entfernung lesen, so braucht er dazu nicht wie der Emmetrop eine Accommodationsanspannung von 5 D, sondern von 8 D, d. i. dasselbe, als wenn der E. in 12 cm Distanz arbeiten will. Eine kurze Zeit lang geht dies, dann aber ermüdet das Auge, der Druck, die Näharbeit werden undeutlich, „es schwimmt vor den Augen," da sie nicht mehr richtig eingestellt sind. Nach kürzerer Erholung kann wieder gearbeitet werden, dann kehren die Symptome in verstärktem Grade zurück. Dazu kommen Schmerzen in Augen, Stirn und Kopf, und dies oft so heftig, dass die Fähigkeit zur Nahearbeit überhaupt verloren geht, und dass sich zahlreiche sog. nervöse Symptome, ferner Chlorose, Erbrechen u. s. w. einstellen. Dieser Symptomencomplex

Digitized by Google

wird als **Asthenopia accommodativa** im Gegensatz zur A. nervosa, muscularis und conjunctivalis bezeichnet. Je hochgradiger die H., desto früher zeigt sich die A. accommodativa. Die Träger der höheren und höchsten Grade der Hyperopie sind gewöhnlich schwachsichtig und haben oft eine zur Verwechselung mit Myopie führende Eigenthümlichkeit. Sie halten nämlich die Objecte dicht an das Auge und verengern die Lidspalte, und dies desshalb, weil die Grösse der Netzhautbilder dabei in einem rascheren Verhältniss zunimmt als die der Zerstreuungskreise. Prüfungen mit Concavgläsern zeigen bald das Falsche der Annahme einer Myopie.

Zu merken ist noch, dass bei Hypermetropie in Folge der Grösse des $\sphericalangle \alpha$ (wovon später) oft scheinbarer Strabismus divergens vorliegt, und dass H. eine gewisse Beziehung zum Strabismus convergens hat.

Der Nahepunkt ist bei H. weiter hinausgerückt als bei E. in den entsprechenden Jahren und kommt oft frühzeitig auf die oben normirten 25 cm, doch spricht man erst dann von Presbyopie, wenn etwa die Mitte der 40er erreicht ist. H. ist bedingt entweder durch eine zu kurze Augenaxe, wie sie die Mehrzahl der Neugeborenen darbietet (Axenhypermetropie) — die vordere Kammer ist in der Regel flach, die Pupille eng, die Ringfasern des Ciliarmuskels stark entwickelt, — oder durch verminderte Brechkraft der Medien (Krümmungshypermetropie). Die Hornhaut kann abgeflacht sein, meist durch Narben, ebenso die Linse im Greisenalter, oder die Linse fehlt und dies am häufigsten durch Cataractextractionen.

Untersuchung: 1) Pat. klagt über schlechtes Sehen in der Nähe; in der Ferne gehe es recht gut, oder wenigstens leidlich. Man lasse in 5 oder 6 Meter Entfernung lesen und setze, von 1 D zu stärkeren Gläsern aufsteigend, Convexgläser vor. Wenn mit + 1 D und mehr volle Sehschärfe vorhanden ist, so ist H. sicher erwiesen; das **stärkste Convexglas, mit dem die beste Sehschärfe besteht oder erzielt wird** (absolute H.), **giebt den Grad der manifesten Hypermetropie an.** Zu betonen ist, dass + Gläser nicht zu bessern brauchen. Wenn sie nur ohne Verschlechterung des Sehens auf 6 M. ertragen werden, ist H. vorhanden. Bei herabgesetzter Sehschärfe z. B. $^6/_{24}$, $^6/_{18}$ u. s. w.

Digitized by Google

wird nach diesem Verfahren die H. meist auch richtig gefunden werden, bisweilen aber kommt man zu der Annahme von H. bei Fehlen derselben, indem nämlich die Pat. bei grösserer Schwachsichtigkeit z. B. $^6/_{36}$ die durch die schwachen Convexgläser verursachte Verschlechterung des Sehens nicht wahrzunehmen vermögen. Die Prüfung des Nahepunktes, die Beschwerden, sowie der Augenspiegel werden hier wie bei solchen Patienten auf den richtigen Weg führen, die trotz vorhandener H. in Folge der Accommodationsanspannung jedes Convexglas ablehnen. 2) Pat. klagt über schlechtes Sehen in Ferne und Nähe. Durch die Frage bei bejahrten Leuten, wie das Sehvermögen vor 10 oder 20 J. war, werden wir sofort auf die richtige Fährte geführt; damals war es gut für die Ferne, mässig oder schlecht für die Nähe. Zum Lesen für die Ferne nach obigen Regeln vorgesetzte Convexgläser heben sofort die Sehschärfe auf ein befriedigendes Maass. Es handelt sich um absolute H. und dies entweder bei jugendlichen Individuen mit hoher H. und herabgesetzter Sehschärfe oder bei älteren Individuen mit allen möglichen Graden von H. Bei beiden war die Accommodation nicht ausreichend zur Schaffung annähernd scharfer Netzhautbilder. (Am schnellsten führt hier das Ophthalmoskop zum Ziel.)

Die **Therapie** besteht lediglich in der Verordnung passender Brillen. Sobald sich asthenopische Beschwerden einstellen, giebt man ein Glas von der Stärke der manif. H. wenn die Verhältnisse eine öftere Aenderung der Brille gestatten. Mit den Jahren steigt die m. H., die Brille wird verstärkt, die Beschwerden dadurch beseitigt. Anfang der 50er Jahre wird in der Regel ein Glas von der totalen H. erreicht sein. Vereinen sich die socialen Verhältnisse nicht mit einem öfteren Brillenwechsel, oder findet sich keine oder nur geringe manifeste H. bei grösserer totaler, so geben wir ein stärkeres Glas, jedoch um 1—2 D geringer als der Augenspiegel anzeigt; also etwa + 3 D bei 5 D totaler H. Gelegentlich wegen der fortdauernden Accommodationsthätigkeit als zu stark verworfen, werden diese Gläser doch bald meist angenehm empfunden.

So lange die Accommodation für die Ferne ohne Weiteres ausreichend ist, sollen die Gläser nur für die Nähe benutzt werden. Ist die H. eine höhere und verursacht sie auch beim

Digitized by Google

Sehen in die Ferne Beschwerden (je älter das Individuum, desto geringere Grade werden ihre Wirkung entfalten), oder ist sie absolut, so wird eine möglichst corrigirende Brille am besten den ganzen Tag getragen. Der jugendliche H. wird damit wie ein E. in die Ferne sehen und in der Nähe die erforderliche Accommodation aufbringen; der ältere H., der Presbyop geworden, wird damit ebenfalls gut in die Weite sehen, braucht aber zum Arbeiten ein Glas von der H. + die Presbyopie. Hyperop von 3 D also mit 50 J. etwa 3 + $1^1/_2$ = $4^1/_2$ D., mit 60 J. 3 + 3 = 6 D; mit 70 J. 3 + 4 D = 7 D (die Accommodation ist erloschen), wenn er auf 25 cm (4 D) eingestellt sein will.

D. Astigmatismus.

Homocentrische, d. h. von einem Lichtpunkt ausgehende Strahlen, erleiden nach ihrer Brechung im Auge in Folge von Krümmungs- und Brechungseigenthümlichkeiten der Medien eine geringe chromatische und sphärische Aberration, bleiben also nicht homocentrisch. Den Beweis liefern die Sterne, die nicht punkt-, sondern sternförmig erscheinen. Die Krümmung kann eine ungleiche sein in einem und demselben Meridian: **unregelmässiger Astigmatismus,** oder in verschiedenen Meridianen des dioptrischen Apparates: **regelmässiger Astigmatismus.** Ersterer ist bedingt meistens durch Hornhautflecke und in gewissem Sinne physiologisch durch die sectorenförmige Anordnung der Linsenfasern, die bei Catar. incip., wo die Brechkraft der einzelnen Sectoren hochgradigst differencirt ist, pathologisch wird. Der regelmässige Astigmatismus ist angeboren oder erworben (am häufigsten nach Iridectomie und Staaroperationen).

Regelmässigen Astigmatismus hat in geringem Grade jedes Auge, und zwar derartig, dass meist der verticale Meridian der Hornhaut, in seltenen Fällen auch der Linse, einen kürzeren Krümmungsradius hat (also stärker brechend ist) als der horizontale. Diese sogenannten Hauptmeridiane können auch andere Richtungen haben, immer aber stehen sie rechtwinkelig auf einander. Von Asts. spricht man erst dann, wenn aus der Anomalie Sehstörungen resultiren, die sich aus dem Fehlen eines scharfen Netzhautbildes erklaren. Die Lichtstrahlen eines jeden der Hauptmeridiane werden in einem Punkt vereinigt: vorderer und hinterer **Brennpunkt,** ersterer dem stärker, letzterer dem schwächer brechenden

Digitized by Google

Meridian angehörig. Die in ihnen gelegenen Linien heissen die vordere und hintere **Brennlinie** und der von ihnen begrenzte Raum die **Brennstrecke** (cf. Fig. 19). Die Lage der vorderen Brenn-Linie ist bestimmt durch die Brennweite des Meridians der stärksten und ihre Richtung durch die Richtung des Meridians der schwächsten Krümmung. Die Mitte der Brennstrecke bildet einen rundlichen Zerstreuungskreis. Die hintere Brennlinie steht senkrecht zur vorderen. Nur von den Linien, die mit der auf die Netzhaut fallenden Brennlinie gleiche Richtung haben, werden wir schärfere Bilder bekommen. Ist, wie es meist der Fall, der vertikale Meridian stärker gekrümmt, und fällt seine nach obiger Auseinandersetzung horizontale Brennlinie auf die Netzhaut und die vertikale des horizontalen Meridians hinter die Netzhaut, so werden wir horizontale Linien in der Nähe deutlicher sehen als vertikale, weil ihr Bild in die horizontale Brennlinie des vertikalen Meridians fällt, in der sich die horizontalen Zerstreuungskreise der einzelnen Punkte decken, vertikale Linien dagegen nur dann, wenn die Accommodation soviel angespannt wird, dass die hintere vertikale Brennlinie auf die Netzhaut gebracht wird. Von einem Punkt bekommt der Astigmatiker einen rundlichen Zerstreuungskreis, wenn die Netzhaut in der Mitte der Brennstrecke, quere oder längsovale Ellipsen, wenn sie anderwärts zwischen den Brennlinien gelegen und eine gerade Linie, wenn eine der Brennlinien auf die Netzhaut fällt. Niemals also ein scharfes Bild. Daraus folgt eine Verminderung der Sehschärfe und eine mangelhafte Arbeitsfähigkeit, die auf die grossen nicht zu bewältigenden Accommodationsansprüche zurückzuführen ist. Schon zum deutlichen Erkennen vertikaler Linien muss bei der häufigen Form des Asts., dem hypermetropischen, um die hintere vertikale Brennlinie auf die Netzhaut zu verlegen, beim Sehen in die Ferne accommodirt werden, und um vieles mehr zum Erkennen der vertikalen Buchstaben, eine Arbeit, die besonders dann sehr gross ist, wenn der Astigmatismus mit Hyperopie sich paart. Weniger Beschwerden haben davon die myopischen Astigmatiker, bei denen im vertikalen Meridian Myopie, im horizontalen Emmetropie besteht, wo dann also in Accommodationsruhe die hintere vertikale Brennlinie auf der Netzhaut liegt.

Untersuchung: Patient giebt an schlecht zu sehen, der eine hebt die Ferne, der andere die Nähe hervor.

Digitized by Google

Wir prüfen wie bei Hyperopie und Myopie mit sphärischen Gläsern, denn es könnte ja eine dieser Anomalien vorliegen. Die Gläser werden nun entweder verworfen, weil sie nicht bessern oder gar verschlechtern, oder sie werden acceptirt, weil eine Besserung der Sehschärfe eintritt; dadurch ist Hyperopie oder Myopie erwiesen. Ist nun aber volle Sehschärfe trotz möglichster Correction der M. und H. nicht zu erzielen, so ist an Astigmatismus zu denken.

Seine Existenz und zugleich die Richtung der Hauptmeridiane zeigt am einfachsten das Keratoskop, dessen Kreise alsdann im Spiegelbild der Hornhaut als Ovale erscheinen. Mit dem Augenspiegel finden wir im aufrechten Bild, dass die Gefässe der Papille nicht gleich scharf erscheinen, und dass die Form des Sehnerveneintrittes im umgekehrten Bilde sich von der des aufrechten (cf. p. 16) unterscheidet. Eine andere Untersuchungsart ist die mit dem Javal-Schiötz'schen Ophthalmometer, dass uns die Richtung der Hauptmeridiane und ihre Brechungsunterschiede abzulesen gestattet. Man kann auch den Pat. auf eine sternförmige Linienfigur sehen lassen. Die am deutlichsten gesehene Linie giebt die Richtung des einen Hauptmeridians an, zu dem der andere senkrecht steht. In beiden wird nun mittelst einer stenopäischen Spalte und Gläsern die Sehschärfe und die Refraction festgestellt; die Differenz im Brechzustand der Hauptmeridiane giebt den Grad des Astigmatismus an. Die beste und sicherste Methode mit Rücksicht auf die Brillenverordnung ist die des Ausprobirens mit Cylindergläsern, deren richtige Axenstellung durch Drehen vor dem Auge gefunden wird; der schwächste Concavcylinder (Axe meist horizontal) und der stärkste Convexcylinder (Axe meist vertikal), mit dem die beste Sehschärfe erzielt wird, giebt functionell den Grad des Astigmatismus an.

Man unterscheidet nach der Lage der Netzhaut zu der Brennweite der Meridiane 3 Arten von Astigmatismus: 1) **Einfachen** Astigmatismus; der eine Meridian ist emmetropisch, der andere hyperopisch: einfacher hypermetropischer Astigmatismus, dem der einfache myopische gegenübersteht. 2) Den **zusammengesetzten** Astigmatismus. Beide Meridiane sind hyperopisch resp. myopisch, aber verschieden stark. 3) Den **gemischten** Astigmatismus; der eine Meridian zeigt Myopie, der a-

Digitized by Google

Hypermetropie. Die Correction kann auf eine sehr verschiedene Weise vorgenommen werden, da es nur darauf ankommt, in beiden Meridianen Emmetropie zu schaffen. Ad. 1 werden meist Plancylinder gegeben; also z. B. bei hyperm. Ast., wo im vertikalen Meridian E., cyl. + x D Axe vert. (Die Lichtstrahlen werden in der zur Axe senkrechten Richtung gebrochen). Ad. 2) cylind. comb. mit sphaer. Gläsern. Man schreibt z. B. cyl. + 2 D | ⌒ + 2 D S = $^6/_{12}$. (| = Axe vertikal; ⌒ = combinirt). (Fig. 19). Ad. 3) gekreuzte Cylinder d. h. Cyl., von denen die Achse des einen vertikal, die des andern horizontal gerichtet ist. Man thut gut, den As. zunächst nicht voll zu corrigiren.

Fig. 19.

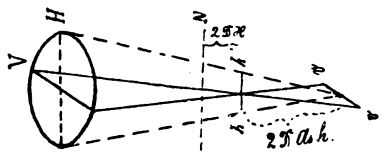

V = vert., H = horizont. Meridian. V hat die horizont. Brennlinien hh', H die vertikale vv'. Die Strecke von hh' bis vv' ist die Brennstrecke. Bei der gezeichneten Lage von N (Netzhaut) würde es sich um zusammengesetzten hyperm. As. handeln. Die Augenachse ist zu kurz, es besteht z. B. 2 D H. und As. von 2 D.

E. Anisometropie

ist eine ungleiche Refraction der Augen, die in allen möglichen Combinationen angeboren und erworben (z. B. durch Staaroperation) vorkommen kann. Wenn auch mit Hülfe von Gläsern ein Ausgleich möglich ist, so kommt es besten Falles doch nur zu einem binocularen Sehact, der bei geringen Differenzen auch schon da ist, niemals aber zu gleich grossen und scharfen Netzhautbildern, der Grund, weswegen solche, beide Augen corrigirende Brillen von den Patienten so häufig verworfen werden. Sie fühlen sich wohler in den alten Verhältnissen. Da die Accommodation immer auf beiden Augen dieselbe ist, wird auch beim Sehen in die Nähe immer nur ein Auge scharfe Netzhautbilder erhalten und zwar in der Regel das mit der besseren Sehschärfe und das, welches die geringste Accommodation erfordert. Bei E. auf dem einen und M. auf dem anderen Auge wird meist das myopische zur Arbeit und das emmetropische zum Fernesehen benutzt. Dabei stellt sich oftmals Strabism. ein. Wenn man corrigirt, hat man stets den Patienten um sein Befinden beim Gebrauch der Gläser zu fragen. Man verordnet beiderseits corrigirende Gläser oder für

Digitized by Google

beide Augen dasselbe Glas oder nur für das eine ein wirksames Glas, für das andere ein planes. Die bessere Sehschärfe und der Wunsch, in die Nähe oder in die Ferne besser zu sehen, werden für die Auswahl des zu corrigirenden Auges bestimmend sein.

F. Anomalien der Accommodation.

1) **Accommodationslähmung**. Die Patienten klagen darüber, dass sie nicht in der Nähe sein können, haben also dieselben Beschwerden wie die Presbyopen und wie diese verschieden stark, je nach dem Refractionszustand. Der Emmetrop wird nur in der Nähe davon belästigt, der Hyperop auch in der Ferne und der Myop nur wenig in der Nähe (bei 4 D M z. B. nur bei Distancen unter 25 cm) und unter Umständen nur durch die von der Weite der Pupille abhängige Blendung und die Zerstreuungskreise. Das Missverhältniss zwischen dem Alter und der Lage des Nahepunktes (oder genauer die Accommodationsbreite) wird uns in zweifelhaften Fällen Auskunft geben.

Die Pupille kann unverändert (z. B. nach Diphtherie) oder, wie es am häufigsten, erweitert sein (Ophthalmoplegia interna). Diese Lähmung kann für sich bestehen oder Theilerscheinung einer Oculomotoriuslähmung sein.

Die Aetiologie der A.-Lähmung, die ein- oder beiderseitig mit oder ohne Betheiligung des Sphincter auftreten kann, bilden Rheumatismus, Syphilis (meist einseitig und durchschnittlich von schlechter Prognose), Diabetes, Intoxicationen, sei es durch innerliche oder durch äussere Darreichung von Atropin und Hyoscin, sei es in Folge von Ptomainen, wie wir sie uns bei der Fleisch-, Fisch- und Wurstvergiftung (Prognose gut) vorzustellen haben, ferner Contusionen des Bulbus (traumatische A.-Lähmung; Prognose meist infaust) und Erkrankungen des Centralnervensystems (z. B. Tabes und Paralyse).

Die bei der Lähmung häufig beobachtete Mikropsie (die Gegenstände erscheinen kleiner) ist auf die übermässige vergebliche Accommodationsanstrengung zu beziehen.

Diphtherische A.-Lähmungen treten auf beiden Augen circa 3—6 Wochen nach der Erkrankung häufig mit Gaumenlähmung verbunden auf und heilen in ungefähr 4—8 Wochen. Roborirende Diät und ev. Brille für eine bestimmte Arbeitsdistanz

Digitized by Google

(bei E meist 3 D). Auch nach angeblich erfolgreicher Serumbehandlung kommen noch vielfach die A.-Lähmungen vor.

A.-Lähmung bei Abducenslähmung ist auf eine Alteration von Pupillenfasern, die gelegentlich im Abducensstamme verlaufen, zurückzuführen.

Therapeutisch kommen eine Behandlung des Grundleidens (Schwitzkur mit Nat. salicyl., specifische Curen) und local Blutentziehungen an der Schläfe, Vesicantien hinter dem Ohr, Veratrinsalbe auf die Stirn und Electricität in Betracht. Vorübergehend lassen sich alle Störungen durch Instillation eines Tropfens von Eserin. salicyl. ($^1/_2$ pCt.) beseitigen. Kommt es nicht zur Heilung, so ist durch Convexgläser die Lähmung zu neutralisiren. Bei einseitiger Lähmung legen die Patienten die Brille in der Regel bald wieder bei Seite.

2) **Accommodationskrampf** findet sich bei allen Refractionen, am häufigsten aber bei Hypermetropen, die anhaltend gearbeitet und bei schlechter Beleuchtung die Gegenstände zur Vergrösserung der Netzhautbilder sehr dicht an das Auge gebracht haben. Es wird alsdann beim Sehen in die Ferne nicht blos die Hyperopie corrigirt, sondern das Auge so eingestellt, dass Concavgläser zum deutlichen Fernsehen verlangt werden. Bei der Prüfung wird bald mit diesem, bald mit jenem Glase besser gesehen und der Grad der Sehschärfe schwankt fortwährend. Die nicht der Myopie entsprechende Lage des Nahepunktes und der Augenspiegel bringen uns zur richtigen Diagnose. Die Behandlung hat neben Schonung des Organs die Erschlaffung des Ciliarmuskels durch eine Atropinkur (täglich 1 Tropfen einer 1 % Lösung) zu bewirken. Convexbrillen schützen bei Hypermetropie am besten vor Recidiven.

Ein hochgradiger, einige Stunden anhaltender Accommodationskrampf mit Pupillen-Verengerung wird durch Instillation einer 1 % Eserin- oder Pilocarpinlösung erzielt. Miosis mit Krampf des M. ciliaris zeigt sich öfters bei schweren Rückenmarkskrankheiten.

Monoculare Polyopie und Diplopie kommen bei doppelter Pupille und ungenauer optischer Einstellung oder Vorhandensein von Unregelmässigkeiten in der Structur der brechenden Medien (Hornhaut-Linsentrübungen) und bei Hysterischen vor.

Digitized by Google

Krankheiten der Augenmuskeln.

Anatomie. Die Bewegungen des Augapfels erfolgen durch die vier geraden und die zwei schiefen Augenmuskeln. Mit Ausnahme des Obliquus inferior entspringen sie am Foramen opticum und endigen mit verschieden breiten Sehnen mit Ausnahme der Obliqui vor dem Aequator des Bulbus, nachdem sie die Tenon'sche Kapsel durchbohrt und von ihr scheidenähnliche Fortsätze aufgenommen haben, an der Sclera je in einer zur Hornhaut hin convex gerichteten Bogenlinie, etwa 6—7,5 mm von ihrem Rande entfernt. Der Obliq. sup. geht mit seiner Sehne durch die Trochlea, dann nach aussen und hinten und tritt unter dem Musc. rect. sup. zur Sclera ungefähr im verticalen Meridian und nach hinten vom Aequator. Der Obliq. inf. kommt von der Crista lacrimalis des Thränenbeins und verläuft zwischen M. r. inf. und Orbita zum hinteren unteren äusseren Quadranten des Bulbus, wo er $2^1/_2$—7 mm vom Sehnerven entfernt endigt. Die Innervation erfolgt für den R. extern. vom N. abducens, für den Obliquus sup. vom N. trochlearis, für alle übrigen incl. des Levator palp. und des Sphincter und Ciliarmuskels vom Oculomotorius.

Die Kerne der Augenmuskeln liegen unter dem Aquaeductus Sylvii und am Boden des IV. Ventrikels. Am weitesten nach vorn dicht unter den Corpora quadrigemina befindet sich der des Oculomotorius, der wieder in Centren für die einzelnen Muskeln zerfällt. Die vordersten sind für die Pupille, die nächsten für die Accommodation, die folgenden für die Convergenz, worauf die Theilkerne der übrigen Oculomotoriusmuskeln kommen. Vereint treten sie an dem vorderen Rande der Pons Varoli an die Hirnbasis. Der Trochleariskern schliesst sich unmittelbar an den Oculomotorius an, liegt unter dem Aquaeductus in einer Ebene mit dem hinteren Vierhügelpaar und kommt zur Hirnoberfläche am lateralen Rande der Pedunculi cerebri an dem Rande der Brücke. Der Abducenskern am Boden des 4. Ventrikels in der Gegend der Eminentia terres

Digitized by Google

unmittelbar unter dem Facialiskern verlässt das Hirn am hinteren Rande des Pons zwischen der Pyramide und der Olive. Die Blutversorgung der Augenkerne erfolgt vom Ram. communicans posterior, von der Art. cerebelli sup. und der Art. cereb. inf. post., Aesten der Art. basilaris. Die Kerne sind durch das hintere Längsbündel und quere Fasern miteinander verbunden. Ueber diesen Kernen stehen die Associations- (Vierhügel) und über diesen die corticalen Centren. Nach einem basalen Verlauf treten die Nerven durch die Fissura orbitalis superior (am weitesten medial der Oculomotorius) und bald in die betreffenden Muskeln ein.

Physiologie. Alle Bewegungen des Auges geschehen um den etwa 13,5 mm von der Hornhaut entfernten im Glaskörper gelegenen Drehpunkt und hier um drei durch denselben gelegte Achsen, nämlich eine verticale (Bewegung nach rechts und links), eine horizontale (Drehung nach oben und unten) und eine sagittale (Rollung, Raddrehung). Die Verbindungslinie zwischen Drehpunkt und fixirtem Object ist die Blicklinie und stellt diese den einen Theil der Gesichtslinie dar. Die Excursionsbreite der Augen, also die mögliche Verschiebung der Blickpunkte, beträgt in verticaler und horizontaler Richtung etwa 95°. Die Innenwendung ist grösser, wenn beide Augen gleichzeitig nach derselben Seite bewegt (associirte Bewegung), als wenn sie beide nach innen gewendet werden (Convergenz- oder accommodative Bewegung). Nach innen und aussen werden die Augen allein durch die R. int. und extern. gezogen, bei allen übrigen Richtungen treten Muskelpaare in Action, deren Wirkung aus der Fig. 20 ersichtlich; gerade nach oben z. B. zieht der Rect. sup. in Verein mit dem Obl. inf.; bei den Diagonalstellungen betheiligen sich 3 Muskeln, so z. B. nach aussen oben der R. sup., Obl. inf. und der externus. Bei der Wirkung der Muskeln für sich ist Folgendes zu beachten: es abducirt der extern., während der int. adducirt, der Obliq. sup. senkt, abducirt und rollt das obere Ende des verticalen Hornhautmeridians nach innen, der Obliq. inf. hebt, abducirt und dreht das obere Ende der verticalen Achse nach aussen, der Rect. sup. hebt, adducirt und dreht das obere Ende des verticalen Meridian nach innen, der Rect. inf. senkt, adducirt und rollt das obere Ende nach

Digitized by Google

Fig 20.

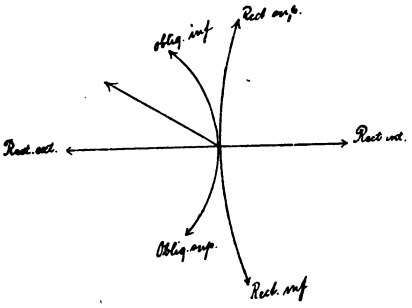

aussen. Die vier Recti zusammen ziehen den Bulbus nach hinten, die Obliqui nach vorn. Die Action dieser verschiedenartig wirkenden Kräfte wird durch die Associationscentren regulirt, die zwar vorgebildet sind, jedoch erst durch Uebung und Gewohnheit zu dem hohen Grade der im späteren Leben bewunderten Vollkommenheit gelangen. Die Neugeborenen haben incoordinirte Bewegungen bis etwa zur 12. Woche, dann erwacht durch Eindrücke von der Aussenwelt her die Psyche, und diese ist bemüht, den am besten functionirenden Theil der Netzhaut, die Mac. lutea, die bis dahin gewissermassen unbewusst seelisch erprobt wurde, zur Perception zu verwenden, wozu wieder von den Muskeln geleitete bestimmte Stellungen des Auges erforderlich sind, die, einmal befestigt, bestehen bleiben. Der dazu nöthige Innervationsimpuls ist stets auf beiden Augen der gleiche, so dass z. B. bei einer Blickwendung nach rechts aus der Parallelstellung der R. extern. denselben Impuls wie der linke internus erhält, und ist derartig, dass immer beide Mac. luteae auf den fixirten Punkt eingestellt sind. Werden die Lichtstrahlen des Objectes von einer derselben z. B. durch Prismen von 6—7° Basis nach innen medialwärts hin abgelenkt, wobei Doppelsehen entsteht, so dreht sich im Interesse des Einfachsehens die Hornhaut nach aussen, bis die Lichtstrahlen wieder auf die Macula fallen. Diese sog. Prismenüberwindung durch Divergenz beläuft sich bei Emmetropen auf etwa 6° bei circa 4 m Distanz, bei Hypermetropen auf weniger, bei Myopen auf mehr Grade; für Convergenz ist sie bedeutend grösser (25 bis 30°). Die Fähigkeit, trotz des Prismas einfach zu sehen, nennen wir Fusion, die dazu erforderlichen Ablenkungen des Auges heissen Fusionsbewegungen. Sie sind divergenter Natur, wenn die Basis des Prismas nach innen, und convergenter, wenn sie nach aussen gerichtet

Digitized by Google

ist. Haben wir stärkere, unüberwindliche Prismen, so sehen wir während der Versuchsdauer Doppelbilder, über die wir uns durch folgende Betrachtung orientiren. Halten wir z. B. nur das rechte Auge offen, so treffen die Strahlen eines bestimmten fixirten Gegenstandes auf unsere Mac.; ein zweiter weiter rechts gelegener Gegenstand wirft sein Bild auf die mediale Netzhauthälfte; Bilder der medialen Netzhauthälfte des r. Auges werden auf rechts vom Fixirpunkt gelegene Gegenstände und solche der temporalen Hälfte auf links befindliche bezogen. Das Gegentheil gilt vom l. Auge. Sind beide Augen geöffnet und besteht in Folge vorgebrachter Prismen Auswärtswendung der rechten Cornea (Augenaxendivergenz), so gehen die Strahlen auf die linke Mac. lutea, rechts dagegen auf die temporale Netzhauthälfte und werden von hier nach links hin projicirt. Das Bild des rechten Auges, das man am besten durch eine rothe vor das Auge gehaltene Glasscheibe markirt, wird nach links von dem Bilde des linken Auges projicirt, man sagt, es sind gekreuzte Doppelbilder vorhanden. Liegt das Bild des rechten Auges rechts und des linken links, so spricht man von gleichnamigen Doppelbildern (die Augenaxen stehen dabei convergent). Fallen die Strahlen auf dem einen Auge oberhalb oder unterhalb der Mac., so wird das Bild nach unten oder nach oben hin projicirt, so dass wir dann übereinanderstehende Doppelbilder haben. Bei Raddrehungen sind die Bilder schief gestellt. Vergegenwärtigt man sich die physiologischen Bewegungsrichtungen der Muskulatur und bedenkt man weiter, dass bei der Lähmung die Antagonisten das Uebergewicht bekommen, die Augen also der physiol. Richtung entgegengesetzt abweichen, so ist man im Stande, vorausgesetzt, dass man nicht schon durch eine Prüfung der Beweglichkeit der Augen den Defect festgestellt, jede Lähmung zu diagnosticiren unter Berücksichtigung des Satzes, dass wir bei **Augenaxenconvergenz gleichnamige** und bei **Divergenz gekreuzte** Doppelbilder finden, und dass dasjenige Bild dem kranken Auge angehört, das in der Region des Doppelsehens der Objectsbewegung vorauseilt.

A. Augenmuskellähmungen.

Allgemeine Symptome sind: 1. Beweglichkeitsdefecte verschieden gross, je nachdem es sich um Parese oder Paralyse

Digitized by Google

handelt. Zur Feststellung führt man einen Gegenstand durch das Blickfeld und heisst den Patienten mit den Augen folgen. 2. Doppelsehen; entweder schon in der Mittellinie vorhanden, oder erst wenn man mit dem Prüfungsobject (Licht) nach der Seite des gelähmten Muskels geht. Die Doppelbilder nehmen in der Zugrichtung des gelähmten Muskels an Abstand zu, und es gehören, falls nicht etwa das kranke Auge bessere Sehschärfe hat und fixirt, die höher oder tiefer als das Object stehenden Bilder dem gelähmten Auge an. 3. Falsche Projection; es wird auf den gelähmten Muskel ein zu grosser Impuls ausgeübt, der vom Gehirn aus auf dem Muskelgefühl des Arms z. B. mit übertragen wird. Linkes Auge geschlossen; rechts Abducenslähmung. Pat. würde an dem ihm rechts vorgehaltenen Finger immer vorbeigreifen. 4. Schielen als sogenanntes paralytisches Schielen. Der Antagonist des gelähmten Muskels, der fortwährend arbeitet, geräth in Verkürzung, da ihm ein Gegengewicht fehlt. Nicht zu verwechseln ist damit die secundäre Ablenkung, die öfters als Strab. angesprochen wird. Beisp.: Rect. ext. rechts gelähmt. Pat. soll ein in der Mittellinie des r. Auges gelegenes Object fixiren. Der Impuls auf den R. ext. ist ein so grosser, dass das linke Auge, dessen intern. denselben Impuls erhält, besonders wenn es schwachsichtig, nach innen abweicht, wobei dann gleichnamige Doppelbilder auftreten. 5. Schwindel in Folge der falschen Projection und des Doppelsehens. 6. Schiefe Kopfhaltung zur Beseitigung der Doppelbilder.

Specielle Symptome bei 1) Abducenslähmung. Beweglichkeitsdefect nach aussen, bei dessen Beurtheilung man immer die Beweglichkeit des andern Auges in Betracht ziehen muss. Ferner gleichnamige, gleichhoch stehende Doppelbilder, deren Abstand nach der Seite des gelähmten Muskels hin zunimmt, häufig geringes Einwärtsschielen des gelähmten Auges oder secundäre Einwärtsschielstellung des gesunden.

2) **Trochlearislähmung.** Verminderung der Bewegung nach aussen und unten (wie aus Fig. 20 ersichtlich), leichte Ein- und Aufwärtsstellung, folglich gleichnamige Doppelbilder, und da der Muskel nur beim Blick nach unten in Wirksamkeit tritt, nur in der unteren Hälfte des Blickfeldes. Das Bild des gelähmten Auges steht tiefer und ist mit der Spitze dem gesunden zugekehrt.

Digitized by Google

Der Höhenunterschied nimmt zu beim Blicke nach unten und nach der Seite des gesunden, die Schiefstellung beim Blick nach der Seite des kranken Auges.

3) **Oculomotoriuslähmung.**

a. **Complete** (auch Paralysis nerv. oculom. genannt). Alle Aeste sind betroffen; deshalb Ptosis, Bulbus nach aussen und etwas nach unten rotirt. Pupille ist weit und starr, die Accommodation gelähmt. Geringer Exophthalmus. Mit dem Oculomotorius können ein- und beiderseitig auch der Abducens und Trochlearis gelähmt sein: **Ophthalmoplegia totalis.** Die Bezeichnung Ophthalmoplegie also nur dann, wenn bei den Lähmungen mehr als ein Nerv betheiligt ist.

b. **Incomplete.** 1) Innere Oculomotoriuslähmung (Sphincter und Ciliarmuskel). 2) Aeussere Oculomotoriuslähmung (einzelne oder alle Muskeln betroffen; fast nur nuclearen Ursprungs). 3) Gemischte incomplete Oculomotoriuslähmung (die inneren und ein oder mehrere äussere Muskeln gelähmt). Aus den Doppelbildern die betroffenen Muskeln zu diagnosticiren, ist oft recht schwierig, bisweilen, namentlich wenn es sich um ältere Fälle mit Contracturen der Antagonisten handelt, unmöglich. In solcher Situation, wo also die Bilder nicht für Abducens- und Trochlearislähmung stimmen, würde ich rathen, per exclusionem die Diagnose auf incomplete externe Oculomotoriuslähmung zu stellen. Die Schwierigkeit steigt, wenn es sich um Combinationen von incompleter externer Oculomotoriuslähmung mit Trochlearis- oder Abducenslähmung ein- oder beiderseitig handelt.

Neben den Augenmuskelnerven können auch gleichzeitig andere Hirnnerven, wie Facialis, Trigeminus, Hypoglossus u. s. w. gelähmt sein.

Verlauf. Die entweder plötzlich oder schleichend auftretenden Lähmungen können rasch oder nach längerer Zeit zurückgehen (im günstigsten Fall 2—6 Wochen) oder sie können bleiben. Häufig kommt es zu Schielen infolge einer vermehrten Spannung des Antagonisten, in anderen Fällen zur paralytischen Contractur.

Interessant sind die **periodischen Oculomotoriuslähmungen,** die in rein periodische (alle Symptome schwinden) und periodisch exacerbirende (einige Muskeln bleiben immer betroffen) zerfallen. Die Krankheit, in monatlichen und jährlichen Intervallen einsetzend, findet sich namentlich bei jüngeren weib-

Digitized by Google

lichen Individuen und ist häufig mit migräneartigen Kopfschmerzen verbunden. Stets sind alle Oculomotoriusäste afficirt. Drei bisher secirte Fälle ergaben organische Veränderungen (plastisches Exsudat, Fibrochondrom an der Basis cranii.) Hysterie, nicht aber Syphilis, ist gelegentlich zu beschuldigen.

Die sog. **conjugirten** Lähmungen (deviation conjugée) stellen einen Ausfall der associirten Augenbewegungen dar. Beide Augen z. B. können von der Mittellinie nicht nach rechts herüber bewegt werden; untersucht man jedes Auge gesondert, so findet man keinen Beweglichkeitsdefect. Es handelt sich entweder um einseitige Ponsherde, wo dann die Ablenkung nach der dem Krankheitsherde entgegengesetzten Seite hin stattfindet, oder um Grosshirnlähmungen, wo die Augen zum Herd hinsehen. Nur bei Reizungszuständen in den gelähmten Extremitäten blicken sie im letzteren Fall nach der anderen Seite.

Aetiologie. Wir unterscheiden **myopathische** (Muskelzerreissung, dann bei Trichinosis, gummöser Infiltration der Muskeln, Sepsis, Phlegmone der Orbita, perniciöser Anaemie und Typhus) und **neuropathische** Lähmungen. Letztere zerfallen in intracranielle und orbitale.

Bei den **intracraniellen** sitzt die Erkrankung (Blutung, Erweichung, sclerotischer Herd, Tumor) entweder in der Hirnrinde (**corticale** Lähmung) oder in den Associationscentren und in den Kernen (**nucleäre** Lähmung, Hauptrepräsentant die Ophtalm. externa), oder in den die Kerne verbindenden Fasern und in den Fasern zwischen Kern und Austrittsstelle aus dem Gehirn (**fasciculäre** Lähmung), die in der Regel mit Hirnerscheinungen, wie Erbrechen, Somnolenz, contralateraler Hemiplegie, Hemianaesthesie verbunden ist, oder an der Basis cerebri (**basale** Lähmung). Bei dieser sind meist andere peripherische Hirnnerven miterkrankt: **Multiple Hirnnervenlähmung**. Der Augenarzt wird von diesen Kranken häufig wegen der Kerat. neuroparalytica und der Mitbetheiligung des Nerv. opticus aufgesucht. Bedingt ist die basale L. vorzugsweise durch Meningitiden, bes. Men. basilaris gummosa, durch tuberculöse, syphilitische und rhachitische Knochenerkrankungen, durch Gefässleiden (Heubnersche Gefässerkrankung), Fracturen der Basis cranii und durch Tumoren (Gummibildungen). Die Lähmungen bei Tabes und

Digitized by Google

multipler Sclerose sind basalen und nuclearen Ursprungs. Die **nuclearen** Lähmungen haben entweder einen transitorischen oder stationären oder einen progressiven Character. Letzteres sind die sog. **chronisch-progressiven Augenmuskellähmungen,** die entweder für sich oder als Complication von Tabes, Paralyse, Bulbärparalyse u. s. w. auftreten. Sie werden auf haemorrhagische Entzündungen, namentlich in den etwas schneller sich entwickelnden Fällen zurückgeführt. Interessant sind die Lähmungen, bei denen die Mm. intern. bei den Seitenbewegungen functioniren, wo aber nicht convergirt werden kann: **Convergenzlähmungen.** Diese Störungen beweisen das Vorhandensein eines Convergenzcentrums. Die **orbitalen** L. finden sich nach Erkältungen (rheumatische Lähmungen), bei Tumoren, Entzündungen in der Orbita, bei Periostitis chronica in der Fissura orbitalis u. s. w. Von den Allgemeinleiden, welche zu L. führen, erwähnen wir Lues (namentlich Oculomotorius), Rheumatismus, Diabetes (bes. Abducens, wahrsch. Blutungen im Kerngebiet), Diphtherie (wo capilläre Blutungen in der Kernregion gefunden sind), Hysterie, Typhus und Intoxicationen, so durch Alcohol, Wurst-, Fisch- und Fleischgift, Kohlenoxydgas und Blei. Auch angeborene und intra partum durch Zangenquetschungen erworbene Lähmungen kommen vor.

Die **Prognose** ergiebt sich im Allgemeinen aus der Aetiologie; relativ am besten ist sie da, wo die Ursache wie bei Lues beseitigt werden kann. Letztere und die diphtherischen L. pflegen sich im Verlauf von 4—6 Wochen zurückzubilden. Die tabischen Lähmungen gehen oft schnell zurück, haben aber grosse Neigung zu Recidiven.

Die **Therapie** hat vor allem der Causalindication zu genügen. Demnach bei rheumatischen L. Schwitzkuren mit Natr. salicyl. (pro dosi 2 Gramm und nachfolgende Einwickelung in wollene Decken) und später Jodkali, bei Lues Hydrarg. und Jodkali, bei Diabetes Karlsbader Kuren, bei Diphtherie roborirendes Verfahren. Local-Electricität in Form des constanten Stroms entweder durch das geschlossene Lid oder direct auf den Muskel. Die orthopädische Behandlung besteht in der Verwendung von Prismen, wie darin, dass das cocaïnisirte Auge mit einer Pincette nach der Seite der Lähmung herüberbewegt wird. Das lästige

Digitized by Google

Doppelsehen beseitigt eine Binde oder eine Brille, in der auf der einen Seite ein mattgeschliffenes Glas sich befindet. Bei veralteten Lähmungen mit Contractur des Antagonisten hat man an Tenotomien und Muskelvorlagerungen zu denken, womit aber nicht immer gute Resultate erreicht werden.

B. Nystagmus

stellt klonische Krämpfe der Augenmuskeln dar, die entweder in horizontaler Richtung (N. horizontalis) oder um die sagittale Axe (N. rotatorius) oder in verticaler Richtung (N. verticalis) stattfinden. Sie sind meist beiderseitig, steigern sich bei psychischer Erregung und bei Bewegungen nach aussen und innen u. s. w., und sind oft von pendelnden Bewegungen des Kopfes (Spasmus nutans) begleitet. Die Ursachen sind peripherische und centrale. Zu ersterer rechnen wir angeborene oder in frühestem Lebensalter, z. B. durch Hornhaut- und Linsentrübungen aufgetretene Schwachsichtigkeit. Weshalb aber nur einzelne solcher Schwachsichtigen den N. bekommen, ist nicht eruirt. Die centralen Ursachen sind in den verschiedensten Hirn- und Rückenmarkskrankheiten wie Meningitiden, Hydrocephalus, Gehörskrankheiten u. a. gegeben, von denen die disseminirte Sclerose, mit ihren drei Hauptsymptomen Intentionszittern, skandirende Sprache und Nystagmus, die progressive Muskelatrophie und die hereditäre Ataxie besondere Beachtung verdienen. Für den einseitigen kann eine plausible physiologische Erklärung noch nicht gegeben werden, möglicher Weise liegt eine Laesion des Hitzig'schen Centrums vor.

Eigenthümlich ist der Nystagmus der Bergleute, der sich beim Arbeiten im Schacht bei schlechter Beleuchtung und stark hinten übergebeugter Kopfhaltung, wahrscheinlich auch bei gleichzeitig schlechten Ernährungsverhältnissen entwickelt. Er ist aufzufassen als eine durch Ueberanstrengung entstandene Parese der Heber des Auges, die nicht mehr stetig, sondern nur ruckweise contrahirt werden können. Häufig ist bei diesen Pat. die Erscheinung, dass sie bei gutem Licht meist volle Sehschärfe haben, dass sie bei herabgesetzter Beleuchtung aber bedeutend weniger sehen, als andere (Hemeralopie). Sie werden von den aus den Augenbewegungen resultirenden Scheinbewegungen der Gegenstände sehr belästigt. Während im Allgemeinen jed

Digitized by Google

Therapie resultatlos, heilt der N. der Bergleute bei Aufgabe der Beschäftigung unter roborirenden und tonisirenden Mitteln (Extr. Strychni aquosum in Pillen 0,02 p. dosi).

C. Strabismus

diagnosticiren wir, wenn die Sehaxen sich nicht in dem fixirten Punkte schneiden. Die 2 Hauptklassen sind das **paralytische** Schielen (es besteht ein mehr weniger grosser Beweglichkeitsdefect in der Richtung des gelähmten Muskels) und das **concomittirende** Schielen, bei dem das schielende Auge die Bewegungen des anderen nach allen Blickrichtungen begleitet. Während dort die secundäre Ablenkung (Fixation mit dem kranken Auge, wobei das gesunde, am besten mit der Hand verdeckte, abweicht) grösser war als die Schielabweichung, ist sie hier mit Ausnahme weniger Fälle, wie bei Anisometropie, derselben gleich. An dieser Stelle beschäftigen wir uns nur mit dem Strabism. concomitans. Er kann dauernd: **stationäres** Schielen, oder vorübergehend sein: **periodisches** Schielen; es kann mit einem Auge **(monolaterales)** oder abwechselnd geschielt werden (**alternirendes** Schielen), es kann die Ablenkung bei jedweder Ferne bestehen **(absolutes)** oder nur bei einer bestimmten Entfernung eintreten (**relatives** Schielen.) Schneiden sich die Sehaxen vor den Augen und vor dem Fixirpunkt, so haben wir Strab. **convergens,** und bilden sie einen nach vorn offenen Winkel, so haben wir Str. **divergens.** Schielen nach oben ist Str. sursum, nach abwärts deorsum vergens. Das sog. **scheinbare** Schielen ist die Folge einer besonderen Lage der Gesichtslinien zur Hornhautaxe, die beide den Donders'schen $\measuredangle \alpha$ bestimmen. Liegt er nach innen von der Hornhautaxe, so heisst er positiv, nach aussen, so heisst er negativ. Stehen nun die Sehlinien parallel, so divergiren bei Emmetropen die Augenachsen um ein bestimmtes Maass, das als normal betrachtet wird. Ist dagegen der $\measuredangle \alpha$ grösser als normal z. B. $= 9°$, wie oft bei Hypermetropen, und sind die Gesichtslinien parallel, so schneiden sich die Axen der Hornhäute hinter den Augen und diese Stellung macht den Eindruck eines Strabism. divergens. Bei Myopie ist der $\measuredangle$ sehr klein, bisw. negativ, wodurch ein Strab. converg. vorgetäuscht

Digitized by Google

wird. Ob Strab. realis oder scheinbarer Strab. vorliegt, wird dadurch erkannt, dass man einen Gegenstand fixiren lässt und abwechselnd das eine und das andere Auge verdeckt; behalten die Augen ihre Stellung unverändert bei, so ist kein Schielen vorhanden. Die **Schielablenkung** wird auf verschiedene Arten gemessen;

1) Derart, dass man die Reflexe einer vor die Mitte des Kopfes des Patienten gehaltenen Kerze auf der Hornhaut beobachtet. Man findet z. B. dann den Reflex rechts in der Mitte, links am äusseren Hornhautrand, was einem Strab. converg. von etwa 45—50° entspricht.

2) Man bestimmt die Abweichung in Graden am Perimeter. Der Drehpunkt des schielenden Auges befindet sich im Centrum des Perimeterbogens. Das gesunde Auge sieht über den Bogen hinweg in die Ferne. Jetzt wird die Kerze am Perimeter soweit geführt, bis der Beobachter das Spiegelbild im Centrum der Cornea erblickt, worauf am Orte der Kerze eine directe Ablesung des Perimeterwinkels erfolgt.

3) Mittelst eines linearen Maasses, des Strabometers:

Pat. sieht in die Ferne; unter die Mitte der Pupille des schielenden Auges bringt man einen Theilstrich des Maasses (z. B. 8 mm). Dann wird das gute Auge verdeckt, damit das schielende sich geradeaus stellt, wobei natürlich die secundäre ev. ebenso zu messende Ablenkung des guten Auges eintritt. Ein anderer Theilstrich steht jetzt unter der Mitte der Pupille (2 mm); Ablenkung = 6 mm, was 45° gleichkommt. Kann sich das schielende Auge wegen Schwachsichtigkeit nicht einstellen, so bringt man irgend einen Theilstrich unter die Mitte der Pupille des schielenden Auges, hält den Finger in 30 cm Entfernung, lässt ihn mit beiden Augen fixiren und führt ihn soweit herum, bis das schielende Auge geradeaus steht, etwa so wie wir es später gestellt haben möchten. Aus dem jetzt eingestellten Theilstrich und dem ersteren finden wir den Grad der Ablenkung. Die gefundenen Werthe sind niemals als absolute zu nehmen, da bei der Messung Fehler vorkommen und vor allen Dingen deswegen, weil der Schielwinkel fast immer schwankt.

Die **Sehschärfe** ist bei dem monolateralen Schielen in der Regel herabgesetzt, bisweilen so stark, dass nur noch Finger

Digitized by Google

excentrisch erkannt werden; besser ist sie beim periodischen, und auf beiden Augen meist gleich und gut bei dem nicht gerade oft vorkommenden alternirenden Sch. Die Schwachsichtigkeit ist eine der Ursachen, die zum Schielen führen. Die Anschauung, dass bei längere Zeit bestehendem Schielen Schwachsichtigkeit sich entwickele, dass es zu einer „Amblyopia ex anopsia" komme, wird dadurch widerlegt, dass es Augen giebt, die viele Jahrzehnte hindurch schielten und doch nicht schwachsichtig wurden. Ausserdem ist noch nie der Nachweis geführt worden, dass ein vorher gut sehendes Auge durch Schielen schwachsichtig wurde und andererseits, dass durch die Schieloperation — eine exacte Sehprüfung natürlich vorausgesetzt — ein besseres Sehvermögen erzielt wurde. Das Gesichtsfeld ist auf dem schielenden Auge erhalten, und das Blickfeld ist in seiner Ausdehnung nicht vermindert, wohl aber seine Grenze bei Strab. converg. etwas nach innen und bei Strab. diverg. nach aussen verrückt.

Dass Schielende nicht doppelt sehen, wie es nach Muskellähmungen der Fall ist, wird verschieden erklärt. Im Anfang sei es stets vorhanden, doch könnten kleine Kinder es noch nicht angeben. Allmählig lerne das Individuum von den Eindrücken des schielenden Auges abstrahiren, es excludire und unterdrücke die Wahrnehmungen. Freilich bleibt da unerklärt, weshalb so viele von lästigen Doppelbildern gequälte Menschen trotz aller Anstrengung es nicht dahin bringen, die Doppelbilder zu eliminiren. Andere erklären es mit der Aufgabe der Voraussetzung einer angeborenen Netzhaut-Identität. Die Mac. lutea stellt das Kind als den anatomisch besten Theil zum Fixiren ein, kommt nun aber ausnahmsweise diese binoculare Fixation nicht zu Stande oder wird sie wieder verlernt, so fehlt die normale binoculare Verschmelzung und, da die sonst erworbene gewöhnliche Netzhautcongruenz nicht vorhanden, das Doppelsehen. Wird an den gewohnten Verhältnissen gerüttelt, z. B. durch die Schiel-Operation, so haben wir ein meist vorübergehendes Doppelsehen. Dasselbe leisten Prismen mit der Basis nach oben oder unten, bei deren Benutzung wir das gesunde Auge am besten mit einem rothen Glas versehen: Pat. sieht ein rothes und gelbes Licht, deren Lage oftmals den aus dem Identitätsprincip sich ergebenden Gesetzen durchaus nicht entspricht. Wenn nun auch die nor-

Digitized by Google

male binoculare Verschmelzung fehlt, (wofür das negative Resultat beim Hering'schen Fallversuch spricht) so betheiligen sich doch, wie aus dem Prismenversuch hervorgeht, beide Augen am Sehact. Einen ferneren Beweis für die Benutzung beider Augen liefern die Untersuchungen mit dem Stereoskop und der Umstand, dass Schielende im Allgemeinen Distanzen richtig taxiren. In den wenigen Fällen, wo Doppelbilder sich nicht hervorrufen lassen, besteht nicht die geringste binoculare Verschmelzung. Die Menschen sehen dann mit beiden Augen, aber mit jedem für sich, wie wir es bei Thieren mit seitlich stehenden Augen finden.

Ursache. Das Schielen wird bedingt bei praeexistirender Störung des Muskelgleichgewichtes durch Herabsetzung des Sehvermögens eines der Augen, z. B. durch Refractionsfehler Trübungen in den brechenden Medien und intraoculäre Erkrankungen. Ueberwiegen die M. rect. intern., was meist bei Hypermetropie, so kommt es zum Strabism. converg., die extern., wie gewöhnlich bei Myopie, zu Strab. diverg.

Strabismus convergens,

etwa 3 mal so häufig wie Strab. diverg., entsteht meistens bei Hypermetropen zwischen dem 2. und 7. Lebensjahre. Oft ist er erst periodisch und wird dann stationär; in der Mehrzahl der Fälle hat er aber von vornherein einen stationären Charakter. Er schwindet bisweilen in der Pubertät durch ein sich entwickelndes Uebergewicht der Mm. extern. Der nach dem 10. Lebensjahr bisweilen bei Myopie auftretende Strab. converg. wird auf ein hier ausnahmsweise vorliegendes elastisches Uebergewicht der Interni zurückgeführt. **Accommodatives** Schielen tritt ein bei hochgradigen Hypermetropen in Folge der nothwendigen starken Accommodation, die mit einer unverhältnissmässig grossen Convergenz verbunden ist.

Bei beginnendem Schielen ist es zweckmässig, wenn das Alter es gestattet, eine die Hypermetropie vollkommen neutralisirende Brille tragen zu lassen, womit die Accommodation und die Convergenz verringert werden. Zu empfehlen sind ferner Uebungen im stereoskopischen Sehen und vor allem Uebungen der Augen im Drehen nach rechts und links, wodurch unter Regulirung der elastischen Spannungen der Augenmuskeln die

Digitized by Google

Abducenten gekräftigt werden. Abwechselndes Verbinden der Augen, Schielbrillen und Separatübungen im Sehen dürften nach den Auseinandersetzungen auf den vorigen Seiten nutzlos sein.

Strabismus divergens

findet sich in ca. 60 % der Fälle bei Myopie und gleich häufig als stationäres und periodisches Schielen. Der Grund dürfte in dem Uebergewicht der Externi bei Myopie, in der Verlängerung des Auges, der eiförmigen Gestalt und in der geringen Convergenztendenz (die Myopen brauchen nicht viel zu accommodiren) zu suchen sein. Andererseits sind die Muskeln durch die Bulbusvergrösserung gedehnt, sie sind schwach, besonders aber die Interni, und sie vermögen nicht die zur Naharbeit nöthige Convergenz dauernd zu leisten: sie werden insufficient und geben den Externis nach. Die Insufficienz, auch relative Divergenz genannt, wird noch begünstigt durch den kleinen, gelegentlich negativen $\measuredangle \alpha$, der eine starke Axenconvergenz bedingt. In Folge dessen gewöhnen es sich solche Patienten an, und dies mit Recht, mit relativer Divergenz zu lesen. Häufig stellt sich Strab. div. ein bei Anisometropie derart, dass das emmetropische oder hypermetropische Auge für die Zeit, wo das myopische für die Nähe benutzt wird, in Divergenz verfällt.

Die Ausbildung des periodischen und permanenten Schielens hängt davon ab, ob die Convergenzbewegung erhalten bleibt oder nicht, d. h. ob die Patienten im Stande sind, auf einen vorgehaltenen Gegenstand zu convergiren oder nicht. Die sog. absolute Divergenz offenbart sich bei allen Refractionszuständen, bes. oft aber bei Myopen, nach Aufhebung des binocularen Einfachsehens, z. B. durch Prismen mit der Basis nach oben oder unten und Vorbringen eines rothen Glases vor das andere Auge. Ein Licht in ca. 5 Meter Entfernung zeigt alsdann gekreuzte Doppelbilder mit Höhenunterschied. Der Seitenabstand kann durch Prismen mit der Basis nach innen ausgeglichen werden. Diese Prüfung mit Prismen, am besten nach Correction der Myopie, wird bezeichnet als Feststellung der dynamischen Divergenz. **„Dynamisches Schielen"** ist der Zustand, in welchem die den Spannungsverhältnissen der Muskeln

Digitized by Google

entsprechende Divergenzstellung deshalb nicht eintritt, weil am binocularen Sehen festgehalten wird.

Hieran schliesse ich noch einige Worte über den schon angedeuteten relativen Strabismus divergens, der auch als muskuläre Asthenopie, latentes Divergenzschielen und **Insufficienz der Interni** beschrieben wird (cf. p. 6).

Die Patienten klagen bei guter Sehschärfe darüber, dass nach einiger Zeit beim Lesen die Buchstaben undeutlich und doppelt gesehen werden und oft, dass die Worte sich auseinander ziehen. Häufig ist an Stelle der gekreuzten Doppelbilder nur ein Flimmern und Verschwommensein vorhanden. Ein vor die Augen gehaltener Gegenstand wird fixirt, bei Annäherung zuckt das eine Auge und bei noch weiterer weicht es nach aussen ab. Bisweilen ist trotz der Störungen eine auffallend gute Convergenz vorhanden. Der Nachweis der Insufficienz geschieht so, dass wir abwechselnd die Augen verdecken und einen Gegenstand in 20 cm fixiren lassen, wobei dann stets das verdeckte Auge abweicht. Genauer ist der bei der absoluten Divergenz erwähnte Versuch (Gleichgewichtsversuch), den wir wie dort in 5 Meter und auch mit einem Punkt im Buch in 25 cm Entfernung vornehmen. Das die zuerst schrägstehenden Punkte senkrecht untereinander bringende Prisma giebt die Insuff. für eine Distanz von 25 cm an **(dynamische relative Divergenz).**

Die Therapie besteht in erster Linie in der Herausrückung des Fernpunktes auf etwa 30 cm durch Concavgläser, falls nicht eine relative Divergenz bevorzugt wird; genügt dies nicht, dann kommen die beim Gleichgewichtsversuch ermittelten Prismen, höchstens aber in der Stärke von 4°, beiderseits mit der Basis nach innen zur Verwendung, die ev. mit Concav- und Convexgläsern verbunden werden können. Ist das elastische Uebergewicht der Externi ein sehr grosses, so kann die Tenotomie der Externi in Erwägung gezogen werden. Die **facultative Divergenz** (Vorbringen von Prismen mit der Basis nach innen so lange, als durch Divergenz der Augenaxen noch Einfachsehen möglich ist) soll dann aber mindestens 16° betragen.

Die **Untersuchung** eines Schielpatienten gestaltet sich nach alledem folgendermassen: 1) Sehprüfung für die Ferne und Nähe

Digitized by Google

mit Correction der Refractions- und Accommodationsanomalien. 2) Prüfung der Beweglichkeit der Augen. 3) Feststellung der Schielart (converg., diverg. etc.). 4) Messung der Abweichung. 5) Prüfung in Bezug auf Doppelbilder. 6) Ophthalmosk. Untersuchung; bei Hyperm. und Emmetropen wird zur Feststellung der Refraction zweckmässig vorher Homatropin instillirt.

Therapie. Entweder Versuch einer Heilung durch Orthopaedie und Brillen oder Operation. Hypermetropen, die noch keine oder falsche Gläser getragen haben, sollen solche jedenfalls erst benutzen mit der gleichzeitigen Anweisung, die Augen fleissig nach rechts und links zu bewegen, was überhaupt jedem Schielpatienten zu empfehlen ist. Bei Strabismus diverg. period. sind Convergenzbewegungen am Platze, ausserdem Uebungen mit Prismen (Basis nach aussen) und dem Stereoskop. Wird damit nichts Definitives erreicht, wie in der Mehrzahl der Fälle, so schreiten wir zu der von Stromeyer (1838) und Dieffenbach (1839) eingeführten Operation, am besten erst in solchen Jahren (6—8), wo eine Sehprüfung und genaue Refractionsbestimmung bei den Kindern möglich ist. Entweder handelt es sich um die blosse Durchschneidung von Muskelsehnen: Tenotomie oder Rücklagerung genannt, wodurch die Sehne eine mehr rückwärts gelegene Insertion bekommt, oder um die Vorlagerung, bei welcher der Sehne eine mehr nach vorn gelegene Insertion gegeben und somit neben einer Drehung des Bulbus im Sinne der Muskelwirkung eine grössere Kraftentfaltung erzielt wird. Die Vorlagerung wird immer mit der Rücklagerung des Antagonisten verbunden. Die Wahl der Methode ist bestimmt durch den Grad der Ablenkung, den Brechzustand, das Sehvermögen und die Beweglichkeit. Bei station. Strab. converg. wird man bei beiderseitiger guter oder leidlicher Sehschärfe des schielenden Auges und bei einer Ablenkung von 5 mm ungefähr mit beiderseitiger Tenotomie auskommen. Einseitige Tenot. hat etwa einen Effect von 2—3 mm. Bei 6—7 mm ist meist Tenot. und Vornähung am schielenden Auge ausreichend, bei höheren Graden dasselbe und Tenot. auf dem guten Auge, ev. auch noch Vorlagerung des Externus daselbst. Bei Schwachsichtigkeit des schiel. Auges empfehlen sich im Ganzen Tenot. nur bei den geringsten Graden (2—4 mm); aber auch bei 5 mm kommt man bei freier

Digitized by Google

Beweglichkeit des schwachsichtigen Auges mit Tenot. noch öfters zum Ziel. Gelegentlich ist aber auch bei diesen Graden zur Erzielung eines dauernden Gewinnes eine fein dosirte Vorlagerung zu bevorzugen.

Die Behandlung des periodischen convergirenden Schielens erfordert grosse Vorsicht; meist werden Tenotomien genügen; im anderen Falle giebt es leicht einen Strabism. diverg. arteficialis, der später durch eine Vornähung des Intern. und Tenot. des Extern. zu beseitigen wäre. Bei Strabism. diverg. period. mit guter Convergenz sind Tenotomien angebracht; bei stationärem Auswärtsschielen machen wir auch bei geringen Ablenkungen, wenn die Convergenzbewegung erloschen ist, stets Rücklagerungen in Verbindung mit der Vornähung des Antagonisten, welch letztere nach dem Grade der Deviation im Effect sich verschieden gestalten lässt. Ist noch Convergenzbewegung da, so dürften bei minimaler Ablenkung (2—3 mm) bisweilen ein- oder beiderseitige Tenot. des Extern. noch Erfolg versprechen.

Die Operation kann mit Cocain oder Aether- oder Chloroformnarkose vollführt werden. Die Augen werden ca. 2 Tage verbunden. Nachher sind oftmals noch Brillen und orthopädische Uebungen nöthig. Die Auseinandersetzung der Maassnahmen bei Schielen nach oben und unten und bei paralytischem Schielen überschreitet den Rahmen dieses Büchleins. Bei ersterer Art dürften in der Mehrzahl Tenotomien der M. recti zum Ziele führen, bei letzterer ist es meist nicht gerathen, vor Ablauf eines Jahres zu operiren.

Krankheiten der Lider.

Anatomie. Dünne Haut, lockeres subcutanes Fettgewebe straffe Verbindung am Lidrand, wo wir die äussere und innere Lidkante haben. Zwischen beiden der sogen. intermarginale Saum. An der vorderen Kante die Cilien, dicht vor der hinteren die Ausführungsgänge der Meibom'schen Drüsen. In den Lidern liegen 3 Muskeln: der Muscul. orbicularis, durch eine ganz dünne Gewebsschicht von dem Tarsus getrennt (Portio palpebralis und orbitalis), der die Thränenkanälchen umschliessende

Digitized by Google

Theil heisst Horner'scher Muskel, ferner der Levator palp. sup., der, in der Umgebung des Canalis opticus entspringend, über dem Rectus superior nach vorn zieht und in den oberen Rand des Tarsus und in die vorn gelegene Fascia tarsalis ausstrahlt und die beiden Müller-schen (die mittlere Schicht der Levator-Ausbreitung) vom Sympathicus versorgten Muskeln. An den Cilien haben wir Haarbälge, Talg- und Schweissdrüsen. Der Tarsus, aus Faserknorpel bestehend, geht an seinem freien oberen Rande in die Fascia tarsoorbitalis, an den Seiten in die Lig. canthi int. und extern. über und umschliesst die Meibom'schen Drüsen. Blutversorgung von den Arteriae palpebr. (Art. ophthalm.); sie bilden den Arcus tarseus sup. et inf.; Venen, sehr zahlreich, ergiessen sich in die Facialis und in die Vena ophthalmica. Lymphgefässe zu den Glandulae parotideae und submaxillares. Die sensiblen Nerven vom R. ophthalmicus, die motorischen vom Oculomotorius und Facialis.

Fig 21.

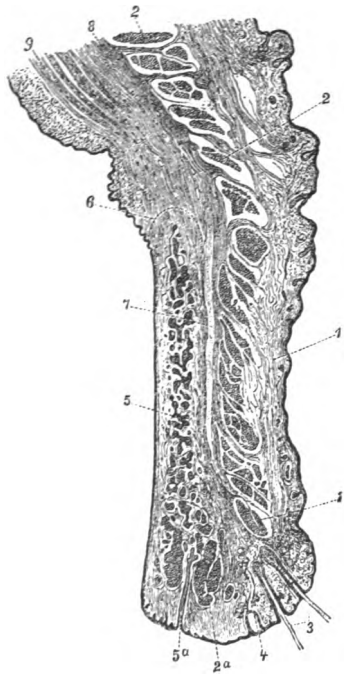

1. Haut; 2 Palpebraltheil des M. orbicularis; 2a. dessen der inneren Lidkante angehöriger als M. ciliaris Riolani bezeichneter Theil. 3. Cilien; 4. Moll'sche Drüse in einen Cilienhaarbalg mündend; 5. Meibom'sche Drüse; 5a. deren Ausmündung; 6. Andeutung der hier nicht scharf ausgeprägten Grenze des Tarsus; 7. lockeres Bindegewebe zwischen Tarsus und vord. Ausbreitung der Sehne des M. levator; 8. vord. bindegewebige Ausbreitung der Sehne des M. levator; 9. deren mittlere Lage, muskulös, als M. palpebr. sup. (Müller) bezeichnet.

Erkrankungen, die auf der Körperhaut vorkommen, n den Lidern beobachtet und sind nach dermatologischen

Digitized by Google

Grundsätzen zu behandeln. Als wichtigere Formen erwähnen wir zuerst das nässende Kopf- und **Gesichtseczem** bei Kindern, das oft mit Conjunctivitis und Keratitis eczematosa vergesellschaftet ist. Bei Erwachsenen finden wir es nach Affectionen, welche zu einer längeren Berieselung der Umgebung des Auges mit Thränenflüssigkeit führen und gelegentlich nach Anwendung von Quecksilberpräparaten. Gegen das Gesichtseczem sind bei Kindern sehr gut, natürlich nach Beseitigung der Krusten, Bepinselungen mit 5—10% Argentum nitricum Lösung und nachherige Einpuderung des Gesichtes (Zinc. oxyd. alb., Amyl. aa 25,0 Acid. salicyl. 0,5) oder Application der Salicyl-Paste (Acid. salicyl. 0,4 Vaselin 10,0 Zinc. oxyd. und Amyl. aa 5,0) oder der Hebra'schen Salbe oder einer Ichthyolsalbe (Lith. sulf. ichthyol. 4,0 Ungt. ceruss. camph. 8,0, Lanol. 25,0), oder Vaselin 10,0 Ol. cadini 1,5, Zinc. oxyd. 4,0 unter gleichzeitiger Inangriffnahme des Augenleidens und der oft dabei vorkommenden Nasenerkrankungen (Ausspritzen mit Borsäure, Zinksalbe, weisse Praecipitatsalbe.) Bei Kopfeczem: Abschneiden der Haare, Erweichen der Krusten mit Oel, Waschung mit grüner Seife und dann Salbe (Hydrarg. sulfur. rubr. 0,4, Sulf. sublimati 0,0, Vaselin opt. Americ. 28,0 bisw. hiermit leichte Intoxicationen).

Erysipel, meist Theilerscheinung eines Kopf- oder Gesichtserysipels. Empfehlenswerth dagegen Waschungen mit absolutem Alcohol und Einpuderung mit Talcum oder Pinselungen mit 10% Argentumlösung. Bisweilen ist dabei phlegmonöse Entzündung der Orbita mit späterer Opticusatrophie beobachtet worden. Manchmal bleibt nach recidivirendem Erysipel eine blasse, teigige Anschwellung der Lider zurück. Dagegen Massage, Jodtinctur, Electricität.

Herpes zoster ophthalmicus. Auf gerötheter Haut, meist im Bereich des N. frontalis, treten nach voraufgegangenen Neuralgieen unter Fiebererscheinungen Bläschengruppen auf. Charakteristisch ist das Aufhören der Hauterkrankung an der Mittellinie der Stirn. An der Stelle der Bläschen bleiben für das Leben sichtbare Narben. Gelegentlich findet sich dabei auch die Hornhaut mit betroffen. Oftmals nachher Anaesthesie oder Neuralgie in dem befallenen Bezirke. Ursache: vielleicht Erkrankung des Gangl. Gasseri. Therapeutisch kommen Streupulver, Electricität, Natr. salicyl., Arsen, Chinin, Antifebrin,

Digitized by Google

Antipyrin und bei Hornhauterkrankung warme Umschläge, Druckverband und Atropin mit Cocain in Betracht. Gegen Neuralgie ev. Nervenresection.

Lidabscesse, theils von der Haut ausgegangen, theils von tieferen Geweben, insbes. cariösen Orbitalranderkrankungen. Spaltung, ev. mit Auskratzung des Knochengeschwürs und folgender Jodoformgazetamponade.

Furunkel, Carbunkel, Milzbrandpusteln. Die Symptome sind starkes Oedem und harte Infiltration der Lider. Meist Fieber dabei. Häufig kommt es zu einer Gangrän der Lidhaut mit folgendem Ectropium und Lagophthalmus. Behandlung nach chirurg. Regeln. Zerstörungen der Haut sieht man auch sonst noch bei Cancroid, nach tuberculösen, syphilitischen und leprösen Geschwüren.

Secretionsanomalien stellen dar die Ephidrosis (Hypersecretion der Schweissdrüsen,) die Seborrhoe, die Chromhidrosis, (blaue Flecke auf der Lidhaut,) die Comedonen, die weissen Miliumknötchen.

Tumoren finden wir als Warzen, Epitheliome, Sarcome, Teleangiectasieen, Balggeschwülste und Dermoide (meist in der Nähe des äusseren Lidwinkels unter dem Arcus superciliaris), Gummiknoten und Xanthelasmata; letztere in Form von dunkelstrohgelben Flecken, bei denen die wuchernden Bindegewebszellen von einem geblichen Fett erfüllt sind. Sie sind leicht durch Exstirpation oder durch Betupfung mit Ac. nitr. fumans zu beseitigen.

Oedeme der Lider werden als idiopathische Erkrankung beobachtet, sind aber meist secundäre Erscheinungen bei Abscessen, Hordeolum, acuten Chalazien, Thränensackerkrankung, Blennorrhoe, Panophthalmie, Orbitalphlegmone, bei allgemeinem Hydrops, Herz- und Nierenleiden und bei der Trichinose. **Myxoedem,** das an den Lidern beginnt, beruht auf Infiltration des Gewebes mit Mucin. Schilddrüsentherapie!

Pigmentirungen bei Morbus Addisonii und durch Sommersprossen (Ephelides).

Emphysem meist bei Communicationen mit der Nase.

Blutunterlaufungen sehen wir nach Verletzungen der Lider, solchen entfernterer Theile und bei Allgemeinleiden wie Skorbut. Bei Ergüssen in die Orbita z. B. nach Orbitaldachfractur tritt oft

Digitized by Google

am Unterlid der verletzten Seite eine über den Nasenrücken zum Unterlid des gesunden Auges sich erstreckende Sugillation auf. Die Erkrankungen des **Lidrandes** sind:

1) Die **Cilien** bleiben übermässig lange **sitzen.** „Die Lider sind schwer wie Blei". Epiliren!

2) **Blepharitis squammosa.** Kleienartige Schüppchen finden sich auf der hyperaemischen, aber nicht ulcerirten Lidhaut. Hydrarg. oxyd. flav. v. h. par. 0,1: Vaselin. 10,0. 1 × tgl. und Bleiwasserumschläge oder Acet. Plumb. 10 Tropfen auf 1 Schüssel kühles Wasser; 3 × tgl. $^1/_2$ Stunde Umschläge. Auch Plumb. carb. 0,25 : 10 Vaselin.

3) **Seborrhoe.** Gelbe Krusten, das Secret der Talgdrüsen, bedecken den Lidrand, die Cilien sind oft zu Büscheln verklebt. Zinc. oxyd. alb. 0,2, Vaselin. opt. Amer., Lanolin. aa 5,0 2 × tgl.

4) **Blepharitis simpl. s. ciliaris.** Haut der Lider geröthet, etwas geschwellt, excoriirt, nässend. Wimpern durch Thränen- und Wundsecret verklebt. Durch Vernarbung der wunden Lidhaut im äusseren Winkel entsteht Verengerung der Lidspalte: Blepharophimose. Ist diese hochgradig, so ist die Kanthoplastik indicirt. Die Behandlung der Blepharitis wie bei 5.

5) **Blepharitis ulcerosa** (Blepharo-adenitis ciliaris). Man sieht Geschwüre und Narbenzüge unter den Krusten, häufig bei stark geschwollenem Lidrand. Die Cilien gehen zu Grunde (Madarosis) durch eine von den Talgdrüsen auf die Matrix fortgeleitete Entzündung, oder es kommt ein kümmerlicher, oft falsche Richtungen annehmender Nachwuchs (Trichiasis). Bei längerem Bestand wird die Lidhaut afficirt, die Narbenzüge daselbst bringen eine Eversio punct. lacrim. zu Stande und nun ist durch die behinderte Thränenwegschaffung ein Circulus vitiosus herbeigeführt. Gelegentlich kommt es so zu einem Ectropium aller 4 Lider, häufiger aber nur der beiden Unterlider. Chronische Catarrhe immer dabei. Sehr langsamer Verlauf, oft Jahrzehnte hindurch. Allgemeine Ursachen sind Anaemie und Scrofulose, locale Conjunctivitis lympathica und Trachom. Wenn das Leiden einseitig, liegt fast immer Thränensackerkrankung vor. Behandlung nach der Aetiologie, in letzterem Falle also Schlitzung des Thränenröhrchens mit nachfolgender Sondirung

Digitized by Google

und, wodurch man bisw. das ectropionirte Lid wieder in die richtige Lage bringt, längere Zeit fortgesetztes Pinseln der Conj. mit 2 % Zinklösung. Nachhelfen kann man noch mit der Excision einer Schleimhautfalte. Erweichung der Krusten mit weisser 1 % Praecipitatsalbe oder Hydr. oxyd. fl. v. h. par. 0,1. Zinc. oxyd. 0,2. Vaselin. 10,0 oder Sublimatglycerin (1 %) oder in den späteren Stadien bei starker Lidrandverdickung Pic. liquid. und Vaselin. aa 5,0 Kal. carb. 0,5, Alcohol. absol. gtt. IV., Abwaschen mit lauem Wasser oder Sublimatlösung (1 — 5000), Aetzung der Geschwüre mit Höllenstein, sorgfältigstes Epiliren, muschelförmige Schutzbrille. Soolbäder. Bisweilen erweist sich die Bearbeitung des Lidrandes mit dem scharfen Löffel von Nutzen. Bei höheren Graden von Ectropium: Operation (Plastik mit gestielten und stiellosen Lappen).

6) **Parasiten** wie Filzläuse (Phthirii) an den Cilien und Augenbrauen und Cysticerken in dem Zellgewebe des Lides werden selten beobachtet. In ersterem Falle Ungt. ciner.

7) **Hordeolum**, meist am oberen Lidrand, ist eine Acne. Man sieht eine kleine geröthete, bei Berührung schmerzhafte Anschwellung am Lidrand. Bisw. Oedem der Conj. bulbi und des Lides dabei. Nach einigen Tagen zeigt sich ein Eiterpfropfen an der Spitze der Anschwellung, nach dessen Entleerung die Symptome rückgängig werden. Therapie: Trockene oder feuchte Wärme, bei Reife Incision. Gegen Recidive Abführkuren und local: Lact. sulf. 10,0, Spir. vin. Gall. 50,0, Spir. Lavend. 10,0 Glycerin. 1,5 2 × tägl. auf die Lidränder, oder eine Praecipitatsalbe oder kühle Bor.-Umschläge, Bepinseln mit Jodtinctur (sehr vorsichtig).

8) **Chalazion**, Hagelkorn. Man unterscheidet ein acutes, d. i. Entzündung einer Meibom'schen Drüse mit Abscedirung, oft mit sehr starken entzündlichen Erscheinungen am Lid verbunden, und ein chronisches, bei dem es zur Bildung von Granulationsgewebe mit Riesenzellen (Conglomerate der Epithelien) und zu einer entzündlichen Infiltration des umgebenden Bindegewebes kommt. Beide sind am besten bei Ectropionirung des Lides zu sehen. Oft sehr viele gleichzeitig vorhanden. Therapie: Nach Cocainisirung und Einklemmung in eine Desmarres'sche Pincette Incision von der Conjunctivalfläche her

Digitized by Google

und Auskratzung mit einem scharfen Löffel. Die prompte Heilung spricht gegen eine tuberculöse Natur.

9) Mit **Lithiasis** conjunctivae werden Ablagerungen von kohlens. Kalk und Cholestearinplatten in den Acinis der Meibom'schen Drüsen bezeichnet; ev. Ausschabung.

Eine selbständige Tarsuserkrankung kennen wir als **Tarsitis** syphilitica, ferner als gummöse Infiltration des Tarsus, und als eine T. tuberculosa. Sehr selten. Tarsusveränderungen häufig bei Trachom und Amyloid der Conjunctiva.

Stellungsveränderungen der Lider und Cilien. Anomalien der Lidspalte.

Am wichtigsten sind das En- und Ectropium.

Entropium = Einwärtsrollung des Lidrandes, ist bedingt entweder durch starke Contraction der Lidrandpartien des Orbicularis, namentlich bei Conjunctivitis alter Leute mit erschlaffter Haut, **Entr. spasticum** (senile), bei entzündlichen Zuständen des Auges, z. B. nach Cataractextraction und bei den verschiedenen Hornhauterkrankungen der Kinder, oder durch Verschrumpfungen der Conjunctiva und des Tarsus **(Narbenentropium** s. Entr. cicatriceum) z. B. nach Verbrennungen, Trachom und bisweilen nach Blepharitis, wo die innere, abgerundete Lidkante sich in Folge der Schrumpfung der Bindehaut nach innen kehrt. Die Schädlichkeit des Entropium beruht auf der Einwirkung der Cilien auf die Hornhaut (Substanzverluste, Geschwüre, Pannus). Beseitigung durch Heftpflaster oder Collodium oder, was aber nur für das untere Lid passt, durch Suturen, die eine Hautfalte fassen, oder durch Excision einer Hautfalte, oder, namentlich bei Entr. senile spasticum, durch Schaffung einer Brandwunde mittelst des Pacquelin am untern Lid, oder durch eingreifendere Operationen (siehe unten).

Ectropium = Auswärtsrollung des Lidrandes, entsteht entweder durch Veränderungen an der Haut **(Narbenectr.)**, wozu auch das bei Blepharo-adenitis gehört, oder durch entzündliche Schwellungen der Bindehaut bei Ueberwiegen der Orbitalpartien des Orbicularis **(Ectr. spasticum)**, oder durch falsche Stellung des Knorpels bei fehlerhafter Action des Orbicularis, namentlich bei alten Leuten **(Ectrop. senile)**, die an Katarrhen gelitten haben

Digitized by Google

(Wischectropium), oder in Folge von Facialislähmung **(Ectr. paralyticum).** Bei stärkerer Anschwellung der ectropionirten Schleimhaut spricht man von Ectr. sarcomatosum. Therapeutisch kommt zuerst die Beseitigung des Grundleidens in Betracht. Bei Ectr. spast. Verband, ev. auch Vernähung der Lidspalte, bei paralyticum Electricität, bei den übrigen Arten Operationen, bei Thränenträufeln Spaltung des Thränenröhrchens (cf. p. 63).

Trichiasis (falsche, meist nach hinten gehende Wachsthumsrichtung der Cilien) und **Distichiasis** (mehrere Reihen von Wimpern) sind meist Folgen von Trachom, gelegentlich aber auch von Blepharitis, Aetzungen, Diphtherie etc. Bei hochgradigen Störungen muss operirt werden. Einzelne Wimpern lassen sich durch Epilation beseitigen, kommen aber dann wieder, sodass der Patient immer von den die Hornhaut kratzenden Wimpern Beschwerden hat. Am besten ist für diese Fälle die Zerstörung durch Electrolyse oder durch den Spitzbrenner.

Andere Erkrankungsformen sind:

Das **Ankyloblepharon** (Verkleinerung der Lidspalte durch Verwachsung der äusseren Haut der freien Lidränder) kommt congenital und erworben vor.

Blepharophimosis = Verengerung der Lidspalte durch Verwachsung der Lidränder im äusseren Augenwinkel. Bei Störungen Canthoplastik, die öfters bei der recidivirenden mit Blepharospasmus einhergehenden Keratitis phlyktaenulosa der Kinder gemacht werden sollte.

Lagopthalmus = unvollständige Deckung des Auges beim Lidschluss. Ursachen: Verkürzung der Lider, Ectropium, Lähmung des Orbicularis (Facialislähmung), Prominenz der Bulbi durch Tumoren, Blutungen etc. und bei Morbus Basedowii. Gefahr liegt in der Hornhautvereiterung. Bis zur Beseitigung des Grundleidens verordne man bei Tage eine gut schliessende Schutzbrille, Nachts einen Schutzverband oder ein mit Borsalbe bestrichenes Läppchen. Ev. Verkleinerung der Lidspalte durch Operation: Tarsorrhaphie oder gänzliche Vernähung.

Symblepharon = Verwachsung der Conjunctiva bulbi mit der der Lider. Man unterscheidet: das **Symbl. anterius,** die Uebergangsfalte ist frei, das **posterius,** die Verwachsung erstreckt sich bis in die Uebergangsfalte, und das **totale,** vollständige Verwachsung

Digitized by Google

zwischen Lid und Bulbus. Die Entstehung ist meist in Aetzwunden, bisw. auch in Bindehautentzündungen z. B. Diphtherie zu suchen. Sehr häufig ist die Cornea mit verwachsen. Ev. klagen die Patienten über Doppelsehen, in der Regel über Zerrungsgefühl und Beschwerden von Seiten der Conjunctiva. Prophylaktisch hat man nach Aetzungen Salben und Oele eingestrichen und Blei- und Elfenbeinplättchen in den Conjunctivalsack eingelegt. Alles vergeblich, wenn die Verletzung bis in die Uebergangsfalte reicht! Operativ giebt das S. anterius, auch brückenförmiges genannt, gute Resultate. Die Brücke wird durchschnitten und die Wundfläche vernäht. Beim posterius kommt es darauf an, ob es nach der Durchschneidung durch Ablösung und Vernähung der Conjunctiva bulbi gelingt, eine mit Epithel bekleidete Fläche herzustellen. Man kann auch die sonst gebräuchlichen Haut- (Reverdin, Thiersch, Wolfe) und Schleimhautimplantationen vom Munde und der Vagina (Stellwag) in Anwendung bringen. Erfolge mässig.

Epicanthus. Ueberschuss von Haut derart, dass der mediale Augenwinkel von einer verticalen Hautfalte überbrückt erscheint. Ausschneidung eines vertikalen Ovals aus der Haut des Nasenrückens.

Colobome der Lider in Form eines keilförmigen Defectes sind meist mit anderweitigen Defecten im Gebiet der schrägen Gesichtsspalte gepaart. Die Entstehung wird auf Verwachsungen zwischen Amnion und Oberfläche des Embryo zurückgeführt.

Krankheiten der Lidmuskulatur.

1) **Krämpfe.** a) **Nictitatio** = Klonische Krämpfe des Orbicularis. Cocain. Electricität, Anode auf das Lid. Partiell finden wir den Krampf als sog. fibrilläre Zuckungen; oft nach Eserininstillationen, schwächenden Potenzen und bei Refractionsanomalien.

b) **Blepharospasmus** = tonischer Krampf. Am häufigsten sehen wir ihn als Reflexerscheinung bei Kindern mit scrophulösen Augenentzündungen, die er bisweilen überdauert. Nicht gar selten kommt es vor, dass später nach dem Oeffnen der Augen die Kinder einige Zeit blind sind (Rindenblindheit). Hebung des Allgemeinzustandes, Behandlung des Augenleidens und in hartnäckigen Fällen Lidspaltenerweiterung. Veränderung der Lebensverhältnisse durch Aufnahme in die Klinik giebt oft überraschende Resultate. Nach Ablauf der Entzündung und bei Fort-

Digitized by Google

bestand des Blepharospasmus: Cocainsalben (2%), kühle Umschläge und Gesichtsbäder. Auch Reizungen im Gebiet anderer Trigeminusäste z. B. des Supraorbitalis und der Zahnnerven, und solche von Seiten des Sympathicus bei Anwesenheit von Würmern im Darm geben die Ursache ab. Durch Druck auf die Nerven und Instillation von Cocain in den äusseren Gehörgang lässt sich der Krampf bisweilen unterbrechen. Zu erwähnen ist noch der Bl. **hystericus** und **senilis** (meist bei Tic convulsif). Einseitig ist Bl. nach Kopfverletzungen beschrieben worden.

2) **Lähmungen.** Bei Lähmung des Orbic. (vom Facialis innervirt) kann das Auge willkürlich nicht geschlossen werden. Häufig dabei Thränenträufeln und bei längerem Bestand Eczem und Ectropium des Unterlides. Gefahr einer Hornhautvereiterung. Behandlung siehe bei Lagophthalmus. **Ptosis.** Herabhängen des oberen Lides, angeboren (meist doppelseitig, auf nuclearen Veränderungen oder auf einer mangelhaften Entwickelung des Levator beruhend) oder erworben. Die Ursachen sind Verletzungen, Oculomotoriuslähmungen und Schwere des Lides, letztere z. B. durch Tumoren und Entzündungen (bes. Trachom.). Die in späteren Lebensjahren auftretende Ptosis ist bedingt durch eine primäre Atrophie des Levator. Bei Pt. adiposa wird das Lid durch eine mit gelbem Fettgewebe erfüllte schlaffe Hautfalte vom oberen Orbitalrand her herabgedrängt.

Die Therapie hat das Grundleiden in Angriff zu nehmen. Für die congenit. und paralytischen Fälle kommt ev. eine der hinten angegebenen Operationen in Betracht.

Die glatte Lidmuskulatur, Müller'scher Muskel, befindet sich in einem Reizungszustand bei Morbus Basedowii. Die Mitbewegung des oberen Lides bei Senkung des Blickes ist dabei insufficient. Beim Blick nach unten steht der Lidrand ca. 3 mm über dem oberen Hornhautrand: Gräfe'sches Symptom.

Bei Lähmung des Müller'schen Muskels sehen wir in der Regel eine geringe Ptosis und als weiteren Ausdruck der bestehenden Sympathicuslähmung oftmals enge Pupille, herabgesetzten intraocularen Druck, Schweisssecretion, Weite der Netzhautvenen und ein Zurücksinken des Bulbus in die Orbita. Aetiologie: Verletzungen des Nerven, Compression durch Drüsenpackete, Hemicranie, profuse Blutverluste.

Digitized by Google

Erkrankungen der Thränenorgane.

Anatomie. Thränendrüse, von acinösem Bau, in der Fossa glandulae lacrimalis des Stirnbeins gelegen, besteht aus zwei Theilen und sendet ihre Ausführungsgänge in den lateralen Theil der oberen Uebergangsfalte. Die Befeuchtung des Auges liegt in höherem Maasse der Conj. als der Thränendrüse ob. Letztere wird hauptsächlich reflectorisch und durch seelische Erregung in Thätigkeit versetzt und ist der secretorische Nerv nicht der Trigeminus, sondern der Facialis. Neugeborene haben keine Thränen.

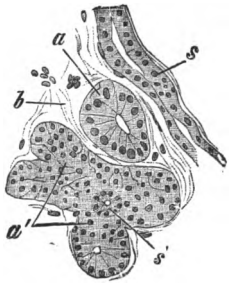

Fig. 22.

a Schnitt durch die Mitte eines Acinus. *a'* Acini in ihrem Grunde getroffen. *b* Bindegewebsstroma. *s* Anfang eines Ausführungsganges. (Nach Stöhr.)

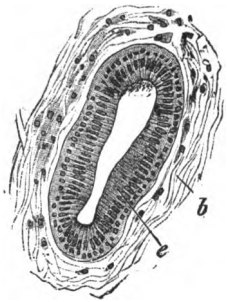

Fig. 23.

Querschnitt eines Ausführungsganges. *e* zweischichtiges, auskleidendes Epithel. *b* umhüllende Membran.

Die Thränenwege beginnen mit den beiden Thränenpunkten. Die Thränenkanälchen gehen zuerst senkrecht nach oben und unten und biegen im rechten Winkel um zu dem Thränensack, der, in der Fossa lacrimalis befindlich, nach vorn und aussen von dem Lig. palpebr. begrenzt und durch dasselbe in einen oberen und unteren Theil zerlegt wird. Die Fortsetzung bildet der Thränennasengang, der nach unten und aussen gerichtet, unterhalb der unteren Nasenmuschel mündet und in seinem Anfangstheil am engsten ist. In den Thränenkanälchen Pflasterepithel, darunter eine Basalmembram, dann fibröse bindegewebige Schicht und in verschiedenen Richtungen verlaufende musculäre Fasern

Digitized by Google

(Horner'scher Muskel), in dem Thränenschlauch sonst hohes 2 schichtiges Cylinderepithel und unter diesem die Schleimhaut. Vom Periost getrennt ist der Schlauch durch ein dichtes Venengeflecht.

Acute Entzündung der Thränendrüse **(Dacryoadenitis)** documentirt sich durch ihre Lage. Ausgang in Vertheilung oder Abscedirung. Hydropathischer Verband. Incision. Fisteln und Tumoren (Adenoide, Sarcome, Carcinome) sehr selten.

Fig. 24 (nach Schwalbe).

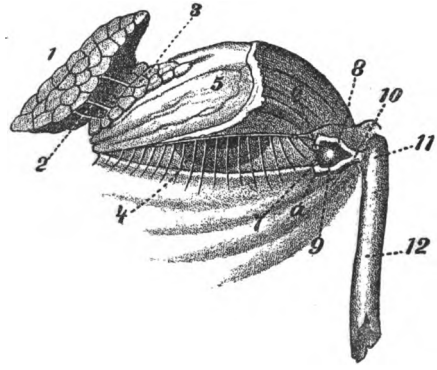

1 Obere Thränendrüse; *2* deren Ausführungsgänge; *3* Läppchen der unteren Thränendrüse; *4* Lidspalte; *5* oberes Lid, z. Th. von Haut entblösst; *6 7* Thränenpunkte; *8 9* Thränenkanälchen; *a* Ampulle des unteren Kanälchens; *10* Sammelrohr; *11* Thränensack; *12* Thränennasengang.

Dacryops ist eine Retention der Thränenflüssigkeit in einem der Ausführungsgänge. Die Drüse kann ohne Nachtheil für den Bulbus exstirpirt werden. Strengste Antiseptik, da leicht Orbitalphlegmone und Meningitis danach eintreten kann.

Erkrankungen der **Thränenpunkte** und **Thränenröhrchen:** Wir constatiren ein Fehlen der ersteren, eine abnorme Zahl, Lageveränderungen (Eversio punct. lacr.,) die Anwesenheit von Fremdkörpern (Leptothrixconcremente, Thränensteinchen, Strahlenpilze der Aktinomykosis [Jodkali innerlich und Operation], Haare) und Entzündungen, die von der Conjunct. oder vom Thränensack herrühren können. Aus alledem resultirt Thränenträufeln **(Epiphora),** gegen das in erster Linie durch Schlitzung des unteren oder oberen Thränenröhrchens mittelst Weber'schen

Digitized by Google

Messers, aber nicht bis in den Sack, hinein mit nachfolgender Application eines Adstringens (Zinc. sulf. $^1/_3\%$ 2 × tgl.) vorgegangen wird. Wichtig ist eine gleichzeitige Besichtigung resp. Behandlung der Nase.

Erkrankungen des **Sackes** äussern sich in Epiphora, einseitiger Blepharoconjunctivitis und Verwölbung der Gegend des Lig. canthi intern. Bei Druck auf den Sack Entleerung einer eitrigen oder schleimigeitrigen Flüssigkeit aus den Thränenpunkten in den Conjunctivalsack oder in die Nase (**Blennorrhoea sacci lacrim.**). Eine mit der Sonde nachweisbare Verengerung des Thränennasenganges entweder am oberen oder unteren Ende ist fast immer dabei. Sie ist die eigentliche Ursache für die Erkrankung. Die Thränenflüssigkeit staut, zersetzt sich und verursacht so eine Entzündung der Schleimhaut; pathogene und nicht pathogene Bacterien sind in der Flüssigkeit. Der Grund jener Verengerung ist häufig in der Nase gelegen: Schnupfen (Schwellung der Schleimhaut), tuberculöse und syphilitische Affectionen, Geschwülste. Die eitrige Beschaffenheit des Secretes macht bei Spontanverlauf in der Regel einer schleimigeitrigen und diese einer wässerigen Platz und letzteres dann, wenn die Schleimhaut atrophisch geworden ist. Die Wände geben dem Druck der Flüssigkeit schliesslich nach: **Hydrops sacci lacrimalis.** Behandlung ist nöthig bes. wegen der permanent dem Auge durch die Eitercoccen drohenden Gefahr. Schlitzung des unteren Thränenröhrchens, Bowman'sche (ungeknöpfte) oder Weber'sche (geknöpfte) Sonde, am besten die mittleren Nummern 3 oder 4, täglich ca. $^1/_4$ Std. lang und nachher Durchspülung der Thränenwege mit einer 1% Zinc. sulfo-carb. oder Zinc. sozojodol.- oder 3% Resorcinlösung oder Hydrargyr. oxycyanat. 1:1000 mittelst Anel'scher Spritze oder durchbohrter Sonde. Dauer der Behandlung bei gleichzeitiger Inangriffnahme eines ev. Nasenleidens ca. 6 Wochen. Häufig Recidive, namentlich da, wo Knochenerkrankungen bestehen (innerlich Jodkali oder Kreosotcarbonat geben) und derbere Stricturen vorlagen. Ist man ihnen gegenüber z. B. auch nach Benutzung von Dauersonden, die oftmals vorzügliches leisten, machtlos oder ist der Sack stark ausgedehnt, so ist es am rathsamsten, den Sack zu exstirpiren. Die schnelle Heilungsdauer (ca. 6—8 Tage) entschädigt für die

Digitized by Google

Schwierigkeit der Operation, die in weit ausgedehnterem Maasse geübt werden sollte. Will man dies nicht, so spalte man den Sack von aussen und zerstöre die Schleimhaut mit dem Thermokauter oder mittelst Chlorzinkpaste. Bei Knochenerkrankung empfiehlt es sich, nach der Exstirpation den Knochen zu säubern, das Loch mit Jodoformgaze zu tamponiren und die Heilung per granulationem abzuwarten. Geringes Thränenträufeln wird in der Regel übrig bleiben, bei stärkerem ev. Exstirpation der Thränendrüse.

Sowohl an vorher anscheinend gesunden wie auch an Blennorhoe erkrankten Thränensäcken kommt es bisweilen zu einer acuten eitrigen Entzündung in der Submucosa und in dem den Thränensack umgebenden Gewebe: **acute phlegmonöse Dacryocystitis**, wobei die Gegend des Thränensackes, die Lider und Conjunctiva geschwollen und geröthet sind, und erstere spontan und auf Druck sehr schmerzhaft ist. Ausgang in Vertheilung ist möglich. Cataplasmen und Schlitzung des unteren Thränenröhrchens, wodurch der Eiter einen Abfluss gewinnt, sind jedenfalls zu versuchen. Meist bricht der Eiter in der Gegend des Thränensackes nach aussen durch und sind damit die Schmerzen gehoben. Schliesst sich die Oeffnung nicht, so kommt es zur **Fistula** sacci lacrimalis. Sieht man den Eiter unter der vorgewölbten Haut liegen und ist nach Lage der Sache eine Resorption ausgeschlossen, oder ist Perforation erfolgt, so mache man eine ausgiebige Incision, säubere mit dem scharfen Löffel einigermaassen die Sackwandung, tamponire mit Jodoformgaze und lasse die Wunde unter Benutzung der bei der Blennorrhoe angegebenen Behandlungsmethoden (Schlitzung des Röhrchens und Sondirung nach Ablauf der entzündlichen Erscheinungen) unter einem feuchten antiseptischen Verband langsam zuheilen.

Stricturen finden sich bes. oft am Anfang und am Ende des Thränennasenkanals. Die Aetiologie ist oben erwähnt. Die Beschwerden äussern sich in Thränen, einseitiger Blepharitis u. s. w. und wird die Diagnose mittelst Sonden gestellt. Es empfiehlt sich eins der Thränenröhrchen in kurzer Ausdehnung zu schlitzen, wodurch kein kosmetischer Nachtheil entsteht, dem Pat. aber die Schmerzen, die beim Sondiren durch nicht geschlitzte Röhrchen auftreten, genommen werden. Sehr enge Stricturen am oberen Ende des Kanals durchschneide man nach Jaesche-Stilling

Digitized by Google

mit dem von letzterem angegebenen Messer, das wie eine Sonde eingeführt wird, behandle mit Sonden aber weiter, da Verwachsungen sonst unfehlbar kommen. Ist die Sondirung nicht möglich, so spritze man Flüssigkeit ein. Oft zeigt sich dabei eine Wegsamkeit, die Sonde war nicht an der richtigen Stelle. Hier sind nun grösste Geduld, eine leichte Hand und die Vermeidung jeder Gewalt am Platze. Oft findet man, dass trotz eines hergestellten grossen Lumens des Kanals das Thränen persistirt. Die Behandlung der Nase giebt bisweilen noch einen Erfolg, meist aber wird der Patient das Unangenehme des Thränenträufelns ertragen müssen. Nur Dauersonden geben noch einen Nutzen. Es dürften dies Fälle sein, bei denen die Epiphora lediglich als die Folge einer reflectorisch vermehrten Thränensecretion sich zeigt.

Krankheiten der Conjunctiva.

Anatomie. Die Bindehaut zerfällt in drei Abschnitte. Conj. palpebrarum, Conj. der Uebergangsfalten, beide mit Cylinderepithel, und Conj. bulbi, mit Pflasterepithel bekleidet. Erstere, fest mit dem Tarsus verwachsen, besteht aus einem bei Neugeborenen noch fehlenden adenoiden Bindegewebe, zeigt in Folge von Fältelung Rinnen und niedrige Vorsprünge, den sog. Papillarkörper, und trägt tubulöse (Henle'sche) Drüsen. In den Uebergangsfalten liegen die acinösen Krause'schen Drüsen. Die Verbindung mit der Unterlage hierselbst ist eine lockere in Folge eines reichlichen adenoiden Gewebes. Hier sowohl wie in der Conj. palp. befinden sich neben der lymphoiden Infiltration kleine mikroskopische Lymphfollikel. Einzelne Autoren bestreiten das bei manchen Thieren sicher constatirte Vorhandensein der letzteren beim Menschen. Die Conj. bulbi ist, mit Ausnahme der Umgebung der Cornea, durch ein lockeres episclerales Gewebe mit dem Augapfel verbunden, bildet die Plica semilunaris, von der nach innen als eine Talg- und Schweissdrüsen führende Hautinsel die Carunkel gelegen ist. Die Blutversorgung der Conj. der Lider geschieht von dem Ram. perfor. des Arcus tarseus und von den Art. palpebrales, die des Bulbus theils von den

Digitized by Google

Palpebral- (von der Uebergangsfalte her), theils von den vorderen Ciliararterien (aus den Sehnen der geraden Augenmuskeln), die bei ihrem Durchtritt durch die Sclera mit den Palpebralästen, jetzt hintere conjunctivale Arterien genannt, communicirend am Hornhautrande dicht auf der Sclera das Randschlingennetz der Cornea schaffen (pericorneale Injection), das bei Entzündungen in Form einer diffusen blaurothen tiefgelegenen Röthe am Hornhautrand hervortritt. Bei der conjunctivalen Injection bieten die in ihrem Verlauf zu verfolgenden und mit der Conj. verschieblichen, ein Maschenwerk bildenden Gefässe eine mehr hellrothe Färbung dar. Die Nerven, vom Trigeminus, gehen in Endkolben und Tastkörperchen über. Mikroorganismen, pathogener und nicht pathog. Natur, werden auf der normalen Conj. stets gefunden.

Hyperämien der Conjunctiva sind acuter (Traumen, Fremdkörper) oder chronischer Natur (catarrhus siccus). Hier deutliche Gefässinjection d. Conj. und Röthe der Lidränder meistens sichtbar, oft aber auch erst bei Anstrengung des Auges, und dann ist die Diagnose per exclusionem zu stellen (musculäre, accommodative, retinale Asthenopie). Die Symptome der Hyperämie sind Brennen, Stechen, Gefühl von Trockensein, Unfähigkeit zur Arbeit, besonders bei künstlichem Licht. Therapeutisch kommt die Beseitigung der schädigenden Ursachen, z. B. von Staub und Rauch und etwaigen Refractionsfehlern in Betracht. Lokal kühle Umschläge von reinem Wasser oder von Bleiwasser (Acetum Plumb. 15,0. 10 Tropfen auf $^1/_2$ Liter Wasser) oder 2 pCt. Borsäurelösung oder Aq. chlori 200,0 (1 Esslöffel auf $^1/_2$ Liter Wasser) oder die Augendouche mit Emser oder reinem Wasser von 25° Wärme. Von adstringirenden Wässern, die 2mal täglich instillirt werden, erwähnen wir: Zinc. sulf., Plumb. acet. perf. neutral., Arg. nitr., Cupr. sulf., Cupr. sulf. alum., alle etwa in $^1/_4$ pCt. Lösung, Sublimat 0,01 : 30,0 + Tct. opii croc. gtt. III, Natr. biborac. 2 pCt., Tannin 2 pCt., Resorcin 1—2 pCt.; zu allen Mitteln kann man ein Desinficiens oder ein wohlriechendes Wasser und zu Zink auch Cocain hinzusetzen, z. B. Acid boric. 0,25 + aq. dest. oder Rosar. oder Foenic. 20,0 + Cocain mur. 0,15 + Zinc. sulf. 0.05. Michel verwirft das Wasser als Constituens und nimmt fast immer Vaselin. Beliebt ist Sublimatvaselin 0,003 : 10. Sehr gut ist in chronischen verzweifelten Fällen die Bestreichung der Conj.

Digitized by Google

mit 2 pCt. Zinklösung mittelst eines Pinsels, 1 mal tägl. vom Arzt, und nachheriger Abspülung mit Wasser. Auch electrische Augenbäder, der Alaunstift, leichte Abreibungen mit feuchter Sublimatwatte (1 : 5000) sind zu versuchen. Gegen die Röthung der Lidränder sind Salben zu benutzen (Hydr. praec. alb. 0,2 + Vaselin. 5 + Lanolin 5 oder Hydr. oxyd. flav. v. h. par. 0,1 + Zinc. oxyd. alb. 0,2 + Vaselin. 10,0, abends in die Lidränder einreiben).

Schutzbrillen bringen einigen Patienten Nutzen, andern nicht. Directe Schädlichkeiten davon, etwa durch anhaftende Microorganismen oder durch Verwöhnung habe ich nie zu constatiren Gelegenheit gehabt. Bei grosser Lichtscheu sind sie meist angenehm. Man verordnet blau oder grau 1. 2. 3. (letztere sind die dunkelsten), plan- oder muschelförmig (diese sind besser, aber theurer). Blau ist desshalb zu bevorzugen, weil es am besten die Zusammenziehung der Stäbchen und Zapfen hindert. Rothes Licht thut dies besonders stark und führt zum stärksten Nucleinverbrauch. Rothe Ampeln sind danach zu verwerfen. Die grauen Gl. lassen das Licht nicht gleichmässig durch, sondern in letzter Linie noch rothe Strahlen. Aufenthalt in frischer Luft, besonders in Seeluft, ist sehr gut. Im Freien kann aus längerer Spitze geraucht werden. Bei der Behandlung dieser Leiden glaube ich betonen zu müssen, dass viele Wege nach Rom führen, und dass manche Fälle nicht ausheilen, weil zu viel mit ihnen geschieht und sie von einem Arzte zum anderen wandern.

Die **Entzündungen** der Conjunctiva, die zahlreiche Uebergänge darbieten, wollen manche nach einem bakteriologischen Princip eingetheilt wissen. Sie sprechen:

1) von einer Conjunct. durch Neisser'sche Gonococcen,
2) von einer Conjunct. durch den Klebs-Löffler'schen Diphtheriebacillus,
3) von einer Conjunct. durch den Koch-Weecks'schen Bacillus (Schwellungscatarrh mit starker Secretion),
4) von einer Conjunct. durch den Pneumococcus (akute, schleimig-eitrige Conj., meist bei Kindern),
5) von einer Conjunct. durch den Diplobacillus (die alte Blephar. conj. angularis).

Der Trachomerreger ist noch unbekannt.

Wir nehmen die anatomische Beschaffenheit und das sympto-

Digitized by Google

matische Bild als Leitfaden und theilen ein in 1) **Conj. catarrhalis s. simplex, acuta et chronica.** Ursachen wie bei der Hyperaemie, dann Infectionskrankheiten, Thränensackleiden und solche der Lider, Infection mit eitrigem Secret, Reizungen durch Chemikalien, atmosphärische Einflüsse.

Die objectiven **Symptome**, meist auf beiden Augen und ziemlich plötzlich sich zeigend, sind Röthe, Schwellung, sammetartiges Aussehen durch ein Hervortreten der sog. Papillen und vermehrtes Secret (serös, schleimig, schleimig-eitrig [muco-purulenta], eitrig [purulenta]). In leichteren Fällen ist nur die Conj. der Lider und der Uebergangsfalte betroffen (bei stärkerer Betheiligung der letzteren **„Schwellungscatarrh"**), in heftigeren auch die Conj. bulbi, wobei dann oft secundär Epitheldefecte, Geschwüre am Hornhautrande, vasculäre superficielle Keratitis und eitrige Infiltrate mit pericorn. Gefässinjection zur Beobachtung kommen. Häufig schwellen dabei in der unteren Uebergangsfalte die Follikel an und sind als kleine glasige oder röthliche Gebilde sichtbar. Durch die Berieselung mit Secret entstehen leicht Hauteczeme und Blepharitis. In dem Secret der catarrhal. Conj. ist neben zahlreichen Mikroorganismen der Koch-Weecks'sche Bacillus als pathognomon angesprochener Bacillus gefunden worden. Die Affection steckt an und das ist bei der Therapie (besonderes Handtuch, Waschbecken, Aufgeben des Schulbesuches) zu berücksichtigen.

Die subjectiven Symptome sind Lichtscheu, Drücken, Gefühl von Sand und Schwere, namentlich abends, und verklebte Augen morgens. Schmerzen nur bei Mitbetheiligung der Cornea und Iris.

Beim chronischen Catarrh sind die Entzündungserscheinungen geringer, aber die Secretion besteht fort; bes. häufig bei Erwachsenen und Greisen.

Dauer bei acutem Catarrh ca. 2—3 Wochen, beim chronischen oft Jahre.

Therapie. Causal und symptomatisch. Auswaschen der Augen mit lauer Sublimatlösung 1 : 6000 oder Borlösung 3 % 3 × tägl. oder kühle Umschläge (p. 74) 2 × tägl. und Zink oder Arg. nitr. ¼ %, oder Protargol 1 %, 2 × oder Alaunstift 1 × tägl. bei geringer Secretion und mässiger Schwellung. Ist letzteres beides stärker ausgesprochen, dann Pinselungen mit Zink 2 % oder

Digitized by Google

Arg. nitr. 1%. Abends Lidsalben. Kein Verband. Frische Luft. Bei stärkerer Irishyperaemie noch ab und zu Atropin 1%, 1 × tägl. Gegen den chron. Catarrh das bei der Hyperaemie Angeführte oder auch Collyrium adstring. luteum 2 × tägl. (Amon. chlor. 0,12, Zinc. sulf. 0,3 solv. in aq. dest. 200,0 adde Camph. 0,1 solv. in sp. vin. 5,0 Croc. 0,025 dig. p. hor. 24; filtr.). Recht oft wird ein später medicamentös besser zu beeinflussender Zustand der Conjunctiva durch ein Abschaben ihrer verdickten Epithellagen mittelst des scharfen Löffels herbeigeführt. Bei jedweder Mitbetheiligung der Cornea sind Bleipräparate wegen der Gefahr der Incrustation zu verwerfen. Argent. nitr. führt gelegentlich bei längerer Anwendung zu einer olivartigen Färbung der Conjunctiva, **Argyrose,** in Folge der Bildung von Silberalbuminat und Silberoxyd in den elastischen Fasern. Jodkaliinstillationen 0,25 : 15,0 geben einige Besserung.

Atropinconjunctivitis ist eine nach längerem Atropingebrauch sich einstellende catarrhalische Conj. mit stärkerer Schwellung der Lymphfollikel und meist mit Eczem des Unterlides vergesellschaftet. Als Ursache dieser Erkrankung nehmen wir eine Verunreinigung der Atropinlösung mit Mikroorganismen an und in anderen Fällen eine individuelle Unverträglichkeit gegen Atropin. Therapie wie bei den anderen Catarrhen, und wo nöthig, Ersatz des Atropins durch Hyoscin (0,05 : 10,0). Am besten werden stets sterilisirte Lösungen benutzt.

2) **Conj. crouposa et diphtherica.** Erstere, auch **Conj. membranacea** genannt, ist eine unter den Symptomen einer bes. heftigen catarrhalischen Conjunctivitis auftretende Krankheit, bei der sich mit Rund- und Epithelzellen durchsetzte, leicht abziehbare Fibrinmembranen auf der Oberfläche der Conjunctiva niederschlagen. Lider stark geschwollen, geröthet, nicht hart, Membranen auf der Bindehaut. Cornea selten afficirt. Meist bei Kindern. Gute Prognose. Unter Eisumschlägen und Säuberung des Auges mit Bor- oder Sublimatwasser schwinden die Membranen in ca. 14 Tagen. Sie täglich abzuziehen hat keinen Zweck. Nach Abstossung derselben und vorliegender starker Eiterung Pinselung mit 1% Arg. nitr.

Diphtherie der Bindehaut im alten Gräfe'schen Sinne ist eine sehr seltene infectiöse, der Diphtherie anderer Schleimhäute

Digitized by Google

gleichstehende Affection. Die Entzündungsproducte sind hauptsächlich in das Gewebe eingelagert. Die Bindehaut ist schmutzig grau-weiss speckig, keine oder nur schwer abziehbare Häute vorhanden. Durch Veränderung der Gefässwandungen kommt es zu einer Gerinnung im ganzen Lid und zu Blutungen in der Scleralbindehaut. Die Lider sind roth, geschwollen, bretthart, schmutziggraugrünes Secret fliesst über die Wangen. Meist dabei Nasen- und Rachenerkrankung mit hohem Fieber und Collapszuständen. Nach ca. 8 Tagen tritt an einzelnen Stellen Resorption, an anderen eine Abstossung der nekrotischen Partien ein, wobei in der Regel die Secretion reichlicher wird — blennorrhoisches Stadium. Hierauf Vernarbung. Die Nekrose umfasst bisw. beide Lider. Die Prognose richtet sich nach der Schwere des Falles, ist aber immer dubia, da Hornhaut und Leben stets in hohem Grade gefährdet sind. Neben Berücksichtigung des Allgemeinleidens haben wir die Prophylaxe für die Familie, und wenn nur ein Auge ergriffen ist, auch für das andere Auge in Betracht zu ziehen. Local Säuberung und wegen der Blutstauung warme Umschläge. In späteren Stadien Argent. nitr. Keine Incisionen, da diese in der Regel diphtherisch werden.

Schweigger hat im frischen Stadium Jodkaliumumschläge (10%), andere solche mit Aq. calcis, natürlich bei intacter Hornhaut, Fieuzal die Bepinselung mit Citronensäure, Vossius mit 3% Glycerinlösung, mehrmals täglich, empfohlen. In schweren Fällen Serumtherapie.

Obiges war bis vor kurzem der allgemein getheilte Standpunkt. Seitdem aber als Ursache der Diphtherie der Löffler-Klebs'sche Bacillus bekannt gegeben und er auch bei der obigen C. crouposa gefunden und als pathogen auch für dieses Leiden nachgewiesen worden ist, wird es gerathener sein zu sagen, dass Löfflers Bacillus verursacht 1) die von Gräfe beschriebene schwere gangränöse Diphtherie und 2) eine sog. Conj. membranacea s. crouposa. Daneben aber giebt es noch eine nicht durch Löfflers Bacillus bedingte durchaus gutartige Conj. membranacea, die gewöhnlich auf scrophulöser Basis beruht und acut und chronisch auftritt Die Membranen unterscheiden sich äusserlich nicht, sie sind aufgelagert und relativ leicht abziehbar. Die Conj. bulbi ist gewöhnlich bei beiden Arten injicirt, bei der durch Löffler bedingten ist sie aber meist noch

Digitized by Google

chemotisch unter Mitbetheiligung der Hornhaut in Form einer diffusen Trübung mit Epithelstippung. Bei der scrophul. Form dagegen finden wir die Corn. intact oder in Form von kleinen Infiltraten und Geschwüren erkrankt (Atropin geben). Bei der chronischen Form sah ich bei mehreren Kindern bis zu $^1/_4$ Jahr lang sich immer wieder neubildende Membranen und schliesslich Ausgang in vollständige Heilung. Jedes eingreifende Verfahren, wie Pinselungen mit Argentum u. dgl. bringt Verschlechterung.

3) **Conjunct. blennorrhoica.** (gonorrhoische Blennorrhoe.) Die Krankheit kommt nur durch den Gonococcus Neisser zu Stande. Bei stattgehabter, auf die verschiedenste Weise zu Stande kommender Infection haben wir bei **Erwachsenen** nach einem ca. 12 Stunden dauernden Incubationsstadium die Symptome einer heftigen katarrhalischen Conjunct. vor uns, die sich während der nächsten 2—3 Tage permanent steigern. Befund: Lider, bes. das obere, verfärbt, geschwollen, gespannt. Reichliches, zuerst dünnflüssiges, schmutzig graugrünliches, dann rein eitriges Secret. Die hochrothe sehr zu Blutungen neigende Bindehaut ist stark geschwollen, prall infiltrirt und zeigt eine rauhe Oberfläche, bes. in der Uebergangsfalte, auf der sich bisw. Fibrinmembranen finden. Auf der den Hornhautrand wallartig umlagernden Conj. bulbi sind häufig zahlreiche Blutungen sichtbar. Diesem etwa am 5. und 6. Tage erreichten Höhestadium folgt die Remission, die bis zur Heilung bei Kindern etwa 3, bei Erwachsenen 6—8 Wochen beansprucht. Die Lider werden weicher, die Schleimhaut, mit zahlreichen papillären Wucherungen bedeckt, succulenter, die Secretmenge geringer. Gefährlich ist die Krankheit durch ihre Complication mit eitriger, häufig in Form des Ringgeschwürs auftretender Keratitis, die um so mehr droht, je stärker die Chemose (Schwellung der Conjunct.) ausgesprochen und je später die Behandlung beginnt. Bei **Neugeborenen** sind die Symptome im Ganzen geringer. Die hochgradigen Schwellungen der Lider werden seltener, die der Conj. bulbi nur in Ausnahmefällen gesehen. Die Infection erfolgt beim Durchtritt durch die Scheide oder nachher, und 2—4 Tage nach der Infection zeigt sich das Augenleiden. Nicht gonorrhoischer Fluor setzt nur eine Conj. catarrh. muco-purulenta ev. purulenta, die natürlich der Therapie schneller zugänglich ist. In dubio ist auf Gonococcen zu unter-

Digitized by Google

suchen. Sie sitzen auf und in den Eiterkörperchen nnd sind in dem Secret am zahlreichsten in den ersten 8 Tagen nach der Infection. Untersuchung: Secret dünn auf einen Objectträger gebracht, an der Luft und dann über der Spiritusflamme getrocknet. Uebergiessen mit 1 Topf einer gesättigten wässrigen Methylenblaulösung. Nach 2 Min. abgespült, Trocknung mit Filtriergaze und nun mit Immersion ohne Deckglas untersucht. Die Coccen sind tiefblau, der Kern heller blau, das Zellprotoplasma graublau gefärbt.

Die **Prognose** ist trotz frühzeitiger Behandlung bei Erwachsenen zweifelhaft, bei lebenskräftigen Neugeborenen gut. Die 10% auf diese Krankheit zurückzuführenden Blinden betreffen meist Kinder, die gar nicht oder zu spät in Behandlung kamen, (cf. meine Abhandlung über „Blinde" in „Handbuch der Krankenpflege"). Zur Verhütung des Leidens ist jeder Tripperkranke auf die Gefahr aufmerksam zu machen. Ob die Frauen antiseptische Vaginalausspülungen bekommen sollen oder nicht, darüber sind die Ansichten getheilt, weniger aber in Bezug auf die Behandlung der Kinder, denen nach Säuberung der Augen vor dem Bade eine 2% Argentumlösung (Credé'sches Verfahren) instillirt werden soll. Ist nur ein Auge ergriffen, so mache man bei Erwachsenen einen Schutzverband (Uhrschälchen am Rande mit Heftpflaster beklebt und dieses durch Collodium auf der Haut befestigt oder einen gewöhnlichen Monoculus), während bei Neugeborenen dafür zu sorgen ist, dass das Secret nicht nach dem andern Auge fliesst, meist ein vergebliches Bemühen. Eingetrocknetes Secret und solches in 100facher Verdünnung wirken nicht infectiös, daher die relative Seltenheit der gonorrhoischen Conjunctivitis.

Therapie. Die Augen sind mindestens alle Stunde mit Bor- oder Sublimatlösung mittelst eingetauchter Watte sanft auszuwischen; wenn möglich bei Erwachsenen Eiscompressen Tag und Nacht, bei Neugeborenen vielleicht 6—8 Stunden lang. Sehr gut ist für erstere die Leiter'sche Kühlschlange. Sobald die Eiterung beginnt (Geh. Rath Schweigger wartet diesen Zeitpunkt nicht ab), wird mit Argent. nitr. 2 bis 3 pCt, je nach der Stärke der Secretion, 1 × tgl., oder bei ausgiebigeren Granulationen mit Lapis inf. mitigatus 1 × tgl. geätzt mit nach-

Digitized by Google

folgender Neutralisirung durch Kochsalzlösung. Wichtig ist es, dass die Höllensteinlösung auf die obere und untere Uebergangsfalte kommt. Der Arzt, der nicht die dazu nöthige Uebung besitzt, wird gut thun, den Kranken in specialistische Behandlung zu bringen. Man ätze nie, bevor nicht der letzte Aetzschorf völlig abgestossen ist. Später 1 pCt. Lösungen und dies so lange, bis jede Spur von Secretion geschwunden ist. Hornhautcomplicationen, die noch die Anwendung von Atropin erfordern, geben keine Contraindication für die Höllensteinbehandlung. Die Ectropionirung des Oberlides ist natürlich in solchen Fällen wegen der Gefahr der Perforation ohne jede Druckanwendung vorzunehmen. Eiscompressen, gut ausgedrückt, können bei fortdauernder Schwellung der Lider und Auftreten von Hornhautgeschwüren weiter benutzt werden. Bei sehr prallen Infiltrationen wirken gelegentlich Blutegel an Lid und Schläfe, Scarificationen der Schleimhaut und Durchschneidung der äusseren Commissur recht günstig. Von anderer Seite werden Argent. Instillationen 1 : 500 2 stdlich. und in neuester Zeit Protargolpinselungen (2%) 1 × tgl. sehr gerühmt.

Chronisch eitrige (blennorrhoische) Conjunctivitiden finden wir als Residuen katarrhalischer, gonorrhoischer und trachomatöser Erkrankungen. Das Leiden in die richtige Rubrik zu bringen, wird nicht immer gelingen. Schlechte hygienische Verhältnisse und dauernd local einwirkende Schädigungen sind mit zu beschuldigen. Die Bindehaut, geröthet, geschwollen und gefaltet, zeigt eine sammetartige Oberfläche oder ist mit grösseren Lymphfollikeln durchsetzt (**granuläre Conjunctivitis**). Zahlreiche Hornhauterkrankungen (Substanzverluste, Infiltrate, Pannus), die oftmals die Verabfolgung von Atropin nothwendig machen, compliciren das Leiden. Therapeutische Verwendung finden Zinksulfat, Acid. tann. und Arg. nitr. 1 pCt. in Form der Einpinselung. Recht günstig wirken bisweilen der Blaustift (Cuprum sulf.), 1 mal tägl., ferner die Abreibung mit Sublimatlösung 1 : 3000 und die 1 malige Ausschabung mit dem scharfen Löffel. Daneben natürlich antiseptische Waschungen.

4) **Folliculäre Conjunctivalerkrankungen.**

a) **Conjunct. follicularis.** Schwellung und Neubildung von Follikeln treten ein bei Einwirkung äusserer Reize wie Staub, schlechter Luft in den Schulen, verunreinigtem Atropin, bei ver-

Digitized by Google

schiedenen Augenkrankheiten wie Conj. phlyktaenulosa, chr. Blennorrhoe u. s. w., nach Infectionen mit Microorganismen, von denen einer der Diplococcus Michel ist. Je nach der Stärke der Causa nocens haben wir leichtere und schwere Fälle. In der kaum veränderten Conj. des Unterlides sehen wir in leichteren Fällen kleine, dicht nebeneinander stehende (nicht mit den normaler Weise an den Ecken vorkommenden zu verwechseln!) röthliche Gebilde, die nach ca. 6—8 Wochen besser ohne als mit Therapie spurlos verschwinden: Einfache Follikelschwellung, die in Schulen sich bisweilen epidemisch zeigt. Bei schwerer Erkrankung finden wir auf einer verschieden stark geschwollenen und injicirten Conj. schnell enstandene zahlreiche grössere Follikel von röthlich durchscheinendem Aussehen und ovaler Gestalt, welche die ganze Ausdehnung der Conj. palpebrarum, also auch des Oberlides, bisweilen auch einen Theil der Conj. bulbi bedecken **(acute Granulationen)**. In einigen Monaten tritt eine Resorption, keine bindegewebige Degeneration ein. Zieht sich die Resorption längere Zeit hin, so sprechen einige von chronischem Follicularkatarrh.

Bisweilen liegen trotz des ausgesprochenen Befundes gar keine Beschwerden vor, ein anderes Mal machen sich Secretionsanomalien und Schwellungen der praeauricularen Lymphdrüsen geltend. Diese, namentlich bei Schulkindern auftretende, ansteckende Krankheit giebt oft zu Verwechselungen mit Trachom Anlass. Die Zeitungen berichten dann von epidemischer oder aegyptischer Augenentzündung oder Granulose. Es handelt sich aber meist um einen **acuten,** mit stärkeren Secretionsanomalien einhergehenden **Follicularcatarrh,** der in einigen Monaten heilt und gewöhnlich die Cornea nicht gefährdet. Gelegentlich freilich kommt es zu Randkeratitis, Randgeschwüren und zu Infiltraten.

Der Weiterverbreitung ist durch prophylactische Maassnahmen Einhalt zu thun. Bei stärkeren entzündlichen Erscheinungen sind die Adstringentien wie Zink und Höllenstein zuerst contraindicirt. Man lasse kühlen und mache Sublimat- (0,2 ‰) oder Borauswaschungen (3%) 3—4 mal tägl. Erst nach Ablauf dieses Stadiums applicire man in diesen wie auch in den von vornherein reizloser auftretenden Fällen je nach der Schwere des Falles local Zink ¼ % oder Plumb. acet. perf. neutr. ⅓ %

Digitized by Google

oder Natr. bibor. 2—3 %, Calomeleinstäubungen oder Sublimatvaselineinstreichungen oder Pinselungen mit Zink 1—2 % oder bei stärkerer Secretion mit Argent. 1 %.

Die Formen von Follicularcatarrh, die auf Infection mit einem Mikroorganismus, sagen wir dem Michel'schen oder Sattler'schen zurückzuführen sind, werden von einzelnen Autoren für identisch gehalten mit **Trachom** (aegyptische Augenentzündung, Ophthalmia militaris, Granulose u. s. w. und nur als eine gelinder auftretende Form desselben aufgefasst. In manchen Gegenden, z. B. Dorpat, soll aus dem Bilde, das wir hier in Berlin mit Sicherheit als einen benignen, in etwa $^1/_4$ Jahr abheilenden Follicularcatarrh zu bezeichnen im Stande sind, sehr häufig Trachom mit Hornhauterkrankung entstehen, so dass dort die Prognose für alle Fälle zweifelhaft ist. Wir können daraus schliessen, dass das Virus in verschiedenen Gegenden, beeinflusst durch regionäre Momente (Boden, Feuchtigkeit u. s. w.), verschieden starke Wirkungen entfaltet, wie wir Aehnliches bei anderen Infectionskrankheiten kennen. Vom bacteriologischen Standpunkt aus mag deshalb die Identitätslehre gerechtfertigt sein, vom practisch klinischen aber, namentlich für eine im Ganzen trachomfreie Gegend, wie z. B. Berlin und die Provinz Brandenburg, ist es, zumal die Identität bacteriologisch noch nicht bewiesen ist, gerathener, zu unterscheiden zwischen dem benignen Follicularcatarrh (restitutio ad integrum) und dem gewissermassen immer malignen Trachom (Narbenbildung und Hornhautcomplicationen). Gelegentlich kann es vorkommen, dass die Conj. follicularis durch Infection z. B. von chronischer Blennorrhoe, die ja öfter aus einem Trachom hervorgegangen ist, als Trachom sich schliesslich präsentirt, es liegt ja dann aber trach. Infection zu Grunde. Wir selbst vertreten den dualistischen Standpunkt, getrauen uns eine sichere Diagnose zu in den uns bekannten Gegenden, geben aber für Jedermann die Möglichkeit eines Irrthums unter anderen örtlichen Verhältnissen zu. Das Aussehen der erkrankten Conjunct. ist nicht absolut entscheidend.

b. **Trachom** schlechtweg ist ein chronisches Leiden. Bei dem verhältnissmässig selten zu beobachtenden **acuten Tr.** haben wir die Erscheinungen einer hochgradigen catarrhalischen Entzündung, bei der wir durch die Conj., bes. der oberen Ueber[illegible]

Digitized by Google

grössere, meist ovale grauröthliche Knötchen durchscheinen sehen. Von den acuten Granulationen, einer Form des Follicularcatarrhs, wird, offen gestanden, eine scharfe Unterscheidung meist erst durch längere Beobachtung ermöglicht. Kommt es zur Restitutio ad integrum in einigen Monaten, so waren es die acuten Granulationen, zeigen sich aber bei Nachlass der entzündlichen Erscheinungen die zu schildernden Trachomsymptome, so war es Trachom, das ausnahmsweise acut einsetzte. Andere, und es sind dies die Verfechter der Identitätslehre in klinischer und bacterieller Beziehung, stehen auf dem Standpunkt, dass auch das acute Trachom eine Restitutio ad integrum haben kann.

Beim **chronischen** Tr. kommt es auf einer injicirten oder nicht injicirten Conj. zum Ausbruch von sog. Sagokörnern oder Froschlaich ähnlichen Gebilden, d. h. zur Schwellung der praeformirten Follikel und zur Neubildung von solchen (Stadium der Entwickelung). Sie finden sich bes. in der oberen Uebergangs-

Fig. 25.

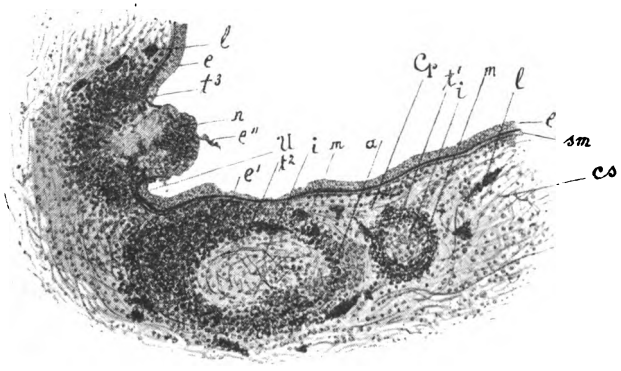

e Pflasterepithel (Normal), *e'* nekrotisches Epith. *e''* theilw. abgefallenes Epith., *sm* = membr. subepithelialis, *cs* normales Conjunctivalgewebe, t^1, t^2, t^3, Trachomkörner, t^1 sehr jung, t^2 vollständig entwickelt (*i* = innere, *m* = mittlere, *a* = äussere Schicht), t^3 der centrale Theil und das Epithel sind nekrotisch, das Korn entleert sich nach aussen, *n* nekrotisirte Masse der Körner, *l* Lymphgefässe, (stark gefüllt, so deutlich nur beim Trachom) *Cp* = Conj. palpebr., *U* = Uebergangsfalte.

falte, auch gelegentlich am Unterlid (selten im Thränenröhrchen, Cirincione), sind von grauglasigem, wenig röthlichen Aussehen, meist von runder Gestalt, haben keine Membran, sind auch im

Digitized by Google

Innern sehr arm an Gefässen, dagegen oft von Blut- und Lymphgefässen reichlich umsponnen und sind in der Regel grösser als die bei Follicularcatarrh beobachteten. Beim Sitz auf der Conj. tarsi, wo sie bis in den Knorpel hineingehen, stellen sie kleine, in der Tiefe gelegene gelbweisse Punkte dar. Beim Confluiren der Granula in der Uebergangsfalte nimmt dieselbe ein sulziges, schwieliges Aussehen an. Die Körner werden im weiteren Verlauf von Gefässen überwuchert, die Bindehaut wird hypertrophisch und zieht sich bei der Oberflächenvermehrung in Falten zusammen, durch welche beiden Momente es zu deutlich ausgesprochenen Papillenbildungen kommt (**papilläre** Form oder Stadium der Hypertrophie). Die Conjunctiva hat dabei das Aussehen einer granulirenden Wundfläche (**granulöse** Augenentzündung). Meist sind beide Befunde gleichzeitig vorhanden. Die Secretmenge und die subjectiven Beschwerden sind verschieden. Während einer nicht zu bestimmenden Zeit vollzieht sich darauf die Rückbildung (Stadium der regressiven Metamorphose der Körner), an das sich das Stadium cicatriceum, d. i. die narbige Schrumpfung der Bindehaut anschliesst. Sie ist bes. an der oberen Uebergangsfalte und am Tarsus ausgesprochen, welch letzterer dem Zuge einer auf seiner Innenfläche entstandenen Narbenmasse nachgiebt und die sog. muldenförmige Verkrümmung annimmt. Der Vorgang ist dabei der, dass die Follikel und das umliegende adenoide Gewebe entweder eine Umwandlung in ein faseriges sclerosirendes Bindegewebe erfahren, oder dass sie platzen, schmutzige kraterförmige, sich später vascularisirende Geschwüre bilden und dann mit Narbenbildung in Form von weisslichen Strichen ausheilen. In diesem Stadium können neue Follikeleruptionen kommen, wodurch bei Wiederholung die Krankheit sich über Jahrzehnte hinziehen kann. Restitutio ad integrum kommt nach Obigem beim Trachom nicht vor, ein Standpunkt, der von den Identitätslehrern nicht getheilt wird. Kuhnt, ein Vertreter des Dualismus, sagt, dass auch die acute Granulose gelegentlich, ohne die geringsten Spuren zu hinterlassen, ausheilen könne, wozu Andere bemerken, dass es dann eben kein Trachom, sondern eine Art des Follicularkatarrhs (acute Granulation) war.

Die Schwere der Krankheit liegt einmal in dem chronischen Verlauf, dann in den **Complicationen** und den **Folgezuständen.**

Digitized by Google

Die häufigste Complication ist der sog. Pannus trachomatosus, der in der Bildung von gefässreichem sulzigen Gewebe, meist in der oberen Hornhauthälfte, zwischen Epithel und Bowman'scher Membran, besteht. Nach Raehlmann nimmt er unter Bowman's Haut seinen Anfang. Er wird für ein Trachom der Cornea gehalten. Häufig entwickeln sich unter heftigen Schmerzen an seinem freien Ende Hornhautinfiltrate und Geschwüre, durch die das Auge zu Grunde gerichtet werden kann. Nach anderer Ansicht zeigen sich die Infiltrate als Analoga der Follikel zuerst und nachträglich kommen die Gefässe. Wenn der Pannus bei längerem Bestand in die Substantia propria corneae übergegangen ist, hat er nur noch eine beschränkte Rückbildungsfähigkeit. Folgezustände sind: 1) Die erwähnte Krümmungsänderung des Tarsus mit consecutiver Trichiasis, die Reizerscheinungen und traumatische Keratitis verursachen kann; Beseitigung durch Entropiumoperation. 2) Schwund der Uebergangsfalten durch hochgradige Schrumpfung: Symblepharon posterius. 3) Aufhören der Secretion von Seiten der Conjunctiva: Xerosis conjunctivae, gewissermassen eine Xerodermie (nicht mit der Xerosis epithelialis zu verwechseln!). 4) Ektasie der Kornea mit folgender Myopie und Schwachsichtigkeit; die durch den Pannus bindegewebig degenerirte Hornhaut giebt dem intraocularen Drucke nach (Keratectasia e panno trachomat.).

Das Trachom ist nach Michel eine Contact-Infectionskrankheit. Uebertragung durch die Luft scheint ausgeschlossen. Ob der Michel'sche Diplococcus oder der Sattler'sche Coccus oder ein anderer Mikroorganismus das Virus darstellt, ist noch nicht mit Sicherheit eruirt. Den Ursprung des Leidens in letzter Linie wollen einige namentlich auf Grund von Studien im Orient auf das Secret der chron. gonorrhoïschen Blennorrhoe zurückgeführt wissen. Meist finden wir Trachom bei unsauberen ärmeren, in schlechten hygienischen Verhältnissen lebenden Leuten und in Anstalten, wo die Gelegenheit zu indirecter Uebertragung durch Handtücher etc. leicht möglich ist. Dass bisweilen ein Auge allein viele Jahre lang erkrankt bleibt, spricht für eine gewisse individuelle Disposition. Einzelne Gegenden sind besonders heimgesucht. In Arabien und Aegypten ist es am häufigsten, in Europa im Osten mehr als im Westen, Höhenländer, wie die Schweiz, haben wenig, die Tiefländer wie Holland, Belgien etc. viel Trachomatöse.

Digitized by Google

Die Krankheit, die seit den ältesten Zeiten in Europa endemisch bestanden hat, welchen Charakter sie auch jetzt noch trägt, wurde nach dem napoleonischen aegyptischen Feldzuge im Abendlande epidemisch und stürzte Hunderttausende ins Elend. Seitdem hat sie an Bösartigkeit verloren. In letzter Zeit hat sie in Ost- und Westpreussen an Ausdehnung zugenommen.

Therapeutisch ist an Reinlichkeit, frische Luft, gute Wäsche, gesondertes Waschzeug etc. zu erinnern. Bei acutem Trachom zuerst nur kühle Umschläge und Sublimatwaschungen, bei Nachlass der entzündlichen Erscheinungen wie auch bei chronischem Trachom bei stärkerer Secretion Pinselungen mit Arg. nitr. 1 oder 2%, bei Ueberwiegen der Wucherungen Aetzungen der Conj. palp. und der Uebergangsfalten mit dem Kupferstift 1% tägl. Monate lang. In leichteren Fällen zuerst Alaunstift und der Abwechselung halber Pinselungen mit Zink oder Tannin 1% oder Sublimat 1,0 : 5000,0 oder Sublimatabreibungen (1 : 500) mittelst Watte. Sind schon Schrumpfungen da, so empfiehlt sich Kupfersalbe (0,1 : 10,0 Vaselin 1 × tägl. einzustreichen) oder Jodoformvaselin von derselben Concentration oder Sublimatvaselin 0,003 : 10,0. Bei Hornhaut-Geschwüren Atropin und vorsichtig weiterer Gebrauch von Höllensteinlösung. Der Kupferstift ist dabei contraindicirt, wie auch im Grossen und Ganzen der sonst so gut wirkende Druckverband. Gegen die derberen Pannusarten, die sich beim Touchiren nicht zurückbilden, ist, wofern jegliche Secretion geschwunden, Bestreichen mit 2% Jequirity-Infus empfohlen worden, in verzweifelten Fällen die Inoculation gonorrhoischen Secretes (sehr gefährlich). Besser und einfacher ist es, mit dem scharfen Löffel den Pannus oberflächlich abzuschaben oder eine Kupferlösung (1/4 %) 1 mal tägl. 2 Min. lang mittelst des Pulverisateurs (Inhalationsapparat) gegen die Cornea zu stäuben.

Von operativen Massnahmen, die zur Zeit sehr an der Tagesordnung sind, wären zu erwähnen: das Bürsten der Conj., die galvanokaustische Zerstörung der Follikel, die Expression derselben mit den Fingernägeln oder besser mit der Knapp'schen Rollzange mit folgender Einstreichung von Sublimatvaselin und Massage (momentan grosser Erfolg) und die Excision der Uebergangsfalten ev. mit Fortnahme des Tarsus. Im Allgemeinen würde

Digitized by Google

ich auf Grund meiner Erfahrungen in Berlin zur energischen Expression in Narkose oder nach vorhergeschickter subconjunctivaler Cocaininjection und dann nach einigen Tagen zum Uebergang zur medicamentösen Behandlung rathen und dabei dem Kupferstift resp. dem Argent., trotz aller Neuerungen, nach wie vor die erste Stelle einräumen. Mit Vortheil kann man, natürlich in derselben Sitzung der Expression, eine Stichelung der Follikel mittelst eines Staarmessers vorausschicken. Einer zu engen Lidspalte und einer Blenorrhoe des Thränensackes ist durch operative Massnahmen entgegenzutreten. In Trachomgegenden leistet die Excision Vorzügliches, durch zu energisches Eingreifen und falsches Operiren wird aber, wie mich das viele fremde Fälle lehrten, oftmals Schaden gestiftet. Den besten Rathgeber in allen Nöthen haben wir in dem Buche Kuhnts „Ueber die Therapie der Conj. granulosa" Jena 97, ein Werk, das der in Trachomgegenden practicirende Arzt nicht entbehren kann.

c. **Frühjahrscatarrh.** Man beobachtet bläulichweiss aussehende Papillen an der Conj. tarsi oder kleine gallertartige Knötchen am Limbus corneae, Befunde, die oft im Winter schwinden, oft aber Jahre lang sich halten. Geringe Beschwerden und Exacerbationen meist bei Eintritt der Sommerzeit. Recidive oft viele Jahre hindurch. Verwechselungen mit Trachom und Conj. lymphatica. Es handelt sich um kleine, später in ihren Wandungen fibrillär und colloid degenerirende Lymphknötchen. Die Epithelschicht ist verdickt und stellenweis zapfenartig gewuchert. Meist Polyadenitis universalis dabei. Milde Adstringentien oder 1 Tropfen acet. dilut. auf 20 g Wasser 2 mal tägl. Der Kupferstift verschlimmert das Leiden.

5. **Conjunct. phlyctaenulosa s. lymphatica s. pustulosa s. eczematosa.** Auf einer circumscripten oder diffusen Injection der Conj. bulbi entwickeln sich am Hornhautrande (Randphlyctaenen) oder sonstwo ein oder mehrere Knötchen von verschiedener Grösse: breit-phlyctaen. und klein-phlyct. Conj. (Conj. phlyct. miliaris). Es handelt sich um eine Ansammlung von dicht gedrängten Rundzellen zwischen intactem Epithel und Strat. proprium. Später tritt ein Zerfall im Centrum des Knötchens ein, das Epithel stösst sich ab und es kommt zu einem kleinen in circa 8 Tagen heilenden Geschwür. Resorption ohne Geschwürs-

Digitized by Google

bildung ist möglich. Reizerscheinungen, wie Lichtscheu, Thränen, Lidkrampf sind besonders dann vorhanden, wenn gleichzeitig eine eczematöse Keratitis (cf. Hornhaut) vorliegt, welche die Krankheit gelegentlich zu einer gefährlichen macht. Häufig dabei Conj. follicularis. Meist handelt es sich um anaemische, scrophulöse oder vernachlässigte Kinder, von denen sehr viele mit Kopfläusen und Eczemen behaftet sind. Beseitigung resp. Inangriffnahme der Causa nocens und local Sublimatvaselin (0,003 : 10) oder gelbe Praecipitatvaselinsalbe 0,1 : 10, 1 mal tägl. einzustreichen und dies noch Wochenlang nach Beseitigung der Entzündung. Bei Einpulverung von Calomel, 1 mal tägl., das auch vorzüglich wirkt (wahrscheinlich als Sublimat, das sich unter dem Einfluss des Cl. Na. der Thränen bildet) und Benutzung der gelben Salbe darf nicht gleichzeitig Jod innerlich gegeben werden, da das entstehende Quecksilberjodür und -jodid die Bindehaut stark ätzt. Das Calomel, das als ein weisslicher Faden in der unteren Uebergangsfalte liegen soll, wird am besten nach 2 Stunden herausgewischt. Meist werden kühle Umschläge in irgend welcher Form sehr angenehm empfunden. Bei Randphlyctaenen, die mit starker Reizung einhergehen, zuerst warme Umschläge und Atropin mit Cocain und erst bei reizfreierem Zustande die gelbe Salbe oder Ichthyol. Ammon. 0,1, Vaselin. Americ. 12,0, Amyl. tritic., Zinc. flor. 5.

Im Anschluss an diese fünf Gruppen von Entzündungsformen erwähnen wir:

Pemphigus, zeigt sich isolirt oder gleichzeitig mit Hautpemphigus. Da stets Narben zurückbleiben, kann durch mehrere Ausbrüche die ganze Conjunctiva narbig degeneriren, so dass schliesslich ein totales Symblepharon eintritt. Hornhaut meist mit betroffen. Bei kleinen Kindern bisweilen als Theilerscheinung eines Pemphigus syphiliticus. Die sog. **essentielle Schrumpfung** der Conj. stellt wahrscheinlich hierher gehörige Fälle dar, bei denen die Bläschen nicht beobachtet wurden. Immer sind beide Augen ergriffen. Einstreichen von Borsalbe und innerlich Arsen. Am Lidrand, ein wenig auf die Conjunctiva sich erstreckend, sieht man gelegentlich Blasen, die als Vaccinepusteln zu deuten sind (kühle Umschläge, Borsalbe).

Amyloid der Conjunctiva. Letztere wird gelblich, wachs-

Digitized by Google

artig durchscheinend, gefässarm und ungemein lappig verdickt, so dass die Lider unförmige Geschwülste bilden. Erst wird die Uebergangsfalte und dann die Conjunctiva bulbi und tarsi in Mitleidenschaft gezogen. Häufig handelt es sich zuerst um Trachom, dann hyaline Degeneration und dann Amyloid. Zur Diagnose Amyloidreaction. Ev. Excision der Neubildung.

Tuberculose. Sie wird angetroffen entweder als die Fortsetzung eines Gesichtslupus oder als eine für sich bestehende tuberculöse, oft gleichzeitig mit Lungenphthise einhergehende Erkrankung, die unter dem Bilde von Follikeln, papillären Wucherungen, Geschwüren und Pannus sich äussert. Bei den Geschwüren schmutzig grauer Geschwürsgrund mit zerfressenem von Tuberkelknötchen durchsetzten Rande. An der Cornea oft ein Pannus. Meist kommt es zu ausgedehnten Lidzerstörungen. Diagnose erst sicher durch den Nachweis von Tuberkelbacillen. Behandlung mit Kreosotcarbonat und daneben ev. Anwendung des scharfen Löffels mit folgender Einpflanzung von Epidermis und Conjunctiva, des Thermokauters und von Jodoformsalben. Prognose oft ungünstig. Auf Verwechselungen mit syphilitischen Geschwüren ist zu achten.

Syphilis finden wir als Initialsclerose, Gummiknoten und gummöses Geschwür.

Xerosis epithelialis. Im Bereich der freien Lidspalten nimmt die Conj., namentlich wenn man mehrmals mit dem Lid darüber wegstreicht, eine trockene weissschaumige Beschaffenheit an. Die Cornea ist oft mit betroffen in Form einer hauchförmigen Trübung oder einer Keratitis exulcerans, die fast immer zu einer totalen Einschmelzung derselben führt (Keratitis xerotica). Mikroskopisch finden sich verfettete Epithelien und äusserst zahlreiche Bacillen, die sog. Xerosestäbchen, die nicht die Krankheitserreger sind, sondern Saprophyten, die normal vorkommen, sich aber unter bestimmten Bedingungen in grosser Menge entwickeln. Dies sind allgemeine schlechte Ernährungszustände, unter deren Einwirkung bei Erwachsenen oft noch Hemeralopie hinzukommt.

Kinder, die fast allein die Hornhautcomplicationen aufweisen, leiden meist an Magen-Darmkatarrh und gehen zum grössten Procentsatz bald zu Grunde. Die Mehrzahl der Erkrankungen fällt in die Frühjahrsmonate April und Mai. Therapie causal;

Digitized by Google

local Sublimat- (0,003 : 10,0) oder Eserinsalben (0,02 : 4,0), 1 mal tägl. in den Conjunctivalsack einzustreichen (cf. Hemeralopie).

Mit **Xerosis profunda** hat man die Veränderungen bezeichnet, die sich beim Offenstehen des Auges nach Trachom, Diphtherie, Pemphigus etc. bisweilen einstellen.

Haemorrhagien der Conjunctiva (Hyposphagmen) treten auf nach der Schieloperation, nach starken Respirationsbehinderungen, Tussis convulsiva, Erbrechen, epileptischen Anfällen, bei Gefässerkrankungen (Herzverfettung), Blennorrhoe, Basisfracturen, Diabetes etc. und verschwinden in ca. 14 Tagen von selbst. — Ev. kühle Umschläge.

Chemosis = seröse Anschwellung der Conj., ist meist ein Symptom anderweitiger Erkrankungen, z. B. bei Chorioiditis, Orbitalphlegmone, Tenonitis, Blennorrhoe, Dacryocystitis, Albuminurie etc., kommt aber auch als selbständige (idiopathische Ch.), in kurzer Zeit schwindende Erkrankung vor.

Verletzungen der Bindehaut sind mechanischer (z. B. durch Stoss) oder chemischer Natur. Fremde Körper der verschiedensten Art, die ins Auge gedrungen, liegen nachher meist auf der Tarsalfläche des Oberlides und verursachen starkes Druckgefühl durch Epithelverletzungen der Cornea. Entfernung, ev. nach Cocaininstillation. Chemische Verletzungen am häufigsten durch Kalk und Mörtel, heisses Wasser, Cigarrenasche, flüssiges Metall. Es resultiren daraus je nach der destruirenden Kraft der Substanzen mehr weniger weitgehende Zerstörungen der Bindehaut, oft mit Symblepharonbildung. Die Therapie besteht in der Entfernung der Theile mit Wattebäuschchen und mittelst Auswaschen und in nachfolgenden kühlen Umschlägen. Bei Säuren nehme man Alkalien und umgekehrt. Gut ist bei ätzenden Alkalien Milch. Bei Kalkverbrennungen, wo noch ungelöschter Kalk sich findet, mechanische Säuberung und Oelauswaschungen mit nachheriger Instillation einer concentrirten Zuckerlösung; gegen Hornhauttrübungen in Folge von Kalkverletzungen sind, nachdem die Entzündung durch Atropin u. s. w. bekämpft ist, gegen die Kalkniederschläge Selterwasserinstillationen zu versuchen, cf. Verletzungen der Hornhaut.

Pterygium, oder Flügelfell, nennt man eine meist im Bereich der medialen Lidspalte gelegene Verdickung der Conj. bulbi,

Digitized by Google

die, von dreieckiger Form mit zur Hornhaut gewendeter Spitze, auf die Cornea mehr weniger weit herüberzieht. Bisweilen hat es eine brückenartige Gestalt, so dass man eine Sonde unter dasselbe hindurchschieben kann, und ist dann rings herum mit Epithel überzogen. Bei weiterem Vordringen auf die Cornea verursacht es Störungen im Sehen und in der Beweglichkeit. Zeigt es sich nach Substanzverlusten am Hornhautrande, z. B. nach Schieloperation, Kalkverletzungen etc., so spricht man von **Narbenpterygium.** Das Pterygium sieht man meist bei älteren, vielen mechanischen und chemischen Schädlichkeiten ausgesetzten Leuten. Es entwickelt sich aus der Pinguecula, indem dieselbe in den Limbus und in die Cornea hineinwächst und die Conj. hinter sich herzieht. In der Hornhaut finden sich in Folge von Ernährungsstörungen, die durch die Pinguecula eingeleitet werden, schon vor der Spitze des Pteryg. inselförmige Krankheitsherde, bestehend in hyalinen Schollen oder in einer Auflösung der oberflächlichen Hornhautlagen in dünne Lamellen mit Verschwinden der Bowman'schen Membran an einzelnen Stellen. Zu beseitigen ist es nur auf operativem Wege (cf. Operationen. Galvanokaustische Zerstörung der Spitze verhindert ein Weiterwachsen).

Pinguecula ist ein kleiner, nahe am Hornhautrand gelegener, gelblich aussehender Fleck, und stellt dar eine Verdickung der Bindehaut mit hyaliner Entartung der Gewebselemente, Ablagerung von freiem Hyalin und Hypertrophie der elastischen Fasern, hervorgerufen durch das Alter in Verbindung mit äusseren Schädlichkeiten.

Geschwülste: Dermoide meist an der temporalen Seite der Hornhaut, **Lipoma subconjunctivalis,** in der Gegend des äusseren Lidwinkels, **Teleangiektasien, Cavernome, Polypen, Granulationsgeschwülste, Papillome** meist von der Carunkel ausgehend, **Cysticercusblasen** im subconjunctivalen Gewebe. Maligne sind die **Epitheliome** und die **Sarcome** (meist pigmentirt), die sowohl von dem Lidrande als auch von der Corneoscleralgrenze ihren Ausgangspunkt nehmen können. Letztere haben ein pilzförmiges, himbeerartiges Aussehen und lagern sich auf die Cornea, von der sie sich aber auch in späteren Stadien leicht abpräpariren lassen. Möglichst frühzeitige und sorgfältigste Entfernung der Neubildung. Bei vorhandenem Sehvermögen und bei möglicher

Digitized by Google

Controlle des Patienten braucht der Bulbus nicht enucleirt zu werden, da Metastasen bei diesen Tumoren wahrscheinlich nicht vorkommen.

Krankheiten der Hornhaut.

Anatomie. Die Cornea, im Centrum dünner als in der Peripherie und Chondrin enthaltend, besteht 1. aus der Epithelschicht (geschichtetes Pflasterepithel), 2. der Bowman'schen Membran, 3. der Substantia propria corneae (Lamellen von Bindegewebe, Saftlücken, Saftkanälchen, fixe und bewegliche Hornhaut-

Fig. 26.

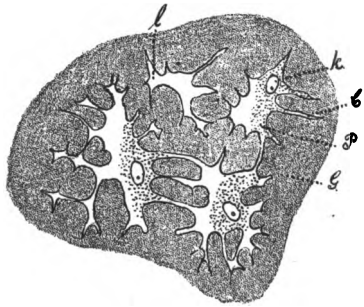

Hornhautlamelle, der Fläche nach gesehen (Waldeyer). *G* Grundssubstanz, *L* Saftlücken (hell im Bilde aussehend), die durch die Saftkanälchen *c* mit einander verbunden sind. In den Lücken liegt der Protoplasmaleib *P* der Hornhautkörperchen mit dem Zellkern *K*.

körperchen), 4. der Membrana Descemetii, 5. dem Endothel (einfache Schicht niedriger Zellen). Entwickelungsgeschichtlich bildet 1 den conjunctivalen, 2 und 3 den scleralen und 4 und 5 den uvealen Theil der Cornea. Gefässe fehlen, die Ernährung erfolgt durch das Randschlingennetz der Hornhaut und durch Diffusion von der vorderen Kammer. Die Nerv. ciliares anteriores bilden den intraepithelialen, den subepithelialen und den Stroma-Plexus. Der Limbus corneae ist die Uebergangsstelle in die Sclera, wo der Schlemm'sche Kanal mit dem Leber'schen Venen-Plexus gelegen ist.

Digitized by Google

Untersuchung bei Tageslicht und seitlicher Beleuchtung. Zu achten ist auf die Grösse und Form, die Oberfläche, (ob letztere

Fig. 27. Fig. 28. Fig. 29.



Fig. 30. Fig. 31.

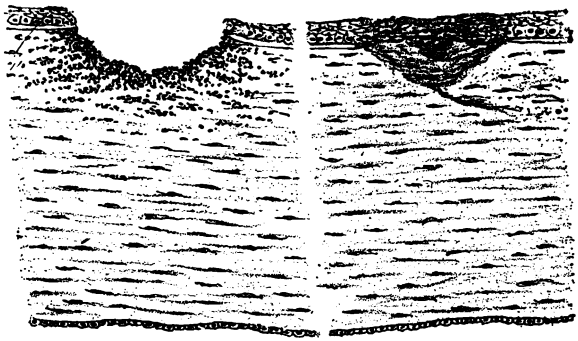

27. In dem oberen Theil normal. Hornhautgewebe, unten Präcipitat an der Descemetschen Membran (Iritis serosa). Es besteht aus einem Zellhaufen mit eingestreuten Pigmentkörnchen, die theils frei, theils in Randzellen eingeschlossen sind. Wo keine Präcipitate, wird die Hornhautfläche von einer Exsudatschicht überzogen (Fuchs). 28. Der aus Zellen bestehende Knoten (Phlyktaena) sitzt zwischen Bowmanscher Membran und Epithel, das deutlich die cylindrischen, die polygonalen und die flachen Zellen zeigt (Iwanoff). 29. Hornhautinfiltrat (Saemisch). 30. Hornhautgeschwür nach Saemisch im progressiven Stadium. Anhäufung von Eiterzellen im Grunde und Infiltrat in den angrenzenden Lamellen. 31. Hornhautnarbe (Saemisch). Das Epithel ist unregelmässig und verdickt, die Bowman'sche Membran fehlt, die Fibrillen sind dichter und unregelmässig.

Digitized by Google

intact oder nicht, entscheidet am leichtesten das Spiegelbild des Keratoskopes), die Durchsichtigkeit und die Sensibilität.

Bei der Mehrzahl der Hornhaut-, Regenbogenhaut- und Ciliarkörperentzündungen findet sich die sog. pericorneale Injection (cf. p. 74) und erst bei stärkerem Grade dazu die conjunctivale, zu der dann die der Lider hinzukommen kann. Oefters auch das Umgekehrte z. B. Conj. catarrhalis acuta, Injection der Conj. bulbi, Randkeratitis, pericorn. Injection. Der Kranke klagt eben so häufig über Verschlechterung des Sehens wie über Schmerzen (nach der Stirn hin ausstrahlend „Ciliarschmerz"), Lichtscheu und Thränenträufeln.

Warme feuchte Umschläge sind im Allgemeinen, falls nicht ein primäres conjunctivales Leiden Kälte indicirt, günstiger und angenehmer als kalte. Atropin nach der modernsten Schulrichtung nur bei stärkeren Reizzuständen, und wenn sich Iriscomplicationen einstellen.

Die **Krankheitsbilder** sind wegen zahlreicher Uebergangsformen nicht immer genau zu differenciren.

1. Die **Keratitis superficialis**, eine Erkrankung der oberflächlichen Schichten. Hierher gehört die **Keratitis phlyktaenulosa** s. **pustulosa** s. **eczematos. s. infiltratum corneae.** Ein oder mehrere verschieden grosse graue Knötchen sind meist unter heftigen Reizerscheinungen, wie pericornealer Injection (ev. reizloses Hornhautinfiltrat), Hyperaemia conj. palpebr., Lichtscheu, Thränen und Blepharospasmus an den verschiedenen Stellen der Cornea sichtbar. Es sind Lymphkörperchen-Ansammlungen zwischen Epithel und Bowman'scher Membran oder im Hornhautparenchym. Der Verlauf ist ein verschiedener. Die Körperchen können sich resorbiren und es tritt vollständige Heilung ein oder die deckende Hülle wird abgestossen: exulcerirtes Hornhautinfiltrat; man sieht eine kleine graue Facette. Wird durch Infection deren Oberfläche eitrig umgewandelt (gelbweissliches Aussehen), dann haben wir ein Hornhautgeschwür, das wie das exulcerirte Infiltrat mit Narbenbildung heilt. Erfolgt die eitrige Umwandlung vor der Zerstörung der Decke, so spricht man von einem oberflächlich oder tiefgelegenen **Hornhautabscess**, der auch zur Geschwürsbildung führt oder eine Trübung hinterlässt. Recidive, die sehr häufig sind, finden sich an intacten

Digitized by Google

Hornhautstellen und in den Narben **(Narbenkeratitis)**. Als **Randkeratitis** bezeichnet man sowohl kleine oberflächliche Epitheldefecte am Hornhautrande, herrührend von erodirten miliaren Conjunctivalphlylaktaenen, als auch Infiltrate daselbst, von denen die eitrig zerfallenden wegen ihrer Neigung zur Perforation mit Irisvorfall besonders zu beachten sind (Irisprolaps bei phlyktaenulärem Randgeschwür). Unter **büschelförmiger Keratitis** (fascicularis) versteht man ein kleines, meist exulcerirtes Randinfiltrat, das nach dem Centrum der Cornea zu wandert, gefolgt von einem rothen aus Gefässen bestehenden Bande. (Beim Hornhautgeschwür im Stadium der Vascularisation fehlt die Furche, welche das wandernde Infiltrat für die Gefässe schuf.) Ausheilung mit Hinterlassung einer oft hufeisenförmigen Trübung. Bisweilen kommt es in Gemeinschaft mit Narbenkeratitis und Keratitis eczematosa zu einer mit reichlicher Gefässentwickelung (aus dem Randschlingennetz des Limbus) einhergehenden Gewebsneubildung zwischen Epithel und Bowman'scher Membran: **Pannus phlyktaenulosus** s. eczematosus s. scrophulosus s. Keratitis superficialis vasculosa. Vor der Verwechslung mit Trachom (Pannus trachomatosus) schützt der Umstand, dass dort die Gefässe wie beim Trachom sehr selten in der oberen Hälfte der Cornea allein sich finden, und die Untersuchung der Conjunctiva der Lider. Mit P. reparativus bezeichnet man die bei Hornhautgeschwüren in der Heilung auftretenden Gefässe.

Als aetiologisches Moment bei allen diesen wesentlich dem Kindesalter zukommenden Leiden stehen in erster Linie die Scrophulose und die acuten Infectionskrankheiten.

Die **Prognose** richtet sich nach dem localen Befund und der Schwere der Complicationen (Eczema faciei et capitis, Blephar. und Conj., eiternde Drüsen etc.).

Die **Therapie** hat vor allem die Besserung der hygienischen Verhältnisse in Bezug auf Licht, Luft und Reinlichkeit anzustreben. Schlecht gepflegte Kinder werden am besten der Klinik übergeben. Gegen grosse Lichtscheu empfehlen sich Cocaininstillationen (2 pCt.). Bei stärkerer Entzündung und Irishyperaemie sind Instillationen von Atropin 0,1 + Cocain 0,2 + Aq. dest. 10; 4—5 mal tgl. und warme Bor- oder Sublimatumschläge oder solche von reinem

Digitized by Google

abgekochten Wasser zu machen. Nach Minderung der Reizerscheinungen kommen Calomeleinpuderungen, gelbes Quecksilberoxyd (Hydrarg. oxyd. flav. 0,1 : 10 Vaselin) oder Jodoform- (1 : 10) und Sublimatsalben (0,003 auf 10) an die Reihe und sind dieselben, um Recidiven vorzubeugen, längere Zeit zu benutzen. Starke Schwellungen der Uebergangsfalten erfordern die Einpinselung einer 1 pCt. Argent- oder Zinklösung. Nicht ganz so stark, aber doch auch recht gut, wirken Sublimatwaschungen des Auges (0,2 p. mill. 3 mal tgl.). Gegen das Gesichtseczem Pinselung mit 3 pCt. Argentumlösung und nachherige Application von Ungt. Hebrae oder boric. oder pastae salicylicae. Bei enger Lidspalte Kanthoplastik. Das Infiltrat der büschelförmigen Kerat. wird vortheilhaft mit dem scharfen Löffel ausgekratzt oder mit der Glühschlinge zerstört; nachher obige medicamentöse Behandlung.

Bläschenbildung auf der Cornea kommt vor als Herpes febrilis (vielleicht kann man hierher die in neuerer Zeit öfter beschriebene Keratitis punctata subepithelialis rechnen), als Herpes zoster, als Keratitis vesiculosa (häufig als späte Folge nach oberflächlichen Verletzungen mit der Eigenschaft zu recidiviren: Ker. vesic. traumat. recid.) und bullosa. Es handelt sich um eine mehr weniger grosse mit starken Thränen und Schmerzen einhergehende Abhebung des Epithels durch Serum. Meist sieht der Arzt erst das spätere Stadium, wo an Stelle der Bläschen kleine zackige Geschwüre sich zeigen. Die verschieden starken Beschwerden lassen in der Regel mit dem Platzen der Bläschen nach. **Ker. bullosa** zeigt sich meist an Augen, deren Hornhaut trüb und unempfindlich ist (Leucome, Glaucom). Sehr häufig Recidive. Therapeutisch: Atropincocaininstillationen, Schlussverband, kühle Umschläge, Morphium subcutan. Zwischen den Anfällen bei reizlosem Auge gelbe Salbe oder Sublimat (0,01 : 30,0). Galvanokaustik, wenn die Recidive nicht aufhören, Iridectomie zur Herstellung normaler Circulationsverhältnisse (bei Glaucom), Resection des Nerv. opticus, wodurch die Recidive schmerzlos werden, bei erblindeten Augen.

Arsen und Chinin innerlich sind oft sehr nützlich.

Atropin ist nach der Ansicht einzelner Autoren bei den oberflächlichen Keratitiden contraindicirt. Die Gründe, dadurch nämlich eine Erschlaffung der Gefässwände zu erzeugen und so die Heilung

Digitized by Google

zu verzögern und dann die Furcht, gelegentlich Glaucom durch das Atropin hervorzurufen, sind im Ganzen theoretischer Natur. Der Praktiker überzeugt sich fortwährend von dem günstigen Einfluss des Atr. z. B. bei Kerat. sup. vascul., so dass man es mit Vortheil, gewissermassen wie einen das Organ ruhig stellenden Verband, auch hier verwendet (1 mal tägl.), und nicht blos für die Fälle mit drohender Iritis zu reserviren braucht. Durchaus zu verwerfen ist die Instillation bei einem Fremdkörper in der Cornea, weil dadurch der Patient 8 Tage arbeitsunfähig wird.

2. **Keratitis interstitialis**, auch diffusa, profunda und parenchymatosa genannt, ist eine in der Substantia propria corneae sich abspielende, fast immer beide Augen ergreifende Krankheit von chronischem Verlauf. Es zeigt sich eine pericorneale Injection an irgend einer Stelle des Augapfels und nach einigen Tagen daselbst eine hauchförmige oder aus gröberen, confluirenden mattgrauen Schollen bestehende Trübung, die unter Weiterverbreitung der Injection sich bald über die ganze, an der Oberfläche gestippt aussehende Hornhaut ausdehnt. In anderen Fällen beginnt die Trübung im Centrum und lässt schliesslich einen schmalen Hornhautsaum frei. Die Trübung kann nach einiger Zeit resorbirt werden, oder es kommt zu einem Stadium der Vascularisation (vasculäre Form). Die besenreiserartigen Gefässe stammen von den perforirenden Scleralästen der vorderen Ciliargefässe und halten sich, wenn auch später nur mit Vergrösserung sichtbar, das Leben hindurch, falls Lues als Aetiologie vorlag. Es folgt das Stadium der Resorption, die Trübungen (im Wesentlichen Reste der Gefässe) bleiben am längsten im Centrum der Cornea, wo sie im Allgemeinen am spätesten auftraten.

Die Beschwerden sind durchschnittlich mässig, abgesehen von der immer hochgradigen Sehstörung. Die Dauer beträgt bei jungen Individuen 2—3 Monate, bei älteren oft ebensoviel Jahre. Recidive sind selten. Ist einmal ein Auge erkrankt, so wird, wenn auch bisweilen erst nach Jahren, fast immer das zweite befallen.

Die Krankheit stellt sich meist zwischen dem 8. und 20. Lebensjahre und bes. bei schlecht genährten scrophulösen Individuen ein. In ca. 75 Proz. dürfte Lues congenita die Ursache sein; öfters finden sich dann die sog. Hutchinson'schen Zähne (die

Digitized by Google

inneren oberen bleibenden Schneidezähne sind meist von keilförmiger Gestalt, vorn von oben nach unten gerieft, von schmutziggrauem Aussehen und zeigen einen halbmondförmigen Defect des Schmelzes über der Kaufläche), eingefallene Nasen, Verdickungen der Stirnhöcker, Lymphdrüsenschwellungen, Knochenauftreibungen der Tibia, Schwerhörigkeit, Rhagaden am Mund u. s. w. Eigenthümliche Einziehungen der Haut, über den grössten Theil des Gesichtes sich erstreckend, die fälschlich als Rhagaden angesprochen werden, sind mir ein sicheres Zeichen der cong. Lues. Selten ist die Aetiologie in Lues acquisita, Malaria, Diabetes und Tuberculose gegeben.

Je jünger das Individuum und je weniger Gefässe, desto günstiger ist im Allgemeinen die durchschnittlich gute Prognose.

Complicationen sind Iritis, Chorioiditis, Sehnervenatrophie, Abnahme der Tension des Bulbus, vordere Synechie ohne Perforation der Cornea, Bläschenbildung auf der Hornhaut und öfters Anaesthesie derselben im Centrum, Folgezustände bisweilen Keratectasie und geringe Myopie. Gelegentlich beobachtete ich nach längerem Bestand der Krankheit plötzlich eintretende unheilbare Taubheit.

Therapie: Local Atropininstillationen so viel, dass die Pupille weit gehalten wird, und warme Umschläge 3mal täglich $^1/_2$ Stunde oder feuchte Verbände. Keine Reizmittel, bevor nicht alle Entzündungssymptome geschwunden sind; also gelbe Salbe, Opiumtinctur etc. meist nicht vor Ablauf eines Jahres; bisw. Heilung auch bei dem entgegengesetzten Verfahren! Das Einstreichen von grauer Salbe 1 mal tägl. (Ungt. cin., Vaselin., Lanol. $\widehat{aa}$ 3,0) schon in den ersten Wochen, aber nur bei ganz reizfreiem Auge, leistet bisw. gute Dienste, ist aber mit Vorsicht anzuwenden. Der Stoffwechsel kann durch subconjunctivale Kochsalzinjectionen (0,75 Proz.) 3 mal p. Woche ca. 1—2 Theilstriche angeregt werden. Resultatlos ist die galvanokaustische Zerstörung der ersten Herde und der Gefässe am Hornhautrande. Innerlich reichlich lange Zeit Jodkalium oder Eisen mit Chinin, gut sind auch Schwitzkuren mit Natr. salicyl.; einige Autoren rühmen Schmierkuren und Sublimatinjectionen. Gute Ernährung und Besserung der hygienischen Verhältnisse. Das Einsperren in dunkle Zimmer ist zu verwerfen. In verzweifelten Fällen, bei denen die Trü-

Digitized by Google

bungen und Gefässbildungen gar nicht rückgängig werden, Punction der vorderen Kammer und Iridectomie.

3. **Eitrige Keratitis** zeigt sich entweder als Hornhautgeschwür oder als Hornhautabscess (sehr selten), der nach dem Durchbruch ebenfalls ein Geschwür bildet. Es ist eine Infiltration des Gewebes mit farblosen Blutkörperchen, an die sich ein eitriger Zerfall und dann eine Vernarbung anschliesst, mit einer progressiven und einer regressiven Periode (Säuberung des Geschwürs). Wir finden pericorneale und conjunctivale Injection, häufig auch Lidschwellung und auf der Cornea einen oder mehrere prominente mattgraue Herde, die zuerst meist grau, schliesslich gelblich werdend aus ihrer Prominenz in eine Vertiefung, Geschwür genannt, übergehen, das nach seiner Lage als **centrales,** als **Randgeschwür** und bei grosser Neigung zur Flächenverbreitung als **Ulcus corneae serpens** bezeichnet wird. Dringt es vor bis zur Descemetis, so stülpt sich diese bisweilen vor **(Keratocele)** oder sie zerreisst (perforirendes Hornhautgeschwür). Grund und Rand des Geschwürs sind eine Zeit lang zerfressen und schmutzig graugelb belegt; am Rande ist in Form von radiären, mattgrauen strichförmigen Trübungen (Saftkanälchen erfüllt mit Lymphkörperchen und Mikroorganismen, nach anderen in Folge von Fältelungen der Descem.-Membran), die sog. Infiltrationszone sichtbar. Kommt es zu einer Ansammlung von Eiter in der vorderen Kammer (aus der Hornhaut, hauptsächlich aber aus den Gefässen der Iris, des Iriswinkels und des Ciliarkörpers stammend und hervorgerufen durch die Einwirkung von Ptomainen), so spricht man von **Hypopyonkeratitis.** Dieser, meist nicht von Mikroorganismen durchsetzte Eiter ist durch die Beimengung von vielem Fibrin zähflüssig und kann durch einen Hornhautschnitt oft mit der Pincette als dicker Faden herausgezogen werden. Endlich stossen sich unter Gefässentwickelung (ihr Auftreten schützt vor einem weiteren Zerfall) in den oberflächlichen Hornhautschichten die zerstörten Theile ab, die gelbe Farbe macht einer grauen Platz, das Geschwür wird durch Epithelwucherung vom Rande her spiegelnd, und schliesslich wird die spiegelnde Facette durch Neubildung von Narbengewebe (unregelmässig gelagerte, aus den Hornhautkörperchen hervorgegangene Fibrillen) unter mehr weniger reichlicher Epithelwucherung ausgefüllt. Ist die Ausfüllung keine vollständige, so haben wir die facettirte Narbe.

Digitized by Google

Die subjectiven Beschwerden sind Lichtscheu, Thränen, Schmerzen im Auge und in der Stirn (Ciliarschmerzen) und Sehstörungen, namentlich beim centralen Geschwür.

Die häufigsten Complicationen sind Iritis und bei Perforation Prolapsus iridis. Letzteren bei Nachlass der entzündlichen Erscheinungen mit Messer und Scheere abzutragen, ist meist, um stärkeren Krümmungsanomalien der Hornhaut vorzubeugen, empfehlenswerth. Gelegentlich entwickelt sich, namentlich wenn man zu frühzeitig operirt hat, von der Keratitis eitrige Iritis und Chorioiditis (Panophthalmie), die mit einer Phthisis bulbi endigt.

Prognose richtet sich nach der Grösse und Lage des Geschwürs und danach, ob es im progressiven oder regressiven Stadium sich befindet. Die gewöhnlichsten **Ursachen** der eitrigen Keratitis sind inficirte Verletzungen der Hornhaut (ectogene Infection). Die Hauptquelle derselben ist in den pathogenen Mikroorganismen des Thränensackes bei Blennorrhoea sacci lacrim. (Pneumococcus, Staphylococcus albus und pyogenes) zu suchen. Ferner sehen wir die Keratitis als Folge einer Erkrankung der Bindehaut (z. B. Blennorrhoe) und bei Allgemeinleiden wie Typhus, Variola und Scrophulose auftreten (vielfach endogene Infection).

Bei der **Behandlung** ist in erster Linie auf ein Thränensackleiden zu fahnden. Zutreffenden Falles excidire man denselben oder spalte von aussen mit nachfolgender Jodoformtamponade; das Sondiren ist besser bis zum Nachlass der entzündlichen Symtome zu verschieben. Local Atropin- (1 proc.) und Chlorwasserinstillation (rein) 4 mal tägl. und Schlussverband so lange, bis der Grund spiegelt. Ist nach dem Aussehen des Geschwürs von den Medicamenten nicht viel zu erwarten — und es ist so bei allen grösseren und tiefgehenden Geschwüren — oder schreitet dasselbe trotzdem fort, dann ist die galvanokaustische Sterilisirung des Geschwürs und Einpudern von Jodoform mit folgendem hydropathischen Sublimat-Druckverband das Beste. Saemisch spaltet mit einem Messer den Geschwürsgrund. Schnitt vom Gesunden ins Gesunde. Bei grösserem Hypopyon kann man die Hornhaut durchbrennen und durch das Loch dasselbe entfernen oder man brennt das Geschwür und macht dann eine Punction der vorderen Kammer mittelst Lanze. Bei stärkerer Secretion

Digitized by Google

ist der Verband mit Sublimatauswaschungen zu vertauschen. Das Conjunctivalleiden ist ev. nach früher entwickelten Grundsätzen zu behandeln. Stärkere Secretion bekämpft man durch Auswaschen des Conjunctivalsackes mit Argentumlösung 1 : 500, 1—2 × tägl. Bei heftigen Schmerzen Blutegel an die Schläfe, Chinin, Morphiuminjectionen. Durch Conjunctivalimplantationen wird oft ein Fortschreiten des Geschwürs verhindert und schnelle Heilung erzielt.

Im Stadium der Vernarbung sind die Reizmittel wie Sublimatvaselin, Praecipitatsalbe (1 proc.), Opiumtinctur rein oder aa. mit Wasser und bei gleichzeitiger Conj. Zink oder Argent. $^1/_4$ proc. am Platze. Die Hebung des Gesammtkräftezustandes ist stets im Auge zu behalten. Bei drohender Perforation des Geschwürs giebt Michel bei centraler Lage Atropin, bei peripherischer Eserin, um den Pupillenrand aus dem Bereich des Ulcus zu bringen. Die meisten Practiker geben immer Atropin.

Eine stattgehabte Perforation ändert an dem medicamentösen Verfahren nichts. Der Druckverband muss bes. lange Zeit dann getragen werden, wenn sich eine **Hornhautfistel** entwickelt hat. Gegen letztere Druckverband, Eserin und ev. Iridectomie.

Bei der in Folge von Erkrankungen des Trigeminus auftretenden **Keratitis neuroparalytica** zeigt sich nach Epithelabstossung eine graue und in schweren Fällen eine gelbliche Trübung (eitrige Kerat.) der Cornea, worauf es zum Zerfall und oft zu Irisprolaps kommt. Sie entsteht durch Einwirkung äusserer Schädlichkeiten bei Verminderung der normalen Befeuchtungsflüssigkeit. Für die Invasion und Verbreitung von Microorganismen wird dadurch noch ein besonders günstiger Boden geschaffen. Die Ansicht von dem Ausfall trophischer Nervenfasern hat man fallen lassen. Es handelt sich meist um Erkrankungen des Ganglion Gasseri oder um Veränderungen in der Schädelhöhle, (Blutungen, Neubildungen), die auch andere Nerven ergreifen. Behandlung: Atropin, Verband, ev. Vernähung der Lidspalte.

Hierher gehört auch die Keratitis, welche nach Lagophthalmus (Lähmung des Orbicularis, Morb. Basedowii, bei typhösen Krankheiten) auftritt. Verband oder Vernähung der Lidspalte. Prophylaktisch: Schutzbrille, Nachts Verband oder Bedeckung des Auges mit einem Borsalbeläppchen.

Digitized by Google

Keratomalacie ist eine Keratitis xerotica, kommt vor mit und ohne Conj. xerot. (cf. Xerose der Conjunctiva) und ist der Ausdruck einer schweren Allgemeinerkrankung. v. Gräfe hatte sie als Folge einer interstitiellen Encephalitis aufgefasst. Findet sich fast nur bei Kindern, die meist sterben. Selten Heilung, Hinterlassung eines Leucoms. In Gemeinschaft mit Hemeralopie und Conj. xerotica ist die Affection auch als **Ophthalmia brasiliana** beschrieben worden.

Folgezustände der eitrigen Keratitis.

a) An der Stelle des Geschwürs bleibt eine Trübung: **macula corneae,** bei grösserer Ausdehnung **Leucom** genannt, bestehend aus unregelmässig gelagerten Fibrillen, die von Epithel überzogen sind. Exulcerirt das L., so haben wir das Leucom. exulcerans, mit oder ohne Gefässbildung.

b) **Leucoma adhaerens** s. **vordere Synechie** (Iris ist mit der Hornhaut verwachsen). Eine Perforation der Cornea muss dagewesen sein. Die Sehstörung hängt von der Lage ab. Bisweilen entsteht von einer solchen vorderen Synechie noch nach Jahren durch Infection eitrige Irido-chorioiditis und in anderen Fällen in Folge von Circulationsstörungen Glaucom. Therapie: Tätowirung mit chinesischer Tusche und ev. Iridectomie (aus optischen Gründen und in Druck mindernder Absicht).

c) **Leucoma adhaerens ectaticum** s. Staphyloma corneae partiale; die eingeklemmte Iris und das Hornhautnarbengewebe geben dem intraocularen Drucke nach und buckeln sich vor. Hochgradigste Sehstörung in Folge der kegelförmigen Hornhautkrümmung. Die Drucksteigerung offenbart sich als Excavatio papillae nerv. optici. Dem Entstehen des Staphyloms ist durch Druckverband, Abtragung des Prolapses und ev. Iridectomie vorzubeugen. Bei Wachsthum und Tensionsvermehrung Iridectomie, um der weiteren Ausbildung Einhalt zu thun. Ist es ausgebildet und von grösserem Umfange, dann Abtragung desselben und später Tätowirung der Narbe.

d) **Staphyloma corneae totale.** Der ganze Pupillarrand legt sich in ein kleineres centrales Geschwür. Die Herstellung der vorderen Kammer ist unmöglich, der Humor aqueus sammelt sich in der hinteren Kammer an, die mehr weniger weit getrübte Hornhaut und die anliegende atrophische Iris werden vorgetrieben.

Digitized by Google

Eine andere Entstehung ist die, dass bei ausgedehnter Zerstörung der Cornea die Iris blossgelegt wird. Durch die Lücken des dieselbe bald überziehenden Gewebes sickert der Humor aqueus ab; geschieht dies lange Zeit, so bildet sich eine feste Narbe mit Abflachung (Applanatio corneae). Werden die Lücken des aufliegenden Gewebes bald verschlossen, so treibt der intraoc. Druck das höchst atrophische und mit der Narbe festverwachsene Irisgewebe vor.

Die Linse ist häufig bei der Perforation herausgeschlüpft, in andern Fällen ist sie klar, öfter aber getrübt und geschrumpft noch zu finden. Therapie: Ausschneidung eines ovalären Stückes mit Messer und Scheere, Entfernung der etwa vorhandenen Linse und Vernähung durch einige Catgutsuturen. Es bleibt ein guter Stumpf für ein künstliches Auge.

e) **Keratocele,** d. h. das Geschwür ist bis zur Descemetis gegangen, worauf diese sich vorwölbt. Druckverband. Eserin. Ist sie chronisch, dann Punktion oder Cauterisation der angrenzenden Cornea mit einem Höllensteinstift oder der Platinschlinge und Druckverband. Ev. Iridectomie oder Schaffung eines Irisprolapses in die Keratocele hinein oder Deckung mit einem Conjunctivallappen.

f) **Cataracta centralis anterior,** eine punktförmige weisse Trübung bes. bei Kindern, welche Keratitis in Folge von Blennorrhoea neonatorum durchgemacht haben. Entstehung wahrscheinlich in Folge des Contactes der Linse mit der Hornhaut.

g) **Glaskörperblutungen** in Folge der plötzlich geänderten Druckverhältnisse bei einer Perforation.

h) **Eitrige Irido-chorioiditis** = Panophthalmie, cf. Chorioiditis.

i) **Descemetitis.** Wird bei der Iritis besprochen.

Hornhauttrübungen.

Es sind dies graue oder grauweisse Herde in der Cornea, die entweder einen entzündlichen oder nicht entzündlichen Ursprung haben. Aus ihrer Form lässt sich oft die frühere Krankheit diagnosticiren: diffuse Trübung in der oberen Hälfte nach Trachom, in der ganzen Fläche nach interstitieller Keratitis, hufeisenförmige nach Kerat. fascicular. etc.. Angeborene Trübungen resultiren aus einer foetalen Keratitis. Bei oberflächlicher Lage, wie z. B.

Digitized by Google

nach Kerat. exulcer., ist das Spiegelbild des Keratoskops verwaschen, bei tieferer nicht.

Nach der Grösse unterscheiden wir Nebula, Macula und Leucom.

Nicht entzündlicher Natur ist der **Greisenbogen** (Gerontoxon), eine schmale graue Linie meist am oberen Hornhautrand, durch einen Saum klaren Gewebes von dem Limbus getrennt. Es handelt sich um eine fettige Degeneration der Hornhautkörperchen oder nach anderer Anschauung um einen Niederschlag hyaliner Concremente unter der Bowman'schen Membran und in den tieferen Parenchymschichten. Häufig dabei Herzverfettung. Die **bandförmige** Hornhauttrübung findet sich selten an sehenden, häufiger an Augen, die durch Glaucom oder Irido-chorioiditis erblindet sind. Es ist eine schmale hellgraue oder bräunliche Trübung, die in der Mitte der Cornea quer über das Auge herüberzieht. Das anatomische Substrat sind colloide Umwandlungen in den mittleren Hornhautschichten, Ansammlungen von kohlensaurem Kalk und phosphorsaurer Magnesia unter dem Epithel und unter der Bowman'schen Membran und neugebildete verkalkte Capillaren. Bisweilen ist die Abrasio, Abkratzung der oberflächlichen Hornhautschichten, von einigem Erfolg in Bezug auf das Sehvermögen. Die bei acutem Glaucom auftretende **hauchförmige** Trübung wird als Oedem betrachtet.

Je durchsichtiger und centraler die **Hornhautflecke** sind, desto grösser sind die auf Lichtzerstreuung und unregelmässigen Astigmatismus zurückzuführenden Sehstörungen. Letzterer und damit die Gestalt der Netzhautbilder wird aus der Untersuchung mit dem Keratoskop ersichtlich. Schielen, Nystagmus und Kurzsichtigkeit sind öfters die Folgen. Eine Besserung lässt sich meist durch stenopäische Spalten erzielen, die für die Ferne als Lorgnette (runde Oeffnung) und für die Arbeit als Brille (horizontale Spalte von 1—1½ mm Breite) getragen werden können. Medicamentös suchen wir durch Augenwässer (Zink, Cuprum sulf., Jodkali 0,25 oder Natr. bicarb. 0,25 : Aq. 15,0 etc.), durch Salben (Praecipitat- [1—10 pCt.] und Sublimatsalben 1—2 mal tägl.) im Verein mit Massage und mit Pulver (Calomel, Jodoform) zu helfen. Electrolytische Behandlung giebt bisw. einige Besserung. Viel hilft die Zeit. Gelegentlich ist die Taetowirung von Vortheil. Operirt wird im Allgemeinen zu viel. Man mache eine genaue [illegible]

Digitized by Google

prüfung, erweitere die Pupille durch Atropin, gebe einen stenopäischen Spalt von der Breite der späteren Pupille und corrigire etwaige Refractionsanomalien. Wird jetzt bedeutend besser gesehen, so ist die Iridectomie, am besten mit vorhergehender Taetowirung, in möglichst schmaler Form oder die Iridotomie (Einschneidung des Sphincter iridis) gerechtfertigt, wenn nicht, so lasse man den Patienten unberührt. Bei entgegengesetztem Verfahren kommen, wovon ich mich sehr oft überzeugt habe, die Operirten mit der Klage, dass sie weniger, vielleicht noch ebenso viel sehen, wie früher, dass sie jetzt aber von einer Blendung im höchsten Grade zu leiden und kosmetisch eine Entstellung davongetragen hätten. Blaue Brillen lindern bisweilen die Beschwerden. Die von Hippel kultivirte und nur bei dem Leucoma simplex anwendbare Keratoplastik (Einheilung eines Stückes Kaninchen- oder Meerschweinchencornea) liefert keine Resultate.

Verletzungen.

In Betracht kommen:

1. **Fremde Körper,** meist Eisen- und Stahlsplitter oder Insektenflügel etc. Nach Cocainisirung sind sie mittelst Nadel oder Hohlmeissel zu entfernen. Nachher Cocain; Verband. Geschieht dies nicht, so heilen sie ein oder werden durch Eiterung ausgestossen. Tiefer sitzende Fremdkörper können beim Versuch der Extraction in die vordere Kammer gerathen.

2. **Wunden.** Oberflächliche Epitheldefecte, die Drücken, Lichtscheu und Thränen verursachen und verschiedene Aetiologie haben, sind am häufigsten: Cocain, Druckverband. Kühle Umschläge sind zu verwerfen, weil dabei leicht Infectionen vorkommen. Andere Wunden erstrecken sich bis in die tieferen Schichten oder sie gehen durch die ganze Dicke hindurch bis zur Iris und Linse, in welch letzterem Fall häufig Cataracta traumatica entsteht. Brachte der die Wunde verursachende Körper Infectionskeime in das Auge, so kommt es zu eitriger Iritis und Chorioiditis. Ist er sichtbar, so suche man ihn durch einen in seiner Nähe angelegten Hornhautschnitt mittelst des Löffels oder des Electromagneten etc., ev. unter gleichzeitiger Anlegung einer Iridectomie zu entfernen. Bleibt das Auge reizlos und erscheint die Entfernung des Fremdkörpers sehr schwierig und für den Bestand des Auges

Digitized by Google

gefahrdrohend, so kann durch Ruhe die Einheilung einzuleiten versucht werden. Entzündungen, die mit Sublimat, Atropin, Jodoform und Druckverband bekämpft werden, ein Verfahren, das auch bei den nicht mit Entzündung verlaufenden Verletzungen in Anwendung kommt, gehen dann gelegentlich zurück. Ein etwaiger Irisprolaps ist abzutragen.

3. **Aetzungen** durch Chemikalien wie Säuren, Alkalien, namentlich Kalk, und durch heisse Metallstücke. Bei der letzteren Art der Verbrennung bes. durch Brennscheere stösst sich sehr bald das weisse Häutchen ab, die spiegelnde Cornealfläche ist ihres Epithels beraubt (kein Bleiwasser wegen der Gefahr der Bleiincrustation). Durch Instillation von Fluorescinkalium (2 proc.), das an epithelfreien Stellen in die Hornhaut eindringt, wird sie in dem ganzen Bezirk gelbgrünlich gefärbt. Im Allgemeinen gilt therapeutisch das bei der Conjunctiva Gesagte. Bei oberflächlichen Aetzungen kann restitutio ad integrum eintreten; bei tiefer gehenden, bes. Kalkverbrennungen, bleibt eine weissliche Trübung der Cornea zurück. Oft danach perforirende Hornhautgeschwüre, Symblepharon u. s. w.. Säuberung des Auges, Neutralisirung der schädlichen Substanz, Cocain- und Atropininstillationen, Druckverband, Sublimatwaschungen 1 : 5000,0 und Sublimatvaselin sind je nach der Lage der Dinge in Anwendung zu bringen.

Anomalien der Grösse und der Form.

1. **Mikrocornea** als Theilerscheinung des angeborenen mit weiteren Defecten in der Bildung behafteten Mikrophthalmus.

2. **Megalocornea** s. Keratoglobus s. Staphyloma pellucidum s. Hydrops camerae anterioris congenitus. Die Cornea ist dünn und vergrössert und bleibt klar. Die anderen Theile des Auges sind nicht verändert. Demgemäss ist eine Verschlechterung des Sehvermögens nicht zu befürchten.

3. **Buphthalmus** s. Hydrophthalmus congenitus ist ein angeborenes Glaucom. Alle Theile des reizlosen Bulbus sind vergrössert, die Cornea ist bisweilen klar, meist aber hauchförmig getrübt, die Papillen zur Zeit der ersten Untersuchung in der Regel schon atrophisch und excavirt. Die Eltern freuen sich über die grossen Augen der Kinder. Ohne Behandlung Erblindung

Digitized by Google

meist schon vor dem 20. Lebensjahr. Bald nach Stellung der Diagnose ist die Iridectomie (in Narkose) indicirt, bei der es freilich leichter als sonst zur Ruptur der Zonula, Glaskörperprolaps, Blutungen und cystoider Degeneration der Narben kommen kann. Eserin und Sclerotomie dürften nutzlos sein. Die Operation erhält natürlich nur den Status.

4. **Staphyloma** partiale et totale cf. p. 103. Die Hornhaut ist vorgebuchtet und getrübt und mit der Iris verwachsen.

5. **Keratektasie** ist eine Vorwölbung nach Entzündung ohne vorausgegangene Perforation, z. B. e panno trachomatoso. Folgen sind Myopie und Schwachsichtigkeit. Ev. Punktionen der vorderen Kammer, Iridectomie und Druckverband.

6. **Keratoconus.** Die Mitte der Cornea ist spitz vorgetrieben. Die Spitze ist dünn, leicht eindrückbar und bisweilen grau getrübt, eine Färbung, die sich erst nach der Vorwölbung einstellt. Die Affection tritt ohne bekannte Ursachen in der Regel an beiden Augen ungefähr zwischen dem 15. und 25. Lebensjahre auf. Die Trübung ist auf eine Ansammlung länglicher Kerne unter der Bowman'schen Membran und eine Umwandlung des Gewebes daselbst in ein von dicht gedrängten Kernen durchsetztes Flechtwerk zurückzuführen. Die Patienten scheinen hochgradige Myopen zu sein. Einen Stillstand erzielten wir durch die galvanokaustische Aetzung der Spitze, wodurch eine festere Narbe gebildet wird; hinterher vielleicht Iridectomie und Tätowirung. Stenopäische Apparate, hyperbolische Gläser, Roth'sche Siebbrillen, das sind mehrfach durchlöcherte Blechscheiben, und das Hydrodiaskop von Lohnstein sind zu versuchen.

Neubildungen.

Carcinome, Sarcome, Dermoide, Fibrome; tuberculöse Geschwülste werden von Michel als graugelbliche Stellen in den tiefen Hornhautschichten beschrieben.

Digitized by Google

Krankheiten der Sclera.

Anatomie. Die Sclera besteht aus meridional und äquatorial verlaufenden, sich rechtwinkelig kreuzenden Bindegewebsfibrillen, denen elastische Fasern beigemengt sind. Zwischen ihnen sind von flachen Zellen ausgekleidete Saftlücken. Pigmentzellen finden sich in den tieferen Lagen und bes. an der Grenze der Cornea und in der Gegend des Foramen opticum. Von der Insertionsstelle der Muskeln an nach hinten zu ist die äussere Fläche mit Endothelzellen bekleidet. Sie bildet die innere Wand der Tenon'schen Kapsel, die mittelst der Lymphräume um die Vasa vorticosa und um die die Sclera durchsetzenden Nerven mit dem Perichorioidealraum zusammenhängt, dessen äussere Wand die hier ebenfalls mit Endothel überzogene Sclera ist. Die spärlichen Gefässe stammen von dem grossen episcleralen Gefässnetz, das in dem auf der Sclera gelegenen lockeren Gewebe (Episclera) sich befindet (vordere und hintere Ciliararterien). Die im Alter eintretende Rigidität der Sclera verschuldet den Collapsus corneae bei Operationen.

1. Entzündungen.

Episcleritis und **Scleritis** zeigen sich meist einige Millimeter vom Hornhautrand in Form eines oder mehrerer circumscripter, ursprünglich hellroth, dann violett aussehender, mehr weniger geschwollener Herde. Sie tragen auf ihrer Kuppe keine Bläschen, wie wir sie bei der Conjunct. phlyctaenulosa sahen, und blassen in ca. 4 Wochen unter Annahme einer schmutziggraublauen Färbung ab. Durch viele sich folgende Eruptionen wird die Krankheit sehr lästig und langwierig. Prognose gut bei der **incomplicirten** Scleritis; dubia, oft schlecht, bei der Monate dauernden **complicirten,** bei der wir gleichzeitig eine Keratitis (sclerosirende, die niemals zum Zerfall führt und bei der die Trübungen bleiben), Iritis, Cyclitis und Chorioiditis auftreten sehen. Erstere meist einseitig mit verschieden starken Beschwerden, letztere häufig doppelseitig, mit heftigen Schmerzen in Stirn und Augen (herrührend von der Compression der Ciliarnerven), Licht-

Digitized by Google

scheu und Thränen verbunden. Frauen erkranken öfters als Männer, Kinder fast nie daran. Aetiologisch kommen Rheumatismus, Gicht, Syphilis, Tuberculose und Menstruationsanomalien in Betracht; bei vielen Fällen ist die Ursache nicht zu eruiren. Anatomisch findet sich Infiltration des Gewebes mit Rundzellen.

Die **Behandlung** hat sich gegen das Grundleiden zu richten; meist wirken Jodpraeparate und Schwitzkuren mit Natr. salicyl. und bei den leichteren Formen abführende Mineralwässer und Bäder in Teplitz, Nauheim, Kreuznach, Toelz günstig. Lokal sind zu empfehlen Cocain- und Atropininstillationen, warme Umschläge, hydropathische Sublimatverbände, electrische Augenbäder, und Massage mit gelber oder grauer Salbe (1 : 3) bei Nachlass der Entzündung; bei heftigen Schmerzen Morphiuminjectionen in die Schläfe, Jodanstrich daselbst und Blutegel. Einige haben Scarificationen und bei Geschwürsbildungen (tuberculösen) Auslöfflungen in Anwendung gebracht. Bei Mitbetheiligung der Cornea in Form der sclerosirenden Keratitis lässt sich im Beginn öfters durch Galvanokaustik ein Umschlag zum Bessern erzielen. Wer diese Krankheit als interstitiellen Herd diagnosticirt, wird demgemäss auch hier von dieser Behandlung gute Resultate haben.

2. Formveränderungen.

Vergrösserungen: a) **totale**, beim Buphthalmus, b) **partielle.** Häufig beim Staphyloma corneae, wo gewöhnlich der ganze vordere Scleralabschnitt vergrössert ist, dann in Folge von Scleritis, wo die verdünnte Sclera durch den normalen intraocularen Druck zu einem oder mehreren dunkelbläulichen Hügeln vorgewölbt wird, bes. oft bei intraocularen Tumoren und nach Chorioiditis, die zu Pupillarverschluss und zu Drucksteigerung führte. Meist dabei Amaurose in Folge von Sehnervenexcavation. **Ciliarkörperstaphylom** ist die Ausbuchtung in der Gegend des Ciliarkörpers, **Intercalarstaphylom** die der Gegend zwischen Cornea und Ciliarkörper. **Staphyloma posticum** s. Scarpae ist eine Ausbuchtung der Sclera am temporalen Papillenrand, die bei vielen Formen von Myopie gefunden wird.

Therapie. Bei Drucksteigerung und im Beginn der Staphylombildung Iridectomie. Bei weiterer Ausdehnung Abtragung der Kuppe und Sutur, ev. Enucleation.

Digitized by Google

Verkleinerung im Ganzen haben wir beim Microphthalmus congenitus und der Phthisis bulbi.

3. Verletzungen.

Sie liegen an der Corneoscleralgrenze oder in der Gegend des Ciliarkörpers (beide sehr gefährlich wegen sympathischer Entzündung) oder in der des Aequators und sind oberflächlich oder perforirend.

Bei letzterer Art sind einzelne Symptome, wie verminderte Tension, aufgehobene vordere Kammer, Vorfall von Uvea (Iris, Corp. ciliare, Chorioidea) und Glaskörper, Blutung in den Glaskörper und Netzhautablösung immer nachweisbar. Die Wunde kann glatt heilen oder es tritt acute eitrige Entzündung (Panophthalmie) oder eine schleichende ein mit narbiger Einziehung an der Verletzungsstelle; oft mit secundärer Netzhautablösung vergesellschaftet.

Ist Aussicht auf Erhaltung der Form und etwas Sehvermögen vorhanden, so trage man vorgefallene Gewebstheile unter a- und antiseptischen Cautelen ab, schliesse die Wunde durch tiefgreifende conjunctivale Catgutsuturen und lege einen Druckverband an. Einen im Auge befindlichen Fremdkörper suche man durch Löffel, Electromagneten (den Hirschberg'schen oder den Haab'schen) u. s. w. zu entfernen und verfahre dann ebenso. Gelingt dies nicht, so ist im Allgemeinen die Enucleation vorzunehmen, doch wird man damit einige Tage warten, weil der Fremdkörper auch reizlos einheilen kann. Zeigen sich bei ursprünglich gutem Verlauf später entzündliche Erscheinungen, so ist wegen der Gefahr der sympathischen Erkrankung baldigst zu enucleiren oder eine ausgiebige Resection des Nerv. opticus vorzunehmen. Bei Ausbruch von Panophthalmie wird exenterirt (cf. Operationen).

Stärkere Traumen, wie Stoss mit einem Kuhhorn, rufen oft an einer der Gewalteinwirkung gerade entgegengesetzten Stelle, aber fast immer zum Hornhautrand parallel verlaufende Rupturen der Sclera hervor, ohne dass immer die Conjunctiva laedirt wird. Die häufig dabei subconjunctival luxirte Linse wird durch einen Conjunctivalschnitt entfernt.

Digitized by Google

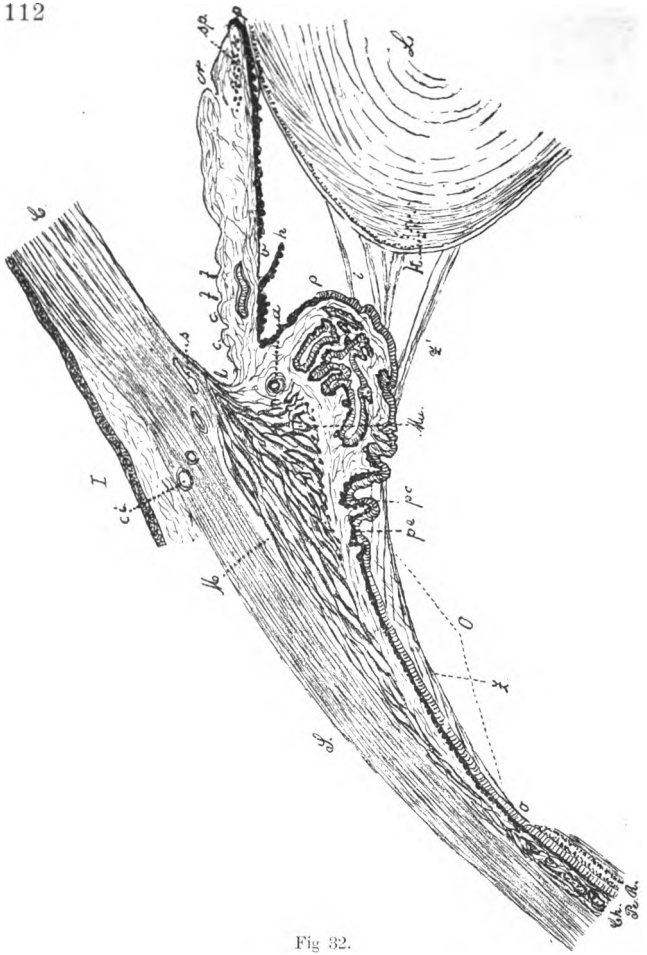

Fig. 32.

Meridionaler Schnitt durch den vorderen Theil des Auges. Cornea *C*, Sclera *S*, Schlemm'scher Kanal *s*, Limbus conjunct. *L*, Ligamentum pectinat. *l*, Krypten der Iris sowohl im kleinen Kreis *cr* als an der Peripherie *c* sichtbar. *f* Contractionsfurchen. *p* Pupillenrand. *h* abgelöste hintere, *v.* vordere Lage des Pigmentepithels. *sp* Querschnitt des Sphincter pupillae. Ciliarmuskel besteht aus longitudinalen *M*, circulären *Mu* nnd den radiaren Fasern *r*. *a* Querschnitt des Circulus arterios. iridis major. *P* Ciliarfortsätze, überzogen von den beiden Lagen der Pars ciliaris retinae, nämlich von *pe* pigmentirter Zellenschicht, der Fortsetzung des Pigmentepithels *Pe* und von *pc* der Fortsetzung der eigentlichen Retina *R*. Orbiculus ciliaris *O* reicht bis zur Ora serrata *o*, wo die Chorioidea *Ch* und die Retinae *R* beginnt. Auf dem Orbiculus die Fasern der Zonula *Z*. *z'* freier Theil derselben, die Hohlräume des Petit'schen Kanals *i* einschliessend *I*. Linse. *K* Querschnitt des Kernbogens (Fuchs).

Digitized by Google

Krankheiten der Iris.

Anatomie. Die Regenbogenhaut besteht aus folgenden Schichten:

1) Endothel der vorderen Irisfläche; 2) vordere Grenzschicht, auch reticulirte Sch. genannt (Bindegewebs- und Leucocythen-ähnliche Zellen enthaltend); 3) Gefässschicht. In derselben liegen sternförmige Pigmentzellen und der Musculus sphincter. Die Existenz eines Dilatator wird von Einigen bestritten. Wir nehmen auf Grund klinischer Thatsachen und anatomischer Befunde einen solchen an. 4) der hinteren Grenzschicht (elastische Membran); 5) Pigmentschicht (pars iridica retinae). Die Arterien der Iris, aus dem Circulus art. irid. major (lange hintere und vordere Ciliararterien) stammend, bilden in der Nähe des Pupillenrandes den Circul. art. irid. minor und durch ihr Hervortreten die Balken der Irisoberfläche, die zwischen sich die Krypten fassen, welch letztere, ohne Endothelauskleidung, eine freie Communication zwischen Irisgewebe und Kammerwasser ermöglichen. Das venöse Blut ergiesst sich durch die vorderen Ciliar- und die Vortexvenen nach aussen.

Der Pupillarrand begrenzt die Pupille, der Ciliarrand ist die Verbindung mit dem Hornhautrand und dem Ciliarkörper. Das hintere Kammerwasser wird geliefert vom Ciliarkörper und der hinteren Irisfläche, fliesst am Pupillarrande vorbei in die vordere Kammer und von hier durch den Iriswinkel in den Schlemm-schen Kanal. Den Iriswinkel füllt das Ligam. pectinatum aus, dessen Lücken den Fontana'schen Raum darstellen. Die Nerven sind Aeste des Gangl. ciliare, das vom Trigeminus, Oculomotorius und Sympathicus versorgt wird, und heissen N. ciliar. breves, während die Ciliares long. aus dem N. naso-ciliar. entspringen.

Entzündungen.

Bei dem anatomischen Zusammenhang von Iris, Ciliarkörper und Aderhaut ist eine stricte Trennung der einzelnen Krankheiten nicht immer möglich; bei gleichzeitiger Erkrankung zweier oder aller Theile des Uvealtractus spricht man von Iridocyclitis und Iridochorioiditis.

Digitized by Google

Objective Symptome. Die verschiedenen Formen der Iritis haben meist gemeinsam:

1. Die **pericorneale** Injection und in schweren Fällen eine Schwellung der Conjunctiva bulbi und des ganzen Oberlides.

2. **Veränderungen an der Pupille** in Bezug auf die Grösse (in der Regel eng), Beweglichkeit (träge oder gar nicht reagirend), die Farbe (meist etwas grau durch eine mehr weniger dicke Exsudatschicht) und die Form, die umgestaltet wird durch das eigentlichste Merkmal der Iritis, die **hinteren Synechien,** die mit seitlicher Beleuchtung, und oft erst nach Atropininstillation, sichtbar werden. Die Pupille nimmt alsdann eine zackige Form an. Die Verbindungsfäden zwischen Linse und Pupillenrand, hervorgegangen aus Exsudatmassen der Iris, sind die Synechien; die arkadenförmig sich erweiternden Theile die nicht verwachsenen Stellen. Nicht zu verwechseln sind diese mit den sog. **vord. Synechien,** die Verwachsungen der Iris mit der Hornhaut darstellen und nach Perforation der Cornea eintreten.

3. **Oberflächenveränderungen.** Alterirt ist die Structurzeichnung und die Färbung, und zwar durch die Hyperaemie, durch Exsudation in und auf das Gewebe, durch Gummiknoten u. s. w. Anatomisch haben wir Verdickung des Endothelhäutchens, Kerninfiltrationen in dem Stroma, und später Neubildung von Bindegewebe, hyaline Mäntel um die Gefässe und Endarteriitis obliterans (bes. bei Lues).

4. Zarte hauchförmige **Trübungen der Cornea** und des Kammerwassers, und, bei Mitbetheiligung des Ciliarkörpers und der Aderhaut, Trübungen verschiedener Art im Glaskörper, durch die insgesammt der Grad der Sehschärfe beeinflusst wird. Iritis in Verbindung mit feinen Niederschlägen auf der Descemetis (zellige Elemente) wird in der Regel als **Iritis serosa,** (in Wahrheit wie die folgenden Arten eine Iridochorioiditis), solche mit Ansammlung fibrinöser Exsudate als **Irit. plastica** und in Verbindung mit Eiter in der vorderen Kammer als **Hypopyoniritis** bezeichnet.

Subjective Symptome sind Thränen und Lichtscheu, und oft ungeheuer starke Schmerzen in der Stirn und der Schläfe, bes. in der Nacht und bei Accommodation mit dem gesunden Auge. Das Allgemeinbefinden ist gelegentlich durch Fieber gestört.

Digitized by Google

Aetiologie. Iritis, am häufigsten in den mittleren Lebensjahren, sehr selten bei Kindern, entsteht nach Erkältungen (Iritis rheumatica), in Folge von Gicht, Gonorrhoe (oft gleichzeitig mit Gelenkleiden), Diabetes, Infectionskrankheiten, am häufigsten aber in Folge von Syphilis; dann bei Affectionen der Cornea, bei Aderhautleiden, acuten und chronischen, bei Netzhautablösungen, bes. solchen, welche durch intraoculare Tumoren bedingt sind: secundäre Iritis. Nach der Aetiologie unterscheidet man verschiedene Formen:

1. **Idiopathische Iritis** zeigt die unter 1—4 angegebenen Symptome in mehr weniger hohem Grade und verläuft meist mit vollständiger Heilung in ca. 4—6 Wochen. Einige Autoren sprechen von Iritis simplex und plastica (Ueberwiegen der Exsudationen) und je nach der Dauer von acuta und chronica. Die Behandlung hat neben Schonung des Organs den Körperzustand zu berücksichtigen. Local Atropin 1% womöglich soviel, bis alle Synechien zerrissen sind, also vielleicht 6 mal täglich, und später soviel, wie zur Weithaltung der Pupille nöthig ist. (Empfehlenswerth ist es, Atropin 0,1 + Cocain 0,2 + Aq. dest. 10,0 4—6mal täglich zu verordnen). Synechien, die älter als eine Woche sind, werden meist nur noch gedehnt, nicht zerrissen. Heftige Schmerzanfälle im Verlauf erfordern die Anwendung von feuchter Wärme, Blutegeln, Morphiuminjectionen, Chinin, 1 Gr. p. dosi. Natr. salicyl. 2,0 (am besten zur Schwitzkur) und Antipyrin 1,0.

Recidive sind häufig und besonders bei Männern. Monate und Jahre lang erkrankt bei einzelnen Menschen bald dies, bald das andere Auge **(recidivirende Iritis)**, und so kommt es, dass in der Regel trotz Behandlung hintere Synechien sich vorfinden. Die Annahme, dass in den hinteren Synechien die Ursache für die Recidive gegeben sei, hat einer kritischen Untersuchung nicht Stand zu halten vermocht. Betont muss werden, dass Lues gewöhnlich nicht die Ursache ist.

Die **Folgen** zahlreicher Recidive sind Atrophie der Iris (die zarte Oberflächenzeichnung schwindet), Pupillarmembranbildung s. **Occlusio** pupillae (das Exsudat in der Pupille ist in eine bindegewebige Masse umgewandelt worden), häufig Glaskörper- und Linsentrübungen in Folge mangelhafter Ernährung und ferner ausgedehnte hintere Synechien. Werden dieselben

Digitized by Google

ringförmig (Seclusio pupillae, die auch bei einer einzigen acuten Entzündung auftreten, dann aber mit Atropin erfolgreich bekämpft werden kann), so verhindern sie den Abfluss des Kammerwassers aus der hinteren in die vordere Kammer. Dadurch dehnt sich die erstere aus, was wiederum eine buckelförmige Vortreibung der Irisperipherie mit Verschluss der Fontana'schen Räume zur Folge hat. Bei längerem Bestand stellt sich unter Einschränkung des Gesichtsfeldes von der medialen Seite her Drucksteigerung ein mit consecutiver Hornhauttrübung und Excavation der Papille. Das Sehvermögen ist erloschen und man diagnosticirt: Amaurose durch **Secundärglaucom,** oder, wenn man die bei so schwerer Iritis fast immer auftretende Erkrankung der Chorioidea mit ausdrücken will: **Amaurose durch Iridochorioiditis.** Cataract und Sceralstaphylome sind öfters dabei zu finden. Zur Herstellung einer normalen Circulation zwischen der hinteren und vorderen Kammer bei beginnender Tensionszunahme und ferner aus prophylactischen Gründen bei fast totaler hinterer Synechie wird die Iridectomie gemacht, die, wenn irgend möglich, bis zum Nachlass oder Ablauf der Entzündung hinauszuschieben ist. Schnitt nach oben mit Lanze oder schmalem Gräfe'schen Messer. Die Pincette fasst das Irisgewebe dicht vor der Synechie; der Versuch, letztere mit zu entfernen, kann leicht zu einer Verletzung der Linsenkapsel führen.

Die Ursache der ringförmigen Synechie mit buckelförmiger peripherischer Vortreibung ist nicht so oft recidivirende Iritis wie Chorioiditis mit secundärer Iritis. Gesichtsfelddefecte, Mangel der Uebereinstimmung zwischen Sehschärfe und ophthalmoskopischem Befund, event. Cataractbildung, Weichheit und Verkleinerung des Bulbus, bestätigen die Annahme. Bei der Section finden wir oft eine durch Glaskörperschrumpfung entstandene Ablatio retinae und Opacitates corp. vitrei. Exsudatmassen, die in der hinteren Kammer als Producte von Iridocyclitis und Chorioiditis gelegen, bindegewebig werden, führen zu der das Irisgewebe auf das höchste verdünnenden **Flächenverklebung.** Das Gewebe wird dadurch so morsch und zerreisslich, dass sich bei der Iridectomie entweder gar nichts oder nur einzelne Fetzen des Irisstromas entfernen lassen. Das Pigmentblatt bleibt haften, das Sehvermögen wird also nicht gebessert, wohl aber stellt sich die erstrebte Communication her.

Digitized by Google

Die totale Flächenverwachsung, welche eine Vorbuckelung nicht ermöglicht, kann Jahre lang bestehen, ohne dass es zu neuen intraocularen Complicationen kommt. Aeltere Veränderungen liegen ja von der früheren Entzündung her vor. Die Augenlymphe (Kammerwasser) durchquert alsdann die Iris und nimmt die hinteren Abflusswege (Centralkanal) mehr in Anspruch. Finden sich ähnliche bindegewebige Massen wie hier in der hinteren Kammer zwischen Ciliarkörper und Linse und an der hinteren Fläche derselben, so spricht man von **cyclitischer Schwarte.** Durch Iridochorioiditis phthisische, sich immer von neuem entzündende und schmerzende Bulbi, in denen sich übrigens oft melanotische Sarcome entwickeln, verfallen, wo letzteres sicher auszuschliessen ist, der Resection, sonst der Enucleation.

2. **Iritis syphilitica** umfasst ca. 50—60 pCt. aller Iritiden. In der Mehrzahl hat diese Iritis nichts Charakteristisches und erst durch die Anamnese, durch den Befund von Condylomen und einer Roseola wird sie als specifisch angesprochen. Nicht jede Iritis übrigens bei einem syphilitischen Individuum ist eine Iritis specifica. Heilung erfolgt oft allein bei Atropingebrauch. Die Minderheit, und sie ist sofort als syphilitisch zu erkennen, zeigt sich entweder in der Form von kleinen gelbröthlichen, sich später resorbirenden, stecknadelkopfgrossen, meist am Pupillarrand sitzenden Knoten **(Iritis papulosa)** oder als J. mit partiellen Schwellungen des Irisgewebes oder als isolirte grössere Gummigeschwulst. Alle drei Arten sind gewöhnlich mit Chorioidalerkrankungen complicirt. Auch in dem Corpus ciliare und der Chorioidea kommen Gummibildungen vor. Eine syphil. Iritis auf hereditärer Basis wird im Kindesalter beobachtet. Atropin und energische Schmierkur bilden die Therapie.

3. **Iritis tuberculosa** zeigt sich in der Form der disseminirten Tuberculose, bei der unter entzündlichen Erscheinungen kleine graue Knötchen aufspriessen, und des solitären Tuberkels, einer gelb-röthlichen, im Gegensatz zur Gummosität gefässlosen Geschwulst. Die Krankheit ist als eine häufige zu bezeichnen, wenn man jedes nicht syphil. Knötchen in der Iris, wie einige Autoren es thun, für einen Tuberkel ausspricht. Das Haltlose dieser Anschauung hat uns (abgesehen vom klinischen

Digitized by Google

Verlauf) die Reactionslosigkeit bei Anwendung des Tuberkulins bewiesen. Die durch den Nachweis des Tuberkelbacillus charakterisirten Fälle sind selten. Sicher gestellt ist die Diagnose erst durch Impfung (gewöhnlich finden wir die Knötchen beim Kaninchen nach 3—6 Wochen) oder den Bacillennachweis. Jene nicht Tuberkelbacillen enthaltenden Knötchen, Pseudotuberkulose, (abgeschwächte T. ?) — wahrscheinlich eine Lymphombildung — werden gewöhnlich resorbirt, während bei den anderen unter Keimaussaat die Geschwulstmasse wächst und die Corneoscleralgrenze perforirt oder sich auf die inneren Theile des Auges fortsetzt, so dass es zur Phthisis bulbi kommt. Zur ersteren Gruppe gehört auch die auf eingedrungene Haare der Bärenraupe zurückzuführende Iritis mit Knötchenbildung. Das Allgemeinbefinden ist in der Regel nur mässig alterirt, trotzdem meist innere Organe schon ergriffen sind. Da der Versuch der Excision des Knotens gewöhnlich misslingen wird, ist, wenn nicht bald eine Rückbildung eintritt, die Enucleation indicirt. Tuberkulin hat sich als erfolglos erwiesen.

4. **Iritis gonorrhoica**, meist bei älteren Gonorrhoeen und sehr zu Recidiven geneigt, verbindet sich in der Regel mit Glaskörpertrübungen, bisweilen mit Hypopyon und sehr hartnäckigen Gelenkentzündungen. Aussehen wie bei 1. Therapie: Atropin, grosse Dosen Jodkali, Schwitz- und Schmierkuren.

5. **Iritis bei acuten Infectionskrankheiten**, z. B. Recurrens, Variola, Typhus u. s. w. Sie ist oft mit Cyclitis und Chorioiditis vergesellschaftet.

6 **Iritis diabetica** zeigt oft Hypopyon und Hyphaema.

7. **Iritis traumatica**, z. B. nach perforirenden Verletzungen, nach Staaroperationen durch Quellung von Linsenmassen u. s. w.

8. Iritis, richtiger **Iridochorioiditis** nach Meningitis cerebrospinalis epidemica. Wir finden pericorneale Injection, eine graugelbliche Trübung im Glaskörper und dann erst eine zu Flächenverwachsung führende Iritis (cf. Chorioiditis).

Iritiden, welche von vornherein als **chronische** Erkrankungen auftreten, sind:

a) Die **Iritis serosa** s. Hydromeningitis, s. Descemetitis, eine Erkrankung des ganzen Uvealtractus. Man findet an der

Digitized by Google

unteren Hälfte des Descemet'schen Membran eine mehr weniger grosse Anzahl von punktförmigen hellgrauen, z. Theil dunkel pigmentirten Flecken — Praecipitate aus dem Kammerwasser, bestehend aus Detritus und im Zerfall begriffenen Zellen — und eine Veränderung des Endothels der Descemetis daselbst. Dazu kommen Glaskörpertrübungen, chorioiditische Herde und oft Neuritis. Mikroscopisch war in einem zur Section gekommenen Fall eine starke zellige Infiltration in der Iris, im Ciliarkörper (aus beiden stammen die Praecipitate), in der Aderhaut und in dem Subvaginalraum des Opticus vorhanden. Auf diesem Wege soll die Krankheit auf das zweite Auge übergehen. Complicationen sind Pupillarverschluss, Glaucom, starke Hornhauttrübungen, Cataract und später sichtbare Aderhautveränderungen. Die Patienten sehen bei geringer pericornealer Injection und bei mässigen Beschwerden einen Nebel vor den Augen, der bei Zunahme die Sehschärfe verschieden stark herabsetzt. Der Verlauf erstreckt sich auf Monate. Am häufigsten werden anaemische Frauen in den mittleren Jahren mit Störungen in der Genitalsphäre befallen. Selten ist Syphilis die Ursache. Die Behandlung erfordert Atropin und warme feuchte Umschläge und innerlich bei kräftiger Nahrung am besten Natrium salicylicum zur Schwitzkur. Gelegentlich leisten die Merkurialien und das Jodkali gute Dienste. Durch wiederholte Punktionen der vorderen Kammer hat man die Praecipitate zu entfernen versucht.

b) **Iritis sympathica, Ophthalmia migratoria.** Wir verstehen unter sympath. Augenleiden solche, bei denen die Erkrankung des einen Auges im Gebiete des Uvealtractus die Ursache für eine solche des zweiten Auges abgiebt. Am häufigsten kommen sie vor bei Iridocyclitis und Iridochorioiditis nach Verletzungen in der Gegend des Ciliarkörpers und der Corneoscleralgrenze und bei Anwesenheit von solchen Fremdkörpern im Augeninnern, die Entzündungen hervorgerufen haben. Einige Wochen nach dem Unfall erkrankt das andere Auge (sympathische Entzündung) und zwar gewöhnlich in der Form der Iridocyclitis plastica. Es können aber auch alle anderen Arten von Iritis (simplex, serosa) und Iridochorioiditis, häufig gleichzeitig mit Neuritis nerv. optici, als symp. Entzündung auftreten. Bestimmte charakteristische Kennzeichen giebt es nicht, die Anamnese muss

Digitized by Google

der Diagnose zu Hilfe kommen, doch überwiegen die plastischen Formen. Bisw. kommt es auch nur zu einer Papillo-retinitis. Dem Ausbruch der Entzündung gehen in der Regel Accommodationsbeschwerden und grössere Lichtempfindlichkeit **(sympathische Reizung)** voraus, die aber auch jahrelang für sich bestehen können, ohne dass es zur **sympathischen Entzündung** kommt. Bei dieser findet man nun meist neben Ciliarinjection die anderen Symptome der Iritis (Schwellung, Verfärbung, enge Pupille, hint. Synechien), Praecipitate, Glaskörpertrübungen und leichte Grade von Neuritis. Die Krankheitserscheinungen können sich unter der Behandlung mildern, in Ausnahmefällen auch dauernd schwinden, meist aber kommen Exacerbationen, die durch Schwartenbildung in der Pupille, totale Synechie und Drucksteigerung, Cataract und schliesslich durch Phthisis bulbi (Folge der Iridocyclitis) das Sehvermögen zerstören.

Bei Ausbruch der Erkrankung ist das primär erkrankte **(sympathisirende)** Auge meist schon erblindet; doch giebt es Fälle, wo noch ein Rest von Sehvermögen vorhanden ist und bleibt, während das sympathisch erkrankte zu Grunde geht.

Die sympath. Ophthalmie tritt meistens 4—8 Wochen nach der Verletzung auf und ist so lange zu fürchten, wie die Entzündung besteht. Ist das Auge reizlos, vielleicht gar phthisisch geworden, so besteht, auch wenn es bei Druck auf den Ciliarkörper empfindlich ist, keine Gefahr, doch ist sie sofort wieder gegeben, sobald von Frischem eine Entzündung sich zeigt, so dass also für den längsten Termin der sympathischen Erkrankung keine Grenzen gesetzt sind.

Die sympathischen Neurosen werden auf dem Wege der Ciliarnerven übertragen, und wird dies dadurch bewiesen, dass sie mit der Enucleation sofort schwinden. Das Wesen der Krankheit ist noch nicht eruirt. Bei den sympathischen Entzündungen nehmen Einige die Ueberwanderung (Ophthalmia migratoria) von Mikroorganismen (Staphylococcen? welche bei der Verletzung in den Bulbus hineinkamen) durch die Lymphscheiden der Sehnerven via Chiasma nach dem anderen Auge auf Grund ihrer von anderen aber nicht bestätigten Experimente an. Nach Schmidt-Rimpler giebt die Reizung der Ciliarnerven in dem verletzten Auge durch eine reflectorisch eingeleitete Störung in der Blutcirculation und

Digitized by Google

Ernährung die Disposition zur symp. Entzündung des anderen Auges ab. Je intensiver die Veränderungen sind, um so mehr ist der Boden für die Einwirkung von entzündungserregenden Schädlichkeiten (bacterieller oder chemischer Art) vorbereitet.

Die **Diagnose** ist leicht, wenn die Verletzung in der oben angedeuteten Zeit stattgefunden, schwer dagegen, wenn Jahre darüber verflossen sind. Man muss eben bedenken, dass z. B. bei Phthisis des einen Auges in Folge von Verletzung vor Jahren und neuerdings aufgetretener Entzündung nicht alle jetzt kommenden Leiden des anderen Auges sympathische sind. Entgegengesetzten Falls gelangt man, abgesehen von guten Heilresultaten, zu der sicher falschen Diagnose einer sympathischen Conjunctivitis, Keratitis u. s. w. Die Prognose ist trotz einiger Berichte über Heilungen eine ungünstige.

Therapie. Mit der anfänglich sehr gerühmten Enucleation bei schon ausgebrochener sympathischer Entzündung ist man nicht im Stande, die sympathische Affektion wirksam zu bekämpfen; doch wird sich ihre Vornahme oder die Resection bei erblindeten Augen von dem Gesichtspunkt empfehlen, dass man damit dem Eindringen frischer Mengen von Mikroorganismen in das erkrankte Auge Einhalt thun kann. Ist noch Sehvermögen auf dem verletzten Auge vorhanden, so ist die Operation zu unterlassen, weil dasselbe späterhin noch brauchbar werden kann. Die Enucleation hat demnach vor allem eine prophylactische Aufgabe zu erfüllen. Sie ist indicirt bei Iridocyclitis durch Verletzung, wo das Sehvermögen erloschen und auch da, wo nur ein kleiner Rest sich noch findet, Aussicht aber auf ein brauchbares Sehvermögen bei der Lage der Dinge nicht zu erwarten ist, und die entzündlichen Erscheinungen sich von Tag zu Tag mehren. Der Erfahrene wird etwas länger beobachten können, wie der weniger Erfahrene, der die Operation höchstens 5—10 Tage hinausschieben darf. Kommt trotzdem dann doch die sympathische Entzündung, so hatten, der einen Theorie folgend, die Organismen den Bulbus schon verlassen und befanden sich auf der Wanderung. An Stelle der von den meisten bevorzugten Enucleation, die immer eine Verstümmelung ist, wird besser die Resection des Nerv. opticus in cr. 10 mm Länge gesetzt, die, theoretisch vollauf berechtigt, uns in jahrelanger Beobachtung auch practisch

Digitized by Google

ausgezeichnete Resultate gegeben hat. Contraindicirt ist sie bei intraocularen Tumoren und eventuell bei Augen, die Fremdkörper im Innern tragen. Da die Enucleationen in einem gewissen Procentsatz zu Meningitis und zum Tode geführt haben, namentlich wenn es sich um Augen mit eitriger Chorioiditis handelte, bei deren Ausschälung sich leicht Eitermassen in das verwundete Orbitalgewebe ergiessen können, hat Gräfe die Enucleation mit der angeblich gefahrlosen Exenteratio bulbi (Abschneidung der Cornea, Auslöffelung des Inhalts, Zurücklassung der Sclera und Conjunctiva, Vernähung des Scleralbeutels) vertauscht. Ob sie minder gefährlich, steht noch nicht fest, dennoch aber kann die Operation wegen der leichteren Technik bes. bei eitrigen Processen sehr empfohlen werden. Der schliesslich für das künstliche Auge (am besten von Glas, Preis circa M. 20 für ein gutes Exemplar) bleibende Stumpf ist kaum grösser als bei der Enucleation.

Ist die Krankheit ausgebrochen, so sind, unter Abhaltung äusserer Schädlichkeiten, Atropin und feuchtwarme Umschläge in Gebrauch zu ziehen. Mässig temperirtes Licht dürfte besser sein, als die vielfach sehr beliebten Dunkelkuren. Von energischen Schmierkuren wird gelegentlich günstiges gesehen. Die Darierschen subconjunctivalen Sublimatinjectionen (2 Tropfen von Solutio 1:1000) nützen vom antiphlogistischen Standpunkt aus hier ebensowenig wie bei Keratitis, Scleritis u. s. w. Operative Eingriffe (Iridectomie) sind wegen der meist bald folgenden Exsudation resultatlos, so lange noch die geringsten Spuren von Entzündung nachweisbar sind. Und auch nachher wird wegen der cyclitischen Schwarten in der Mehrzahl der Fälle nichts wesentliches erreicht.

Angeborene Anomalien der Iris.

1. **Membrana pupillaris perseverans.** Es sind braune oder graue Fäden, welche als Rest der foetalen Pupillarmembran entweder die Pupille überziehen oder auf der Linsenkapsel endigen und in jedem Falle vom kleinen Gefässkranze ihren Ursprung nehmen.

2. **Coloboma iridis** hängt mit der foetalen Augenspalte zusammen und findet sich ein- oder beiderseitig meist nach unten

Digitized by Google

oder innen unten. Die Pupille ist gewöhnlich birnförmig. Häufig Complicationen mit Aderhautcolobom und Microphthalmus und in letzterem Fall grössere Sehstörungen.

3. **Polykorie** = mehrfache Pupillenbildung, nicht mit der traumatischen Iridodialysis zu verwechseln. Korektopie ist die excentrische Lagerung der Pupille.

4. **Irideremie** s. Aniridie ist Irismangel. Gelegentlich ist ein schmaler peripherischer Saum vorhanden. Meist Verminderung der Sehschärfe und starke Blendung.

5. **Naevi** sind mehr weniger grosse Pigmentflecke in der Iris. Albinismus stellt einen Pigmentmangel dar.

Neubildungen in der Iris.

Gummigeschwülste, Tuberkel, Teleangiectasien, Melanome und Melanosarcome.

Iriscysten sind mit Serum oder gallertiger Masse erfüllte Absackungen des Iris stromas oder es sind wie eine Neubildung auf die Oberfläche aufgepflanzte Gebilde. Die Innenfläche ist mit Epithel ausgekleidet. Sie entstehen meist auf traumatischem Wege (Buhl-Rothmund'sche Theorie) derart, dass Epithel ins Auge, z. B. durch eine Cilie, verpflanzt wird, bei dessen Wachsthum sich ein mit Flüssigkeit erfüllter Raum bildet. Die nicht traumatischen sollen durch Verschluss einer Iriskrypte zu Stande kommen. Wegen der oft eintretenden Keratitis und Iritis ist die Entfernung indicirt. Zu diesem Zweck Schnitt durch die Hornhaut und Excision des die Cyste tragenden Irisstückes.

Sehr selten finden sich in der vorderen Kammer Cysticerken, Cilien und Raupenhaare und um letztere herum die sog. Epidermoidome.

Verletzungen.

1. **Iridodialysis** ist die Ablösung der Iris vom Ciliarkörper partiell oder total (Irideremia traumatica). 2. **Sphincterrisse.** 3. Die sog. **Iriseinsenkung,** i. e. ein Umschlagen der Iris nach dem Ciliarkörper hin, wobei die Linse natürlich luxirt sein muss. 4. **Partielle Umstülpungen;** sie zeigen sich unter dem Bilde einer Iridectomie. 5. **Traumatische Sphincterlähmung.** Oft gleichzeitig mit Accommodationslähmung und Hyphaema. Prognosis dubia.

Digitized by Google

Motilitätsstörungen der Iris

offenbaren sich in dem Verhalten der Pupillen. Diese verengern sich auf Licht (bei Beleuchtung nur eines Auges wird die Pupillarreaction des andern als consensuelle Pupillarreaction bezeichnet), bei der Accommodation, der Convergenz und bei Herabsetzung der Reflexaction z. B. im tiefen Schlaf. Beide Pupillen, normaler Weise gleich weit, (Anisokorie = Ungleichheit der Pupillen) sind bei Neugeborenen sehr eng, werden im Kindesalter weiter und im Mannes- und Greisenalter wieder enger. Stehen die Pupillen unbeweglich, so spricht man von Pupillenstarre. Die Verengerung fehlt entweder auf Lichteinfall **(reflectorische Pupillenstarre)**, während die Reaction auf Convergenz und Accommodation noch eintreten kann (Robertson'sches Pupillarphaenomen, besonders bei Tabes und Paralyse) oder sie ist vorhanden bei Lichteinfall, bleibt aber aus bei Accommodation und Convergenz **(accommodative Pupillenstarre)**. Die reflectorische und accommodative Starre geben zusammen die **absolute Pupillenstarre.** In neuerer Zeit fängt eine andere Sprechweise für das Verhalten der Pupillen an, Raum zu gewinnen. Man sagt, das Auge ist **„reflexempfindlich"**, wenn durch Lichteinfall in dasselbe eine Pupillarreaction, sei es auf dem gleichen Auge (directe Pupillenreaction), sei es auf dem andern Auge (consensuelle Pupillenreaction) oder beiderseits ausgelöst wird. **„Reflextaub"** ist es, wenn bei Lichteinfall die Pupillenreaction nicht eintritt, obwohl sonst die Beweglichkeit der Pupillen oder wenigstens einer erhalten ist.

Die Contraction der Pupille erfolgt durch den Sphincter pup., innervirt vom Oculomotorius vom Gangl. ciliare aus, die Erweiterung durch den Dilatator, innervirt von dem Sympathicus. Die Prüfung des Lichtreflexes erfolgt am besten im dunkelen Zimmer mittelst künstlicher Beleuchtung unter abwechselnder Belichtung und Beschattung des Auges.

Die hauptsächlichsten Functionsstörungen sind:

1. Die **Mydriasis** = Erweiterung, die entweder auf eine Reizung des Sympathicus **(spastische M.)** z. B. bei Anaemie,

Digitized by Google

Migräne, Eklampsie, als Vorläufer von Geisteskrankheiten, bei Wurmleiden, Spinalirritation etc. oder auf eine Lähmung des Sphincter **(paralytische M.)** z. B. bei Oculomotoriuslähmung, nach Contusionen, bei Glaucom, vielen Infectionskrankheiten etc. zurückzuführen ist. Am häufigsten sehen wir sie gleichzeitig mit Lähmung der Accommodation als Folge der Instillation von Atropin, das die verengernden Fasern lähmt, und, wie die Einträufelung nach Oculomotoriuslähmung ergiebt (wo die Pupille durch Atropin noch weiter wird), auch die erweiternden Fasern reizt. Cocain bringt durch Reizung eben dieser Fasern, resp. durch seine gefässverengernde Eigenschaft eine noch weitere Vergrösserung der Pupille zu Stande. Eserin hebt vorübergehend durch Reizung des Sphincters die Mydriasis auf. Die Mydriasis spast. zeigt Pupillenreaction, die Accommodation ist intact.

Bei der Behandlung der Mydriasis ist das Grundleiden ins Auge zu fassen. Local Miotica, Convexgläser, Electricität.

2. **Miosis = Verengerung.** Entweder durch Reizung der pupillenverengernden Fasern **(spastische M.)**, z. B. bei entzündlichen Hirnkrankheiten, Hornhautleiden, Iritis, hochgradigen Accommodationsanstrengungen, Instillation von Eserin und Pilocarpin, Intoxication durch Morphium und Nicotin, oder durch Lähmung der dilatirenden Fasern **(paralytische M.)**. Letztere Art der Miosis heisst auch, weil sie ungemein häufig mit degenerativen Erkrankungen des Rückenmarkes verbunden ist, **spinale Miosis**. Hierher gehört auch die typische Halssympathicuslähmung; Ptosis, Miosis, Verminderung des intraocularen Druckes und vasomotorische Störungen in der betroffenen Gesichtshälfte.

Eserin salicyl. 1 pCt. versetzt den Sphincter und den Accommodationsmuskel in tonische Contraction. Milder wirkt Pilocarpinum mur. 1—2 pCt.; Atropin hebt die Eserinwirkung auf.

2. **Iridodonesis,** Irisschlottern, ist eine bei der Bewegung des Auges auftretende zitternde Bewegung der Iris, die darauf hindeutet, dass die Iris den Halt seitens der Linse verloren hat. Dies am häufigsten bei Linsenluxation.

Hippus ist eine oscillatorische Verengerung und Erweiterung der Pupille; öfter bei Meningitis, multipler Sclerose, Darmreizen, aber auch bei ganz gesunden Individuen.

Digitized by Google

Operationen an der Iris.

1. **Iridectomie.** Ausschnitt eines Irisstückes vom Pupillarrand bis zur Ciliarinsertion, soll eine Schlüssellochform haben (cf. Operationen). Sie wird ausgeführt: a) zu **optischen** Zwecken z. B. bei Hornhauttrübungen, möglichst klein, b) in **antiphlogistischer** Absicht, z. B. bei chronischer Iritis, am besten erst bei Nachlass der entzündlichen Erscheinungen, und bei eitriger Keratitis (diese Indication ist von den meisten Autoren fallen gelassen), c) zur **Druckverminderung,** z. B. bei acutem Glaucom, totaler Synechie, Staphyloma partiale u. s. w., d) von einer grösseren Anzahl der Autoren als ein **Theil der Staroperation.**

2. **Iridotomie** ist ein Einschnitt in das Irisgewebe, meist des Sphincters. Kommt in Betracht zu optischen Zwecken, z. B. bei Schichtstar (sehr schwierig und Gefahr der Linsenverletzung), und bei der Durchschneidung von Nachstarschwarten (Cataracta secundaria accreta). Sie wird mittelst der Wecker'schen Scheere vollführt.

3. **Iridodesis.** Verziehung der Pupille dadurch, dass die prolabirte Irisperipherie in dem Hornhautschnitt mit einem Faden umwunden wird. Hiernach ebenso wie nach der Iridenkleisis öfters sympathische Ophthalmie. Diese Operationen und auch die Korelysis (Loslösung von hinteren Synechien mittelst eines stumpfen Häkchens nach Punktion der Kammer) sind nicht mehr im Gebrauch.

4. **Irisprolapsabtragung** cf. Operationen.

Krankheiten der Linse.

Anatomie. Die beim Neugeborenen kugelförmige Linse besteht 1. aus der Kapsel, einer Cuticularbildung, die, eine homogene Membran darstellend, aus dem dickeren vorderen und dem dünneren hinteren Kapselblatt sich zusammensetzt; 2. dem an der Innenfläche des vorderen Kapselblattes gelegenen kubischen Epithel, aus dem 3. die Linsenfasern, und zwar in der Gegend

Digitized by Google

des Aequators hervorgehen. Die Fasern bilden 6-seitige, durch Kittsubstanz zusammengehaltene prismatische Bänder mit glatten Rändern in den äusseren (sogen. cortikalen) Schichten und gezackten in den centralen (Kernschichten). Sie sind in concentrisch geschichteten Lamellen angeordnet und bilden durch

Fig. 33.

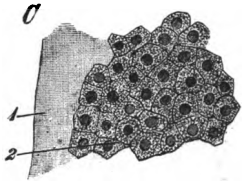

Fig. 34.

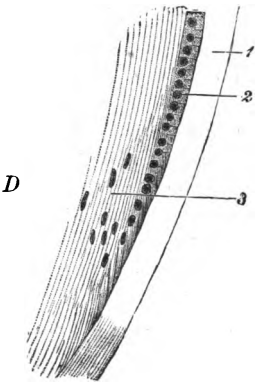

Linsenkapsel mit Epithel beim erwachsenen Menschen. *C* von der inneren Fläche, *D* von der Seite gesehen. Meridionalschnitt durch den Linsenaequator. *1* Kapsel, *2* Epithel, *3* Linsenfasern.

Apposition ihrer Enden am vorderen und hinteren Linsenpol eine einem Y entsprechende Figur, den Linsenstern, von dem je zwei benachbarte Schenkel einen Winkel von 120 Grad umschliessen. Der eine Schenkel des vorderen Linsensterns geht senkrecht nach oben, der eine des hinteren nach unten. Beim Erwachsenen ist er mehrstrahlig (Sectoren). Die Kerne der Fasern stellen in der Aequatorialzone den Becker'schen Kernbogen dar. Getragen wird die Linse von der Zonula Zinnii, die, von dem Epithel der pars ciliaris retinae stammend, in der Ora serrata beginnt, sich an die Ciliarfortsätze anlegt und in drei Blättern zur vorderen und hinteren Linsenfläche und zum Aequator zieht. Durch Ueberkreuzung der zur vorderen und hinteren Linsenkapsel ziehenden Fasern entsteht am Linsenaequator zwischen den Fasergruppen ein Lückensystem: der sogen. Canalis Petiti. Hinten ruht die gefässlose Linse in der Fossa patellaris des

Digitized by Google

Glaskörpers. Man unterscheidet den vorderen und den hinteren Pol, 4 mm Distanz (Radius der Vorderfläche 10, der Hinterfläche 6 mm), und den Aequator, dessen Durchmesser 9 mm, also 2 weniger als der der Cornea beträgt. (Deshalb brauchen tief perforirende Hornhautverletzungen nicht immer die Linse zu treffen). Das vom Ciliarkörper herstammende Ernährungsmaterial tritt in der Aequatorgegend ein, circulirt in Lymphspalten der hinteren und vorderen Corticalis und verlässt die Linse durch die vordere Kapsel. Die chemische Zusammensetzung ergiebt Wasser, Albumine, Globuline, Lecithin, Cholestearin, Fette und Salze. Schon in frühen Lebensjahren beginnen die centralen Theile der Linse sich von den peripherischen durch Aenderung der Consistenz und Farbe zu differenciren. Man sagt, es tritt eine Sclerose (im Wesentlichen Wasserabgabe) ein, die mit ungefähr 30 Jahren deutlich zu erkennen ist. Der Kern ist alsdann hart und bei voller Durchsichtigkeit leicht gelblich gefärbt, eine Färbung, die im Laufe der Jahre in's Gelbbräunliche übergeht und intensiver wird.

Im Greisenalter ist schliesslich die ganze Linse sclerotisch. Damit hängen zusammen Abnahme der Accommodation (Presbyopie; die Linse kann nicht mehr verschiedene Krümmungen annehmen), und bisweilen Verminderung der Refraction („die Kurzsichtigkeit wird geringer") und stärkere Reflexion des Lichtes von der Linse. Die Differenz zwischen dem Brechungsexponenten der Linse und dem des Humor aqueus und des Glaskörpers ist bisweilen so stark, dass die Linse bei Tageslicht und seitlicher Beleuchtung grau erscheint. Die ophthalmoskopische Durchleuchtung und die gute Sehschärfe ergeben in solchen Fällen, dass es sich um reflectirtes Licht gehandelt hat. Finden wir nun aber bei dieser Untersuchung undurchsichtige Partien in der Linse, welcher Form sie auch sein mögen, so handelt es sich um grauen Star (Cataract), der, je nach seiner Ausdehnung, eine mehr oder weniger grosse Abnahme der Sehschärfe, Polyopia monocularis, Blendungserscheinungen und bisweilen Kurzsichtigkeit verursacht. Die Trübungen schreiten weiter und weiter, so dass das Auge schliesslich im practischen Sinne erblindet. Die vielen Starformen werden am besten in progressive und stationäre (partielle) eingetheilt.

Digitized by Google

Progressive Stare.

Ist in ihnen ein Kern vorhanden, also etwa mit dem 30. Jahre, so haben wir eine Cataracta **dura**, fehlt derselbe, eine Cataracta **mollis.**

Die häufigste hierher gehörige Form ist der sogen. **graue Altersstar.** In Folge einer sehr schnellen Sclerose des Kerns oder nach anderer Ansicht in Folge einer chemisch alterirten

Fig. 35. Cataracta capsulo-lenticularis.

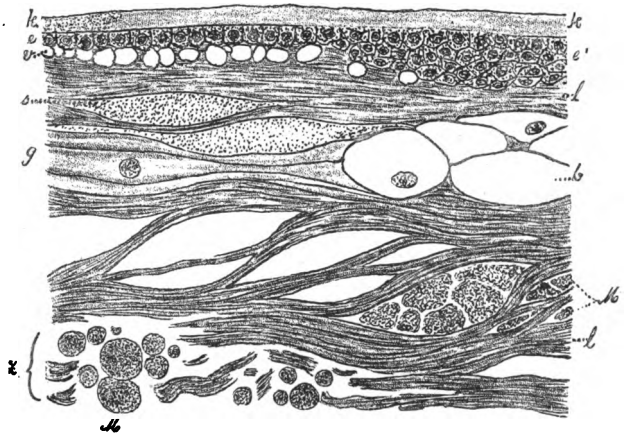

K vordere Linsenkapsel, *e* Epithel, bei *e'* durch Wucherung in mehrfachen Lagen vorhanden, *L* normale Linsenfasern, zwischen diesen und dem Epithel helle Vacuolen *v* (Tröpfchen Morgagni'scher Flüssigkeit). Die Spalten zwischen den Linsenfasern sind mit körniger Masse *s* (geronnener Flüssigkeit) erfüllt, die hier und dort sich zu Morgagni'schen Kugeln formt. Die Linsenfasern selbst sind aufgequollen *q* oder in Bläschenzellen *b* umgewandelt oder ganz zerfallen *Z*. (Fuchs).

Ernährungsflüssigkeit kommt es am Aequator und zwischen den Linsenfasern und hier vorzüglich an der Grenze zwischen Kern und Corticalis zu Spalträumen, die allmählich sich von den dadurch chemisch veränderten Linsenfasern her mit Eiweisssubstanzen an Stelle des Wassers füllen (Liquor Morgagni). Die Linsenfasern sehen punktirt aus durch feinste Fetttröpfchen, quellen hier und dort auf und zerfallen in einzelne Bröckel und grössere Myelinkugelhaufen **(Morgagni'sche Kugeln),** so dass

Digitized by Google

anstatt der Corticalis sich schliesslich ein aus Fetttröpfchen, Morgagni'schen Kugeln, Cholestearinkrystallen, Faserrudimenten und eiweisshaltiger Flüssigkeit bestehender Linsenbrei vorfindet. Die Epithelien gerathen in Proliferation, ziehen sich auf die hintere Kapsel herüber und bilden im Aequator grosse blasige Zellen, die sog. **Bläschenzellen.** Während dieser Vorgänge bleiben die Kernfasern erhalten, sclerosiren aber in hohem Grade durch Wasserabgabe und färben sich diffus mit einem braunrothen Pigment. Fehlt noch ein Kern, so geht die ganze Linse die oben besprochene Umwandlung ein.

Die erwähnten Veränderungen treten zuerst auf entweder in einer vorderen und hinteren aequatoriellen Zone (Gerontoxon lentis) oder um den Linsenkern herum oder am hinteren Pol und zeigen sich in den ersten Stadien als tropfen-, spindel- und staubförmige, meist nur mit Lupenvergrösserung und Durchleuchtung sichtbare Gebilde. Bei weiterem Fortschritt des Processes sehen wir strichförmige Trübungen oder nebelartige Flecke. Sie erscheinen bei focaler Beleuchtung grau und grauweiss, bei der Durchleuchtung schwarz und repräsentiren die **Catar. incip.**. Da man diesen Trübungen oft nicht ansehen kann, ob sie progressiver Natur sind, und da sie sich bisweilen Jahrzehnte unverändert halten, so ist bei mässiger Herabsetzung der Sehschärfe es meist angebracht, die Diagnose nicht auszusprechen und sie erst dann zu offenbaren, wenn einige Zeit nachher eine Verschlechterung des Sehens sich nachweisen lässt. Allmählig bildet sich dann unter Wasseraufnahme und Quellung der ganzen Linse die sog. **Catar. immatura,** bei der noch einzelne Corticalisschichten, wie wir aus dem Schlagschatten der Iris erkennen, ungetrübt sind. Sind diese schliesslich auch degenerirt (der Pupillarrand liegt unmittelbar auf der Trübung), so haben wir die in etwa 2 Jahren so weit kommende **Catar. matur. senilis,** bei der wir uns aus operativen Rücksichten über die Grösse des durch die weisse Corticalis gelb durchscheinenden Kernes zu orientiren haben. Nach längerem Bestand wird das Volumen der Linse durch Wasserabgabe kleiner (geschrumpfte Catar., Cat. **hypermatura**) und unter Aufgabe der Sectorenzeichnung schlagen sich weissliche punkt- und strichförmige Trübungen, die in toto meist eine kreideweisse zackige Figur in der Mitte des Pupillargebietes

Digitized by Google

darstellen, an der Innenfläche der vorderen Kapsel mit gleichzeitiger Wucherung der intracapsulären Zellen nieder (Catar. **capsulo-lenticularis**). Schliesslich kann sie unter Vertiefung der vorderen Kammer zu einer kuchenförmigen Masse zusammenschrumpfen. **Cat. Morgagniana** ist eine Alterscataract mit stark verflüssigter Corticalis. Der Kern wechselt dann seine Lage. In anderen Fällen kommt es zu einer reichlichen Ablagerung von Cholestearin und Kalksalzen (Cat. **calcarea** s. gypsea), charakterisirt durch eine eigenthümliche kreideweisse Färbung, und in wieder anderen durch Dehnung und Atrophie der Zonula zu einem Schlottern der Linse (Catar. **tremulans**). Die Kapseltrübungen (Cat. **capsularis**) liegen niemals in der Kapsel, sondern an deren Innenfläche und bestehen aus einem undurchsichtigen, von dem Epithel gebildeten, faserigen Gewebe. Es geräth das Epithel durch eingedickte und an der Kapsel praecipitirte Linsentheile in Proliferation. Bestand noch kein Kern und hörte die Wasserabgabe nach der vollständigen Trübung auf, so kann durch innige Vertheilung des Linseninhaltes eine milchige Masse sich bilden (Cat. fluida s. **lactea**). Kommt es später einmal durch Wasserabgabe zur Inspissation, so rücken die Kapselblätter aneinander und stellen eine dünne, undurchsichtige Haut dar (Catar. **membranacea**.). Haben wir eine verdickte Kapsel, die eine verflüssigte Linse in sich birgt, so sprechen wir von Catar. **cystica. Catar. arido-siliquata** = trockener Hülsenstar, ist ein geschrumpfter Star in verdickter Kapsel. Catar. **nuclearis** s. Kernstar kommt in jedem Alter, häufiger aber erst in vorgerückten Jahren vor und zeichnet sich durch eine deutliche Differenzirung des Linsenkerns aus, der focal als ein runder, graugelblicher Körper im Centrum der Linse erscheint und bei der Durchleuchtung im Centrum am wenigsten licht ist. Diese Veränderung ist ein weiteres Stadium von der, die wir als Sclerose des Kerns in senilen Augen beschrieben haben. Sie lässt die Pupillen grau erscheinen und verursacht eine Erhöhung des Refractionszustandes, so dass z. B. die Emmetropen myopisch werden. Späterhin wird der Kern undurchsichtig, woraus hochgradige Sehstörungen resultiren, die Corticalis verflüssigt sich nicht, sondern bleibt durchsichtig und wird hart, so dass sie sich bei der Extraction leicht von der Linsenkapsel entblättert. Bis-

Digitized by Google

weilen ist der Linsenkern braunschwarz gefärbt und so gross, dass für die halbdurchscheinende Corticalis nur ein schmaler Saum übrig bleibt. Die Pupillen sehen bei Tageslicht schwarz aus (Catar. **nigra,** bedingt durch Pigmentinfiltration oder Infiltration mit verändertem Blutfarbstoff), erst die Durchleuchtung giebt sichere Auskunft. In der Regel liegt hier eine Complication mit hochgradiger Kurzsichtigkeit vor. Sehr langsam progressive Starformen sind gleich dieser die Cataracta **punctata** und striata (punkt- und strichförmige Trübungen in der Corticalis). Cataract kann sich auch schon im Foetus entwickeln: Catar. **congenita,** die entweder partiell und stationär oder total ist. Bei letzterer sind die fertig gebildeten Linsenfasern emulsiv zerfallen und die embryonalen Bildungszellen zeigen eine fettige Degeneration. In der Regel ist eine hereditäre Belastung und eine später nachweisbare Schwachsichtigkeit zu constatiren, die sich oft durch Nystagmus manifestirt.

Ursachen. Wodurch Star entsteht, ist noch nicht eruirt. Ein sicherer Zusammenhang besteht zwischen Starbildung und Diabetes; der im Kammerwasser und Glaskörper befindliche Zucker soll durch Wasserentziehung die Linsentrübung herbeiführen. Meist ist der Zuckergehalt ein recht beträchtlicher. Jede Cataract übrigens bei einem älteren Individuum, selbst bei höherem Zuckergehalt, als eine diabetica aufzufassen, dürfte zu weit gegangen sein. Ehe man operirt, empfiehlt es sich, auf den Diabetes durch Carlsbader Kuren einzuwirken, weil öfters die Wunden schlechter heilen und leicht Iritis auftritt. Die bei Diabetes hydropisch geschwollenen Zellen des Irispigmentblattes platzen oftmals bei der Operation und färben durch ihren Inhalt das Kammerwasser schwarz. Der Zusammenhang mit Nierenleiden ist noch strittig. Bei den meisten Altersstaren fehlt die Aetiologie, falls man nicht eine atheromatöse Arterienerkrankung und die dadurch bewirkte mangelhafte Blutzufuhr, die wiederum die Ernährungsflüssigkeit der Linse quantitativ und qualitativ beeinflusst, oder eine übermässige Accommodationsanstrengung (rechtzeitig Brillen tragen!) zur Erklärung herbeiziehen will. Verwundungen der Linse geben die Cataracta **traumatica**. Star in Folge von Iridochorioiditis bei Netzhautablösung und bei altem Glaucom, Grundleiden, die für das Sehvermögen

Digitized by Google

deletär sind, bezeichnet man als Cataracta **complicata,** ev. auch als **Secundärcataract,** wohl zu unterscheiden von Cat. secundaria, und bei Glaucom als Catar. **glaucomatosa** (bei letzterer Hornhauttrübung, enge vordere Kammer, Pupille weit und starr, Tension des Bulbus erhöht, kein Lichtschein). Die Diagnose der Complication wird mit Berücksichtigung der Anamnese durch eine genaue Prüfung des Lichtscheins gestellt. Eine complicirte Cataract haben wir in gewissem Sinne auch dann, wenn neben der Cataract partielle oder totale hintere Synechie besteht: **Cat. accreta.**

Einige besondere Entstehungsarten sind: Cataract in Folge von Naphthalinfütterung bei Thieren, nach Einspritzung von Kochsalz unter die Haut von Fröschen, durch Auflegen von Eis auf das Auge, durch Einwirkung hoher Stimmgabeln (die Thiere sitzen in einem Kasten unter der Stimmgabel) und nach Blitzschlag, wo eine ausgedehnte Nekrose der Vorderkapselepithelien zu Stande kommt.

Die **Untersuchung** eines Starpatienten beginnt nach Aufnahme der Anamnese damit, dass man bei dem mit dem Rücken zum Fenster gekehrten Patienten eine Sehprüfung macht. Meist werden bei Fehlen von Complicationen Finger in 1 Meter erkannt. Werden Handbewegungen im ganzen Gesichtsfeld gesehen, so ist das Gesichtsfeld frei und der Lichtschein als genügend zu betrachten. Eine Controlprüfung besteht darin, dass man in einem verdunkelten Zimmer ein Licht abwechselnd verdunkelt und frei lässt. Dieser Lichtschein soll auf 6 Meter wahrgenommen werden. Schneller kommt man zum Ziel, wenn man den Patienten wie zur Augenspiegeluntersuchung hinsetzt und mit einem Planspiegel das Licht der kleinsten Flamme in den verschiedensten Richtungen auf sein Auge wirft. Er muss dann sagen, ob es hell und dunkel wird und muss die Richtung des einfallenden Lichtes angeben. „Kleinste Lampe erkannt und richtig projicirt." Fehlen der Projection bei kleinster Flamme spricht nicht immer für eine Complication. Wird dagegen die kleinste Flamme von irgend einer Richtung her nicht oder nur mittlere oder gar nur grosse Lampe empfunden, so ist die Cataract als eine complicirte mit weniger günstigen Operationsaussichten anzusehen. Centrale Defecte z. B. bei Chorioiditis mac. luteae lassen sich mit der Lichtscheinprüfung nicht aufdecken.

Digitized by Google

Besonders häufig sind Complicationen beim einseitigen weichen Corticalstar jugendlicher Individuen. Auf die Sehprüfung folgt die Körperuntersuchung (ob Husten, ob ruhige Rückenlage eingehalten werden kann, Verhältnisse des Urinirens und des Stuhlganges, ob Diabetes etc.) und der Adnexa des Auges. Besondere Rücksicht ist auf den **Thränensack** zu nehmen, weil eine übersehene Blennorrhoea sacci lacrim. fast ausnahmlos durch Infection der Schnittwunde den Verlust des Auges herbeiführt.

Stationäre Linsentrübungen.

Die Form der oben beschriebenen Cataracta incip. findet sich häufig schon bei jüngeren Individuen in Gestalt von weissen Punkten und Strichen in der Aequatorgegend und hält sich während des ganzen Lebens stationär. Der Ausdruck incip. involvirt also nicht immer ein Fortschreiten.

Schichtstar, Catar. zonularis. Zwischen einer klaren Corticalis und dem durchsichtigen Kern findet sich eine getrübte Schicht, die oft an einzelnen Stellen saturirter ist und von ihrem Aequator unregelmässige Ausläufer, die sog. Reiterchen, entsendet. Focal sieht man eine graue, ein Stück hinter der Pupillarebene gelegene convexe, getrübte Fläche und bisweilen auch die concave hintere, und bei der Durchleuchtung eine dunkele, scharf abgegrenzte, centrale Linsenparthie von runder Form und um diese herum den rothen Schein vom Augenhintergrund. Der Schichtstar kommt erworben meist in den ersten Lebensjahren, und angeboren fast immer auf beiden Augen vor. Eine vorübergehend wirkende Schädlichkeit erzeugt in der ganzen vorhandenen Linse Tröpfchen, die in der jüngsten lebensfrischen Schicht so massenhaft auftreten, dass eine klinisch nachweisbare Trübungszone entsteht. Tritt die Trübung intrauterin sehr früh, ein, so wird die ganze vorhandene Linse getrübt, und um diese lagert sich nachher durchsichtige Masse: Centralstar. Andere nehmen an, dass in irgend einer Zeit sich eine Trübungsschicht der äussersten Corticalis unter dem Einfluss einer Ernährungsstörung ausbildet, die dann von später sich entwickelnden Linsenfasern nach dem Centrum gedrängt werden, Anatomisch sehen wir die Corticalschicht normal, dann eine ovaläre Zone feinster, dichtgedrängter Tröpfchen — die Trübungsschicht — und ebensolche

Digitized by Google

Tröpfchen im ganzen Kern, aber in erheblich geringerer Anzahl und vielfach zu grösseren Conglomeraten vereinigt. Die Causa nocens dürfte, da ca. 80 pCt. der Fälle Symptome von Rachitis darbieten (Schmelzdefect der Zähne, Schädel- und Extremitätenanomalien), in dieser Krankheit mit dem Bindeglied der dabei auftretenden Convulsionen und auch in Tetanie zu suchen sein. Die Sehschärfe richtet sich bei den häufig myopischen Patienten, die wir in der Regel erst bei grösseren Anforderungen an die Augen, also mit Beginn der Schulzeit, zu sehen bekommen, nach der Grösse und der Dichtigkeit der Trübung. Die Behandlung ist eine operative, wenn die Sehschärfe weniger als etwa $^1/_4$ der normalen beträgt, vorausgesetzt, dass wir nach Atropinisirung unter Benutzung der stenopäischen Spalte und dadurch bewirkter Ausschaltung der optischen Hindernisse eine Sehkraft von $^1/_4$ oder mehr gefunden haben. Ist dem so, dann ist bei Kindern die Discission, die, wenn sich die Kapselwunde wieder schliesst, mehrmals wiederholt werden muss, ev. mit nachgeschickter linearer Extraction, und bei Erwachsenen nach vorhergegangener künstlicher Reifung die Extraction am Platze. Bei kleinen Schichtstaren leisten dauernde Atropininstillationen und Iridotomien oft gute Dienste. Schmale Iredictomien nützen bisweilen, bringen aber häufig in Folge von Blendung und der jetzt grösseren Zerstreuungskreise irreparablen Schaden. Der meist geringe optische Nutzen wird durch die unregelmässige Krümmung der Randtheile der Cornea erklärt. Gewicht wird von den Vertheidigern der Iridectomie darauf gelegt, dass die Patienten die ja durch Gläser ersetzbare Accommodation behalten.

Gelegentlich sieht man bei Schichtstar und auch ohne denselben Trübungen, welche die Linse in Richtung ihrer Axe durchsetzen (Cataracta **fusiformis**). Catar. **centralis anterior** findet sich angeboren (meist auf beiden Augen) und erworben. In letzterem Falle am häufigsten nach einer Blennorrhoea neonatorum, bei der es zur Perforation der Hornhaut in welchem Bezirke auch immer kam. Der nach Abfluss des Kammerwassers eintretende Contact der Hornhaut mit dem Centrum der Linse — die an und für sich enge Pupille ist ja bei leerer Vorderkammer sehr stark verengt — scheint zur Hervorrufung einer Ernährungsstörung ausreichend zu sein, die sich in dem Auftreten eines trüben Gewebes unter der vorderen Kapsel äussert (daher

Digitized by Google

auch vord. **Centralkapselstar**). Wird die Trübung kegelförmig vorgewölbt, so nennt man sie Catar. **pyramidalis.** Cataracta **polaris posterior** ist angeboren und stammt aus jener Zeit, wo die Arteria hyaloidea bis zum hinteren Linsenpole zog. Es handelt sich um eine Auflagerung auf der hinteren Fläche der Linsenkapsel, die auch catar. **spuria** genannt wird, im Gegensatz zur Cat. **pol. post. vera,** bei der eine Trübung der hinteren Corticalis vorliegt. Meist ist sie von stern- oder rosettenförmiger Figur (Cat. **corticalis posterior**). Erkrankungen der inneren Augenhäute wie Chorioiditis, Retinitis pigmentosa und Glaskörpertrübungen sind fast immer dabei.

Therapie der Cataract.

Arzneimittel helfen nicht; gelegentlich kann durch schwache Atropinlösung 0,03 : 15,0 (3 × p. Woche) in Folge der Erweiterung der Pupille durch Verabfolgung einer stenopaeischen Brille eine mit dem Fortschreiten der Cataract schwindende Besserung des Sehvermögens erzielt werden. Heilung bringt nur die Operation und zwar: entweder die **Extraction,** Entfernung der Linse durch einen ihrer Grösse entsprechenden Schnitt, oder die **Discission,** bei der wir durch Spaltung der vorderen Kapsel die Linse zum Zwecke der Aufsaugung der Einwirkung des Humor aqueus aussetzen, oder die früher gebräuchliche **Reclination,** bei der die Cataract aus dem Pupillargebiet in den Glaskörper hinein verschoben wurde.

Die **Extraction** schlechtweg kommt bei den sog. **reifen Staren** in Anwendung oder richtiger bei den entbindungsfähigen, d. h. die Fasern müssen in einem derartigen Zustand sein, dass sie sich von der Linsenkapsel loslösen, denn sonst kommt es zu starken Nachstaren, die durch ihre Quellung und die davon abhängige Drucksteigerung bisweilen einen Verlust des Auges verursachen. Bei jugendlichen Individuen und solchen bis etwa 60 Jahren ist diese Bedingung erfüllt, wenn ein Schlagschatten der Iris nicht mehr besteht; bei Leuten von 60 und mehr Jahren und darüber liegt in allen Fasern eine derartige Sclerose und Entbindungsfähigkeit vor, dass auch die sogenannten unreifen Stare, wenn sie nicht fortschreiten, durch die Trübung aber das Sehvermögen sehr gelitten hat, ohne Vorbereitung operirt

Digitized by Google

werden können. Die Reife kann bei Individuen zwischen 30 und 60 J., wo ja ein Kern vorhanden und öfter durch den sehr langsam fortschreitenden Star die Erwerbsfähigkeit hochgradig beeinträchtigt ist, durch die Förster'sche Massage (s. die Technik aller Eingriffe bei dem Capitel Operationen) mit und ohne gleichzeitige Iridectomie oder durch Discission herbeigeführt werden. Bei **Staren unter 30 J.** empfiehlt sich die **lineare** Extraction und diese bei Unreife erst nach vorausgeschickter Discission. Ist auf ein vernünftiges ruhiges Verhalten nach der Operation bei Kindern nicht zu rechnen, so begnügt man sich bei all den vollständig getrübten Starformen und bei den unvollständigen (z. B. Schichtstar) jugendlicher Individuen mit ev. mehrfach zu wiederholenden **Discissionen.** Tritt eine stürmische Quellung danach auf, so muss auch hier extrahirt werden. Bei geschrumpften jugendlichen Staren ist ebenfalls die Discission am Platze. Wird damit nichts erreicht oder zeigt sich vielleicht nachträglich stärkere Quellung, so wird unter gleichzeitiger Entfernung von etwaigen Kapselverdickungen mit der Pincette linear extrahirt. Bei Complicationen mit hinteren Synechien ist die lineare Extraction mit Iridectomie indicirt. Angeborene oder sich in frühester Kindheit entwickelnde Stare, die häufig complicirt sind, sollen, wenn beiderseitig, auch bei geringer Aussicht auf Sehvermögen, so frühzeitig als möglich discidirt werden, um die Entwicklung des Kindes und die Function der Netzhaut nicht zu beeinträchtigen. Discidirt werden auch die membranösen Formen.

Die **Catar. traumatica** stellt eine unabsichtliche Eröffnung der Linsenkapsel, am häufigsten durch Stahlsplitter, mit folgender Linsentrübung dar. Die Kapselblätter rollen auseinander, das auf die Fasern einwirkende Kammerwasser bringt eine Quellung und Trübung derselben zu Stande. Nachdem die in die vordere Kammer hineinragenden Fasern durch die Thätigkeit von Lymphzellen resorbirt worden sind, trüben (und dies oft in wenigen Tagen) und resorbiren sich die angrenzenden, so dass schliesslich der ganze Linseninhalt aufgesaugt wird. In der Mehrzahl der Fälle kommt es indessen zu Verklebungen der Wunde, und es bleibt eine geschrumpfte, später der Discission verfallene Cataract übrig, die, wenn sie mit Synechien complicirt ist, Catar. **traumatica accreta** genannt wird. Beim Sitz der Wunde unter der Iris treten die Verwachsungen oft so

Digitized by Google

frühzeitig ein, dass die Linsentrübung eine partielle bleibt. Cat. traumatica ist gefährlich durch das leichte Hinzutreten von Iritis, bes. aber durch die meist complicirten Verwundungen der Cornea, Sclera, des Ciliarkörpers und durch die Einschleppung von pathogenen Mikroorganismen ins Auge, wodurch Panophthalmie, schleichende Iridochorioiditis, intraoculäre Blutungen und Netzhautablösung herbeigeführt werden können. Therapeutisch steht zur Verhütung und Bekämpfung der Entzündung in erster Linie das Atropin. Irisprolapse werden abgetragen und ein Druckverband ev. mit gleichzeitiger Application eines Eisbeutels angelegt. Bei reizlosem Verlauf — das Alter bestimmt die Art des Eingriffes — operire man erst nach Wochen und Monaten. Kommt es zu heftiger Entzündung und Drucksteigerung, so muss, am besten in Narkose, die Punktion der vorderen Kammer oder die Iridectomie oder die Extraction mit gleichzeitiger Iridectomie gemacht werden. Fremde Körper in der Linse suche man zu entfernen, und zwar Zündhütchenfragmente, Steinsplitter etc. mit der Pincette und Löffel, und Eisensplitter mittelst des Electromagneten. Meist werden in letzteren Fällen ziemlich heftige entzündliche Symptome vorliegen, so dass man also baldigst zur Operation schreiten muss. Beim Vordringen der Fremdkörper bis in den Glaskörper ist die Prognose in Folge der meist auftretenden Iridochorioiditis im Allgemeinen schlecht; es gilt hier das bei den perforirenden Scleralverletzungen Gesagte (cf. p. 109).

Bei keiner Staroperation, mit Ausnahme der nur selten indicirten Extraction der Linse in der geschlossenen Kapsel, wird das Linsensystem vollständig entfernt. Es bleiben zurück die Kapsel, die intracapsulären Zellen und einige Linsenschollen, und letztere namentlich in der Aequatorgegend. Die Kapselzipfel können in der Mitte der Pupille bleiben, die Zellen wachsen zu sich trübenden Fasern aus und die zurückgebliebenen Fasern nehmen eine stärkere Trübung an: Cat. **secundaria**. Je nach der Intensität ist das Sehvermögen geschädigt. Der Nachstar wird bes. dick sein, wenn eine sog. unreife Cataract extrahirt wurde, wo viele Fasern haften bleiben, und dann, wenn es während des Heilverlaufs zur Iritis kam. Man sieht focal und bei der am besten mit Zuhülfenahme eines Convexglases von 20 D. vorzunehmenden Durchleuchtung (das Glas kommt hinter den

Digitized by Google

Spiegel und dient als Loupe) dicht hinter der Iris ein oft mit ihr verwachsenes spinnwebenartiges oder ein grauweisses, schwartenartiges Gewebe. Complicationen werden am besten durch den Vergleich einer Sehprüfung nur mit corrigirenden Convexgläsern und einer solchen mit Benutzung einer stenopäischen Spalte und Gläsern nach vorheriger Atropininstillation festgestellt. Bei intactem Innern muss, wenn sich nur irgendwo eine kleine freie Lücke findet, der Visus dann ein bedeutend besserer sein, als vorher.

Die Nachstare werden entweder mit 2 Nadeln discidirt oder mit der Iridotomiescheere durchschnitten oder extrahirt. Gelegentlich führt erst die Bildung einer neuen Pupille und zwar gegenüber dem bei der ersten Operation angelegten Colobom zum Ziel.

Bei **einseitiger** Cataract hat der Patient von der Operation den Nutzen einer Vergrösserung des Gesichtsfeldes und eines Reserveauges für alle möglichen Eventualitäten. Diese Vortheile schätzen einige Patienten so gering, dass sie die Operation verweigern; der Arzt braucht nicht darauf zu drängen. Zeigt sich Cataract auch auf dem anderen Auge, dann ist die Operation immer anzurathen, weil sonst der Patient in die Lage kommt, vorübergehend zu erblinden.

Das durch die Extraction aphakisch gewordene Auge bedarf, wenn nicht hochgradige Kurzsichtigkeit vorgelegen hat, zum Sehen in die Ferne **Brillen** mit Convexgläsern, die bei praeexistirender Emmetropie in der Regel 10 Dioptr., bei vorheriger Hypermetropie mehr und bei Myopie annähernd um den Grad derselben weniger betragen. Diese Gläser wie auch der häufig sich findende Astigmatismus sind durch Probiren zu bestimmen. Zum Sehen in der Nähe wird wegen der Accommodationslosigkeit meist ein um 4 Dioptr. stärkeres Glas gebraucht. Jugendliche Aphakische mit runder Pupille ersetzen die Accommodation gelegentlich dadurch, dass sie durch den Rand der Gläser blicken. Die Brillen können getragen werden, sobald das Auge völlig reizlos ist.

Lageveränderungen der Linse finden sich angeboren als sog. **Ectopia lentis** (Subluxation) meist auf beiden Augen nach innen oben, so dass also die Zonula eine verschiedene Breite hat, und erworben. Die Kammer ist im linsen-

Digitized by Google

losen Theile tiefer, die Iris macht daselbst schlotternde Bewegungen **(Iridodonesis)**, da ihr der Halt von hinten fehlt. Wegen der in der Regel vorliegenden angeborenen Schwachsichtigkeit wird auch durch Correction der im linsenlosen Theile der Pupille vorhandenen Aphakie mittelst Convexgläsern gewöhnlich keine nennenswerthe Besserung des Sehens erzielt. Der linsenhaltige Theil ist hochgradig myopisch. Im umgekehrten Bilde wird die Papille doppelt gesehen. Man kann durch starke Concavgläser die Kurzsichtigkeit auszugleichen versuchen oder auch operiren (S. 137).

Von den **erworbenen** Linsenverschiebungen, die in Luxationen und Subluxationen zerfallen, ist am häufigsten die **traumatische**. Manchmal reisst bei der Einwirkung des Traumas die Sclera und dann gewöhnlich nach oben vor der Insertion der Musculi recti durch, so dass die Linse unter die Conjunctiva (subconjunctivale Luxation) schlüpft. Sonst wird sie in die vordere Kammer, wo man sie durch Eserin festhalten kann, oder in den Glaskörper luxirt. **Spontane** Luxation setzt eine Lockerung oder Verflüssigung der Zonula voraus und kommt vor bei Staphyloma corneae, hochgradiger Myopie, Chorioiditis und öfters bei geschrumpfter Cataract, wodurch in letzterem Falle gewissermassen eine Heilung des Stares entsteht. Die objectiven Symptome der Luxation ergeben sich aus dem Vorstehenden. Bemerkenswerth ist noch das dunkele Aussehen des Linsenrandes bei der Luxation im durchfallenden Licht. Es beruht dies darauf, dass das vom Hintergrund kommende Licht in der Weise abgelenkt wird, dass es nicht in das Spiegelloch gelangen kann. Im auffallenden Licht erscheint bei Luxation in die vordere Kammer und auch bei solchen Lageveränderungen, bei denen der Aequator dem Beobachter zugewandt ist, derselbe in Folge von Totalreflection als eine goldgelbe (entsprechend dem Lampenlicht), glänzende Linie. Die subjectiven Symptome sind schlechtes Sehen, hochgradige Kurzsichtigkeit, wenn die stark convex gekrümmte Linse im Pupillarbereich liegt, hochgradigste Uebersichtigkeit, wenn sie fehlt, und monoculare Diplopie, wenn ein Theil der Pupille von der Linse ausgefüllt wird, der andere nicht. Letztere ist meist durch Convexgläser zu heben, namentlich wenn gleichzeitig Atropin benutzt wird. Luxirte Linsen trüben sich

Digitized by Google

in der Regel bald und geben oft zu Iridocyclitis und Secundärglaucom Anlass. Wenn irgend möglich, sind sie in diesen Fällen zu entfernen; beim Misslingen und weiteren Schmerzen muss an die Enucleation resp. Resection des Opticus gedacht werden. Bei subluxirten Linsen, namentlich bei Ectopia lentis congenita, wird bisweilen durch den operativen Eingriff einer Discission ev. mit linearer Extraction, also durch Entfernung der Linse, ein recht gutes Sehvermögen erzielt.

Im Anschluss an diese sog. äusseren Augenleiden folgt ein an Schwalbe, Fuchs und Cirincione sich anlehnender

Entwickelungsgeschichtlicher Ueberblick.

Das Auge stammt aus einer doppelseitigen Ausbuchtung des primären Nervenrohres an der Stelle, wo dieses sich erweitert, um die vordere Hirnblase zu bilden, oder mit anderen Worten, es entsteht aus der vordersten Anschwellung des Canalis medullaris (cf. Fig. 36). Zu der Zeit aber, wo aus dieser vorderen Hirnblase sich das sog. Vorderhirn entwickelt, hört die primäre Hirnblase, und mit ihr das Auge, auf, den vordersten Theil des Nervenrohres zu repräsentiren, es tritt alsdann für jene die Bezeichnung Zwischenhirn ein. Die Augen sind demgemäss, ausgenommen in dem frühesten Stadium ihrer Entstehung, ein Theil des Zwischenhirns.

Fig. 36.

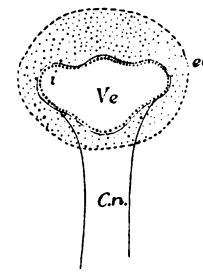

Querschnitt eines menschlichen Embryos in der Höhe des primären Hirnbläschen. *V.e.* Höhle des Hirnbläsch., die sich in den Medullarcanal *Cn.* fortsetzt. *i.* rechtes Infundibulum. *e.c.* Ectoderm (nach Cirincione).

Die beiderseitigen Ausbuchtungen des primären Nervenrohrs (Fig. 36 i) haben zuerst die Gestalt eines kurzen Kegels mit abgerundeter Spitze; sie werden bezeichnet als **Infundibuli oculares.** Später wenn die Verbindung (Abb. 37, 2) mit der Hirnblase mehr und mehr sich verengert, und die Ausbuchtungen die Gestalt zweier birnförmigen, an den Seiten symmetrisch gelegenen Blasen annehmen, erhalten letztere die Bezeichnung: **primäre Augenblase.** Nach und nach rücken diese Blasen von der Hirnhöhle ab und lagern sich unmittelbar unter das Ektoderm. Die noch bestehende Verbindung der Blase

Digitized by Google

mit der Hirnhöhle nennt man: **Augenstiel,** der später den Opticus darstellt. Wenn das Ektoderm von dem äusseren Theil der Blase berührt wird, fangen die tieferen Schichten des ersteren an zu wuchern und bilden eine scheibenförmige Zellenanhäufung, die durch Hineindrücken des distalen (äusseren) Poles der Augenblase gegen die hintere Wand Platz erhalten. Diese scheibenförmige Verdickung wird später die Linse (Abb. 37, 5). Gleichzeitig mit der Einstülpung des distalen Poles tritt auch eine Einstülpung der unteren Wand der primären Augenblase ein, durch einen länglichen gefässhaltigen Mesodermzapfen, und zwar von

Fig. 37. Fig. 38. Fig. 39.

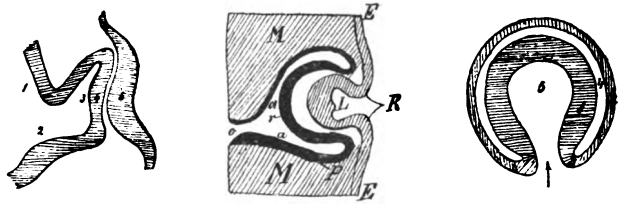

Fig. 37 (nach Schwalbe). *1* Hohlraum des primären Vorderhirns; *2* Hohlraum des Augenblasenstiels; *3* primäre Augenblase; *4* die verdickte äussere Wand im Beginn durch die entstehende Linsengrube *5* eingestülpt zu werden; *6* Epidermis.

Fig. 38 (nach Fuchs). Die Augenblase *aa* hat sich soweit abgeschnürt, dass sie nur noch durch einen dünnen Stiel *o*, dem späteren Opticus, mit dem Gehirn zusammenhängt. Sie ist durch Einsenkung ihrer vorderen Wand zu einem becherartigen Gebilde geworden, das aus einer vorderen dickeren *r* (der späteren Netzhaut) und einer hinteren dünneren Wand *p* (dem späteren Pigmentepithel) besteht. Aus der Verdickung des Ektoderms *EE* ist das Linsenbläschen *L* geworden, das sich bald bei *R* abschnüren wird. *M* Mesoderm.

Fig. 39 (nach Schwalbe). Schnitt senkrecht zur Augenachse hinter der Linsengrube. *1* inneres. *2* äusseres Blatt der secundären Augenblase, *3* deren Umschlagsrand neben der foetalen Augenspalte, *4* Spaltraum zwischen beiden Blättern, *5* Glaskörperraum. Der Pfeil bezeichnet die Richtung der Einstülpung.

unten nach oben, sodass die untere Wand zur inneren wird. In solcher Weise bildet sich eine Furche (Augenspalte, Fissura optica), die sich vom distalen Pole bis zu dem Augenstiele ausdehnt. In ihrem oberen Theile, der etwas breiter ist, enthält sie die Linse, in ihrem unteren das Mesoderm. Durch die weitere Entwickelung kommt die eingestülpte Wand (37, 4; 39, 1; 40, h, i) in innige Berührung mit der oberen; alsdann wird die Blase die **secundäre Augenblase** genannt.

Wie aus der vorliegenden schematischen Abbildung (40) hervorgeht, die den Zustand des menschlichen Auges am Ende

Digitized by Google

der 4. Woche darstellt, stellt sich gleichzeitig mit der Veränderung der Lage auch eine solche in der Dicke der Wand der primären Augenblase ein. Die nicht eingestülpte, zuerst aus mehreren Zellenschichten bestehende Wand (*i*) verdünnt sich mehr und mehr und reducirt sich zuletzt nur auf eine einzige Schicht von Zellen, die stark mit schwarzem Pigment erfüllt sind: die spätere Pigmentepithelschicht der Retina. Dagegen nimmt die eingestülpte Wand (*h*) immer mehr zu, ihre vorher

Fig. 40.

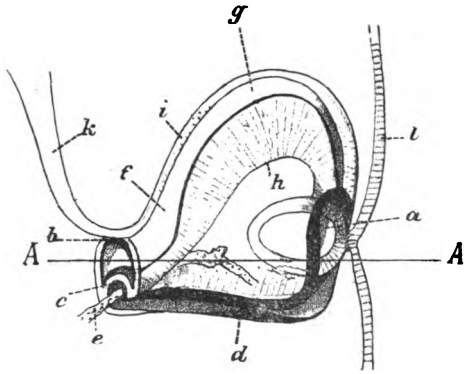

(Menschl. Auge in der 4. Woche.)
Der Augenstiel ist nicht mehr rund, sondern halbmondförmig, da das untere Blatt (*c*) der primären Augenblase gegen das obere (*b*) rückt. Mit den Buchstaben *a*, *d*, *c* wird die Augenspalte (Fissura optica) bezeichnet; hier befindet sich die eiförmige Linse (*a*), etwas nach unten und hinten das Mesoderm mit seinem Gefäss (*e*). *i* bezeichnet das nicht eingestülpte Blatt, *h* das eingestülpte, *g* den Raum, welcher zwischen den beiden Blättern (*h* und *i*) liegt, bevor dieselben sich berühren; dieser Raum, der mit der Hirnhöhle in Verbindung steht, ist ein Rest der Höhle der primären Augenblase (Abb. 36, *i*; 37, *3*). Sie war früher in sehr weiter Communication mit der Hirnhöhle (Abb. 36; 37, *2*). *K*, Wand des Zwischenhirns und nach links die noch sehr ausgedehnte Höhle desselben; *l* Ektoderm., die Linse ist noch mit ihm verbunden (nach Cirincione).

ungeordneten Elemente ordnen sich und bilden die 10 Schichten der **Retina** und in ihrem vorderen Theil die Ora serrata, die zweizellige Schicht, die den Ciliarkörper bekleidet, und noch weiter nach vorn die einzellige, sehr stark pigmentirte Epithelschicht, welche die hintere Oberfläche der Iris bekleidet.

In der Höhle der secundären Augenblase entwickelt sich der Glaskörper in der Zeit, wo die Augenspalte sich schliesst. Jener

Digitized by Google

Theil des Auges, welcher seine Entstehung direct dem Gehirne verdankt, wird von Hüllen umgeben, die von dem Mesoderm geliefert werden und eine grosse Analogie mit den Hüllen des Gehirns besitzen: die Chorioidea entspricht der Pia mater, die Lamina fusca der Arachnoidea und die Sclera der Dura mater, aber es ist unrichtig zu glauben, dass diese drei Augenhäute eine directe Fortsetzung der Gehirnhüllen seien, da sie sich in loco und zum Theil früher bilden.

Die **Linse** ist, wie schon gesagt, ein Product des Ektoderms; zuerst stellt sie eine dicke Scheibe, dann eine nach aussen geöffnete Blase *(38, L)* dar, die Oeffnung schliesst sich später (Ende 4. Woche), und die jetzt blasenförmige Linse schnürt sich vom Ektoderm ab. Die Zellen der hinteren Wand vermehren und verlängern sich gleichzeitig von hinten nach vorn zu Fasern, die die Höhle der Linse ausfüllen und die Zellen der vorderen Wand gegen die vordere Kapsel drücken, so dass diese Zellenschicht sich auf eine einzige Schicht von abgeplatteten fünfeckigen Zellen reducirt: das Epithel der Vorderkapsel. Diese Kapsel ist ein cuticulares Product der Zellen der fötalen Linse (Kölliker). Während des embryonalen Lebens erfährt die menschliche Linse eine ausserordentliche Entwickelung, so dass sie bei der Geburt fast ihr ganzes Volumen erreicht hat (Linse des Neugeborenen 98 mmgr; des Erwachsenen 128 mmgr); deshalb braucht sie ein ungemein reiches Ernährungsmaterial, das ihr die sog. Capsula mesodermica perilenticularis liefert. Diese letztere, sehr reich an Gefässen, umfasst die ganze Oberfläche der Linse, und wird ihr vorderer Theil Membrana pupillaris genannt. Die Capsula perilenticularis wird nicht durch die Linse in die Höhle der secundären Augenblase eingestülpt, sondern entwickelt sich erst später, wenn die Linse nahezu schon abgeschnürt ist (Cirincione). Kurz vor der Geburt verschwindet sie vollständig, nur in seltenen Fällen bleibt sie als sog. Membrana pupillaris bestehen.

In die Furche *(c)* (Fig. 40) des Augenstiels dringt ein Gefäss *(e)* hinein. Später, wenn die Augenspalte sich schliesst und der Glaskörper sich in beständiger Bildung befindet, verläuft das Gefäss durch den sog. Cloquet'schen Kanal (Canalis hyaloideus) und bildet die Arteria hyaloidea, deren Aeste sich auf dem hinteren Pole der Capsula perilenticularis verbreiten. Auch diese

Digitized by Google

Arterie zwischen Linse und Augenstiel verschwindet (gelegentlich wird sie als Arteria hyaloidea persistens beobachtet); aus dem Stamme des Gefässes, das in der Mitte des vorderen Endes des Sehnerven gelegen ist, bildet sich die **Centralarterie** der Retina.

Fig. 41.

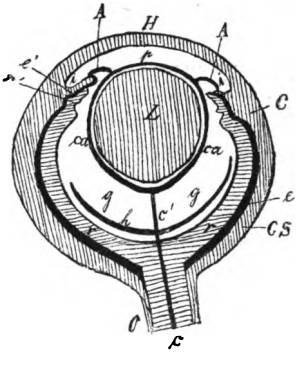

Fig. 41 (nach Schwalbe und Fuchs). Das Mesoderm hat die Hornhaut *H* und die vereinigte Sclera und Chorioidea *CS* gebildet. An der Grenze beider finden sich 2 Vorsprünge in das Augeninnere hinein, die Iris *i* und der Ciliarkörper *C*. Die von der Hülse eingeschlossene secundäre Augenblase besteht aus der Retina *r* und dem Pigmentepithel *e*. Beide gehen nach vorn bis auf die hintere Fläche der Iris, wo sie die vordere *e'* und die hintere Lage *r'* des retinalen Irispigmentes bilden. Nach rückwärts setzt sich nur die innere Lage *R* in den Opticus *O* fort. Die Centralarterie *c* giebt Gefässe *h* (die späteren Netzhautgefässe) an die äusseren Schichten des Glaskörpers *g* ab und setzt dann als art. centr. corp. vitrei *c'* ihren Lauf bis zum hinteren Pol der Linse *L* fort. Hier zerfällt sie in ein Gefässnetz, welches als Membrana capsularis *ca* die hintere und als Membr. pupillaris *p* die vordere Linsenoberfläche überzieht. Die m. p. hat Anastomosen *A* mit dem kleinen Gefässkranz der Iris.

Die **Chorioidea** und die **Sclera** entwickeln sich in ihrem ganzen Gebiet von der Ciliargegend bis nach hinten zum Sehnerven aus dem die Augenblase umgebenden Mesoderm. Letzteres erfährt dabei eine Umwandlung der Art, dass in der inneren Schicht Pigmentzellen und ein ungemein reiches Gefässsytem entstehen, in der äusseren Schicht aber eine starke Verdickung von bindegewebigen Fasern hervortritt, die am hinteren Pole der secundären Augenblase in die Duralscheide des Opticus übergehen.

Die innere Haut (Chorioidea) reicht nach vorn bis gegen den Aequator der Linse, bringt durch Biegung den Ciliarkörper mit seinen beiden glatten Muskeln (Brücke'scher und Müller'scher Muskel) hervor, und verlängert sich dann über die vordere Oberfläche der Linse, um hier die Iris zu bilden, deren Pupillenrand mit der Membrana pupillaris (vorderer Theil der Capsula perilenticularis) verwächst (Fig. 41 p.), so dass auch die Gefässe der beiden Membranen mit einander in Verbindung treten. Die äussere Haut (die Sclera) schiebt sich gleichfalls bis vor die Linse,

Digitized by Google

wird zum Hornhautgewebe und das darauf sich schichtende Ektoderm zum Cornealpflasterepithel.

Mikrophthalmus und **Anophthalmus** werden mit Störungen in demjenigen Entwickelungsstadium des Auges in Verbindung gebracht, in welchem die Schliessung der foetalen Augenspalte erfolgt. Andere beschuldigen einen foetalen Erkrankungsprocess und wieder andere Missbildungen des Gehirns, insbesondere des Zwischenhirns, das einen zu kurzen Augenstiel bildete und somit eine zu tiefe Lage der Augenblase verursachte, bei der die Glaskörpereinstülpung gestört wurde.

Krankheiten der Orbita.

Anatomie. Die Augenhöhlen stellen vierseitige liegende Pyramiden dar, deren Basis nach aussen und deren Spitzen im Foramen opticum gelegen sind. Nach vorn sind sie begrenzt von den verdickten Augenhöhlenrändern. Sie haben bei Erwachsenen eine Tiefe von 40—50 mm, eine Höhe von 30—40 mm und eine Breite von 36—50 mm. In dem hinteren Theile finden wir drei Oeffnungen: 1. Foramen Opticum mit der Arteria ophthalmica und dem Sehnerven, 2. Fissura orbitalis superior, die Durchtrittsstelle der Vena ophthalmica und der Augenmuskelnerven und des 1. Astes des Trigeminus; beide führen in die mittlere Schädelgrube, 3. Fissura orbitalis inferior, die Eintrittspforte von Zweigen des 2. Astes des Trigeminus (N. infraorbitalis) und die Verbindung mit der Schläfengrube. In dem hierselbst gelegenen Gewebe liegt der Musculus orbitalis.

Communicationen finden sich ausser den obigen mit der Nasen- (Siebbein- und Keilbeinhöhle), der Stirn- und der Highmorshöhle. Die Auskleidung erfolgt vom Periost (Periorbita), das nur an den Augenhöhlenrändern feste Verbindungen zeigt, und das, sich von hier auf die beiden Tarsi und das Lig. canthi int. et extern. fortsetzend, die Fascia tarso-orbitalis bildet. Innerhalb der Periorbita haben wir den von der Augenhöhlenaxe etwas

Digitized by Google

lateral stehenden Bulbus, seine Muskeln, Fettgewebe, Fascien, Gefässe und Nerven. Der Augapfel kann zugleich mit seitlicher Deviation vorgetrieben: **Exophthalmus** (durch Entzündungen, Tumoren, bei Morbus Basedowii), oder zurückgesunken sein: **Enophthalmus** (durch narbige Schrumpfung nach Traumen oder durch Fettschwund). Exophthalmus hohen Grades verhindert den Lidschluss **(Lagophthalmus)** und bringt, abgesehen von Beweglichkeitsstörungen, Ablenkung der Augenaxe (Doppelsehen) und Ectropium des Unterlides, Gefahren durch Keratitis. Fehlen des Augapfels lässt die Orbita im Wachsthum zurückbleiben. Muskeln finden wir acht an der Zahl, 5 vom Oculomotorius, einen vom Abducens, einen vom Trochlearis und einen vom Sympathicus (m. orbitalis) innervirt. Nur im vorderen Abschnitt der Augenhöhle, besonders oben aussen und unten findet man Orbitalfett, das auch ausserhalb des Muskeltrichters gelegen ist. Fascien durchziehen das Fettgewebe und umspinnen die Muskeln. Fortsätze von hier bringen unter ihnen eine Verbindung zu Stande, erstrecken sich nach den Orbitalrändern und den Lidern, und vereinigen sich an der Insertion der Muskeln mit den zur **Tenon'schen Kapsel** verdichteten Fascien, die, das Fettgewebe gegen den Bulbus abschliessend, für ihn eine Gelenkpfanne bildet. Die Kapsel wird vom Sehnerven, den Ciliarnerven und Ciliargefässen durchbohrt. Zwischen ihr und der Sclera liegt der von Endothel ausgekleidete Tenon'sche Lymphraum, der durch die Vasa vorticosa mit dem Perichorioidealraum verbunden ist und nach hinten in den supravaginalen Lymphraum übergeht. Das Blut für die Orbita stammt aus der Arteria ophthalmica, deren wichtigster Zweig die Art. centr. retinae ist, und wird fortgeführt durch die klappenlose Vena ophthalmica superior und inferior, die sich, meist in einem Stamm vereint, in den Sinus cavernosus ergiessen. Zahlreiche Anastomosen nach aussen, so mit der Vena facialis, sind vorhanden. Von der Nase her führen die Venae ethmoidales ihr Blut in die Augenhöhle. Die Nerven sind motorische für die Augenmuskeln und sensible vom 1. und 2. Ast des Trigeminus. An der äusseren Seite des Nervus opticus liegt das Ganglion ciliare, das vom Oculomotorius (Radix brevis), Trigeminus (Radix longa) und Sympathicus Fasern erhält.

Entzündungen. 1. **Periostitis** kommt an allen Theilen d---

Digitized by Google

Orbita vor, besonders häufig aber am unteren äusseren Orbitalrand, den man durch die mehr oder weniger geschwellten Lider hindurch verdickt und auf Druck schmerzhaft findet. Meist stellt sich Lid- und Conjunctivalschwellung, bald ein Abscess ein. Bei tiefer Lage wird ein Schmerz in der Orbita empfunden, der bei Druck auf den Orbitalrand ein ungemein heftiger wird. Sicher diagnosticirt wird das Leiden oft erst, wenn eine Abscedirung eintritt, was aber nicht immer der Fall ist, und wenn nach Durchbruch desselben der rauhe Knochen mit der Sonde gefühlt wird. Bei Abscessbildung treten durch eine circumscripte Mitbetheiligung des orbitalen Fettgewebes schon im Anfang Dislocationen des Bulbus, Beweglichkeitsstörungen und mehr oder weniger starke entzündliche Erscheinungen an den Lidern und der Conjunctiva hervor. Das durch Fieber, Kopfschmerzen und Erbrechen gestörte Allgemeinbefinden bessert sich nach Entleerung des Eiters. Langsam säubert sich der Knochen, eine tiefe eingezogene Narbe bleibt zurück, die, wenn sie am Augenhöhlenrande gelegen, oft ein Ectropium verursacht. Die Einziehung lässt sich durch Fettimplantation beseitigen. In günstigen Fällen kann das periostale Exsudat resorbirt werden; dieser Vorgang ist durch hydropathische Verbände und eine ableitende Behandlung zu unterstützen, oder es kommt zu einer Knochenauflagerung (besonders bei specif. Periostitis).

Die häufigste Ursache ist Tuberculose; dann kommen Verletzungen mit gleichzeitiger oder späterer Infection, natürlich immer in Verbindung mit Orbitalphlegmone, und septisch-eitrige Entzündungen der Nachbarhöhlen in Betracht. Die Folge ist oft eine Knochennekrose, die das Leben hochgradig gefährden kann.

Die syphilitische oder gummöse Periostitis, namentlich an der oberen Wand und dem vorderen Rand derselben sich zeigend, führt zu Knochenverdickungen, die eine Raumbeengung und dadurch Exophthalmus, Compression des Sehnerven u. s. w. hervorrufen können. Sehr selten ist der Ausgang in Eiterung. Die Behandlung ist auf das Grundleiden zu richten.

Complicationen und theurapeutische Eingriffe bei der eitrigen Periostitis werden am besten zusammen mit

2. der **Orbitalphlegmone** besprochen, die bei Periostitis auftreten kann, häufiger aber zu derselben Veranlassung giebt.

Digitized by Google

Unter Störung des Allgemeinbefindens und Auftreten von Fieber entwickelt sich bei tiefsitzenden Schmerzen eine entzündliche Schwellung des orbitalen Gewebes, die den Bulbus nach vorn treibt und ihn in seinen Bewegungen hindert. Dazu kommt eine Anschwellung und Hyperaemie der Conjunctiva und der Lider; erstere ist bisweilen so stark, dass der Bulbus überlagert wird, so dass Verwechselungen mit Blennorrhoe auf den ersten Blick vorkommen können. Zertheilung ist selten; gewöhnlich tritt Abscedirung und Durchbruch des Eiters an der Conjunctiva oder der Lidhaut ein.

Die **Prognose** ist bedenklich. Erstens kann das Grundleiden (Rotz, Pyaemie) das Leben gefährden, dann kann eitrige Periostitis zur Zerstörung der oberen Wand und zu Meningitis führen, eine Thrombosirung der Vena ophthalmica kann Sinusthrombose verursachen, und öfters wird das Sehvermögen durch Exophthalmus, Neuritis optica, Ablatio retinae und Panophthalmie bedroht. Die Entstehung der letzteren wird aus der Communication des eitrig infiltrirten Tenon'schen Raumes mit dem suprachorioidalen Lymphraum erklärlich.

Aetiologisch sind zu erwähnen Verletzungen mit Infectionen, Erkrankungen der Wände der Orbita und der benachbarten Höhlen, Fremdkörper (die bisweilen Trismus und Tetanus verursachen), puerperale Metastasen und solche bei Pyaemie, Blattern, Scharlach u. s. w., Meningitis, Erysipel, Tuberculose, Furunkel der Oberlippe (sehr gefährlich für das Leben), Zahncaries und Erkältungen.

Die **Behandlung** kann in leichteren Fällen eine Rückbildung durch Cataplasmen oder Druckverband versuchen; bei stärkerer Entzündung kräftige Antiphlogose durch Blutegel, Eis, Purgantien etc. Bei Uebergang in Eiter Cataplasmen, und sobald Fluctuation gefühlt wird und bei heftigen Erscheinungen, auch wenn diese fehlt, tiefe Incisionen, bis man den Eiterherd findet. Drainage und weitere Behandlung nach chirurgischen Maximen. Stets ist auf etwaige Fremdkörper in der Orbita zu fahnden und vor allen Dingen ist die Ursache der Entzündung zu eruiren. Immer sind die Nachbarhöhlen und hier bes. der Sin. frontalis ins Auge zu fassen und ev. aufzumeisseln.

Tenonitis serosa, d. h. eine ausschliessliche Erkrankung des Tenon'schen Raumes, wird von einzelnen, aber mit Unrecht,

Digitized by Google

bestritten. Unter Schmerzen stellen sich eine seröse Schwellung der Scleralbindehaut und der Lider, eine gehinderte Beweglichkeit des Bulbus nach allen Richtungen und eine Protrusion gerade nach vorne ein.

Eine **eitrige** Durchsetzung des Raumes wird häufig bei schwerer Iridochorioiditis traumatica und immer bei Panophthalmie gefunden.

Morbus Basedowii. Die Hauptsymptome sind Herzklopfen, hohe Pulsfrequenz, verstärkte Pulsation der grösseren Halsarterien, Anschwellung der Schilddrüse und Exophthalmus. In Bezug auf die Begleiterscheinungen wie Anaemie, Abmagerung, Temperatursteigerungen, Zittern, Empfindlichkeit der Haut, Erytheme daselbst, das Trousseau'sche Symptom, Hysterie, und in Bezug auf die Complicationen mit Diabetes und Albuminurie muss auf die Handbücher der inneren Medicin verwiesen werden. Hier kommt nur der Exophthalmus in Betracht, der auf eine Hypertrophie, in anderen Fällen auf eine hyperämische Schwellung des Fettgewebes zurückzuführen ist. Ophthalmoskopisch finden sich häufig Locomotionen und Kaliberschwankungen der Netzhautarterien (Arterienpuls). Der Exophth. ist gewöhnlich beiderseitig. Wichtig für die Diagnose im Anfang ist das sog. Gräfe'sche Symptom, eine Innervationsstörung des oberen Lides, die darin besteht, dass das Lid beim Blick nach unten dem Bulbus nicht folgt, so dass ein Stück Sclera am oberen Hornhautrand sichtbar ist. Das Symptom fehlt bei anderweitigen Protrusionsursachen. Die Lidspalte klafft weit, der Lidschlag ist selten (Stellwag'sches Symptom). Bei hochgradigem Exophthalmus kann durch Keratitis das Auge zu Grunde gerichtet werden, welchem Ausgang durch Druckverband und ev. Tarsorrhaphie (Vernähung der äusseren Lidspalte) vorzubeugen ist. Das wahrscheinlich auf organische Veränderungen in der Medulla oblongata zurückzuführende Leiden ist häufiger bei Frauen als bei Männern und schwindet in einigen Fällen nach jahrelangem Bestehen.

Therapeutisch kommen Eisen, Chinin, Digitalis, Bromkali, Kaltwasserkuren, Höhenklima, der constante Strom, Fütterung mit Schilddrüsensaft, Verabfolgung von Natr. phosphor. ca. 5 gr. *pro die*, und partielle Exstirpation der Struma in Betracht.

Digitized by Google

Exophthalmus aus Stauungsursachen. Hierher gehört der Exophthalmus, der eintritt bei Thrombose der Vena ophthalmica oder Compression derselben durch Geschwülste.

Pulsirender Exophthalmus; ungemein selten. Abgesehen von Stauungserscheinungen in den Lidern und der Bindehaut haben wir Pulsationen im Auge (wo ev. Stauungspapille), in der Orbita, Stirn und Schläfe, die sich auscultatorisch als ein Sausen und Schwirren leicht wahrnehmen lassen. Die Geräusche hören sofort bei Compression der Carotis communis auf. Meist wird er durch ein Aneurysma arterioso-venosum der Carotis interna und des Sinus cavernosus hervorgerufen bei solchen Verletzungen, die eine Fissur der Schädelbasis herbeiführten; ein anderes Mal bilden Aneurysmen der Art. ophthalmica, varicöse Ausdehnung der Orbitalvenen, Compression der Vena ophthalmica durch Geschwülste und Thrombose derselben die Ursache. Oft plötzlicher Tod und gefahrdrohende Blutungen aus der Nase. Man versuche Compressionen der Carotis communis mit den Fingern oder durch Bandagen; wenn diese nichts nützen, ist die Unterbindung am Platze.

Exophthalmus durch **Blutergüsse** in die Orbita. Oft findet sich dabei Glaskörperblutung und Linsenluxation, Lähmungen aller Augenmuskeln und Leitungsunterbrechung des Opticus mit Erblindung, bedingt durch Fractur der Wände des Foramen opticum. Die Lähmung schwindet meist nach Resorption der Blutung, während die Leitungsunterbrechung sich nach einigen Wochen als Opticusatrophie documentirt. Die Blutung ist bei diesen Verletzungen oft so gering, dass der Exophthalmus ausbleibt, doch vermögen wir sie nach einigen Tagen an einer Blutunterlaufung an der unteren Lidfurche zu diagnosticiren. Bei Fracturen der Orbita an der mittleren Wand kann es durch Communicationen mit der Nase zu einem Emphysem der Augenhöhle kommen. Therapie: Blutentziehungen, kühle Umschläge und Druckverband. Bei der Aetiologie der Zangengeburt ist wegen der Gefahr der Keratitis am besten die Vernähung der Lider.

Geschwülste der Orbita. Geschwülste in der Tiefe der Augenhöhle verursachen Exophthalmus und meist Deviationen in seitlicher Richtung. Die Hornhaut und der Sehnerv nehmen nicht so leicht Schaden wie bei dem entzündlichen Exophthalmus

Digitized by Google

Die Beweglichkeit ist in Folge der Compression der Muskeln und Nerven häufig beschränkt. Eine Diagnose über die Art der Tumoren, die sowohl vorn wie hinten in dem Trichter der Orbita sitzen können, lässt sich vor der Entfernung immer nur mit Wahrscheinlichkeit stellen. Man beobachtet Cysten (bes. Dermoidcysten), Gummigeschwülste, Angiome (Teleangiectasien und Tumor cavernosus), Sarcome, Carcinome (sehr selten und von der Thränendrüse ausgehend), Endotheliome, Osteome, Cysticercus- und Echinococcusblasen. Bisweilen werden Tumoren durch Ausbuchtungen und Erkrankungen der Seitenhörner des Sinus frontalis und der Siebbeinzellen vorgetäuscht (meist Empyeme). Bei beiderseitigem Exophthalmus habe ich bei 2 Kindern von ca. 2—3 Jahren Melanosarcom der ganzen Schädeldecke, das in die Orbitae hereingewuchert war, durch die Section nachweisen können. Die Papillen zeigten neuritische Atrophie. Im Allgemeinen wird der sich den Verhältnissen anpassende Sehnerv erst in späteren Stadien in Mitleidenschaft gezogen.

Tumoren, die sich rasch vergrössern, erfordern, bes. wenn es sich um maligne handelt, die Entfernung des ganzen Inhalts der Orbita sammt dem Periost: **Exenteratio orbitae**, cf. Operationen. Gutartige, oder von einer Bindegewebskapsel umhüllte Tumoren versuche man, womöglich mit Erhaltung des Bulbus, zu beseitigen. Zugang zu tiefer sitzenden Geschwülsten kann man sich durch die temporäre Resection des Jochbeins nach Krönlein verschaffen. Osteome, die meist an der oberen Wand sitzen, dürfen wegen der Gefahr der Eröffnung des Schädels nicht mit zu grosser Gewalt in Angriff genommen werden.

Digitized by Google

Erkrankungen des Ciliarkörpers und des Glaskörpers.

Anatomie. Der Ciliarkörper, zwischen Ora serrata und äusserem Rande der Iris gelegen, kennzeichnet sich durch seine schwärzliche Färbung, die durch die Fortsetzung des Netzhautpigmentepithels bedingt ist (cf. Fig. 32 und 41). Er zerfällt 1. in die **Processus** ciliares, ca. 70 an der Zahl, die dem Ciliarmuskel mittelst eines fibrillären Bindegewebes aufsitzen und aus einem bindegewebigen, Pigmentzellen und ungemein viel Blutgefässe umschliessenden Stroma bestehen. Begrenzt wird das Gewebe nach dem Glaskörper hin von aussen nach innen gerechnet durch die Glaslamelle des Ciliarkörpers, das Pigmentepithel und eine Schicht nicht pigmentirter Zellen. Diese beiden, die Fortsetzung der Retina darstellend (Pars ciliaris retinae), gehen mit der Glaslamelle auf die Iris über und bilden die hintere Grenzmembran und die zwei pigmentirten Zellenlagen der Iris. Der Theil des Ciliarkörpers, welcher gefaltet ist und die Ciliarfortsätze trägt, heisst die Corona ciliaris; 2. in den **Musculus** ciliaris, auch Tensor chorioideae genannt; 3. in den **Orbiculus** ciliaris, der von den Fortsätzen aus nach hinten bis zur Ora sich erstreckt, nicht gefaltet ist, sich durch eine grosse Menge meridional verlaufenden Bindegewebes und das Aufhören der Choriocapillaris daselbst auszeichnet, und natürlich auch die Begrenzung der Ciliarfortsätze hat. An dem Muskelapparat unterscheidet man meridionale Fasern (Brücker'scher Muskel), die etwas hinter der Corneoscleralgrenze entspringen und in die äusseren Schichten der Aderhaut übergehen, radiäre (beide bilden den Tensor chorioideae) und circuläre Fasern; letztere auch Müller'scher Muskel genannt. Er ist bei Myopie schwach, bei Hypermetropie stark ausgebildet. Die Blutversorgung geschieht durch die hinteren langen und vorderen

Digitized by Google

kurzen Ciliararterien (bes. vom Circ. arter. irid. major), die Nerven sind die Ciliarnerven (Cil. breves vom Gangl. ciliare und Cil. longi vom N. naso-ciliaris), die im Muskel ein mit Ganglienzellen ausgestattetes Geflecht bilden.

Nach vorn geht der Ciliarkörper in die Iris über. Der Raum zwischen der Iriswurzel und der Cornea heisst die Kammerbucht; sie ist nach dem Ciliarkörper zu begrenzt durch den Fontanaschen Raum, der vom Gewebe des sog. Ligam. pectinatum erfüllt ist, an das wiederum unmittelbar nach aussen in der Sclera der Schlemm'sche Kanal sich anschliesst. Die Balken des Gewebes sind von einer Endothelschicht, der Fortsetzung des Hornhautendothels, überzogen.

Der **Glaskörper** setzt sich zusammen 1. aus der **Glaskörpergallerte**, einem ausserordentlich wasserreichen Bindegewebe, dessen fixe Zellen zu Grunde gegangen und dessen stark mit Wasser infiltrirte interfibrilläre Substanz von Wanderzellen durchzogen wird, welche die verschiedenartigsten Figuren bilden. In der Peripherie sind durch die Masse selbst gebildete concentrische Spalträume sichtbar. Durchsetzt ist der Glaskörper von dem an der Papille mit der Area Martegiana beginnenden Canalis hyaloideus, der von der Membrana hyaloidea ausgekleidet zur Linse zieht und im foetalen Leben die Arter. hyaloidea führt. In der Ernährung ist der Glaskörper auf die Nachbartheile angewiesen, da seine foetalen Gefässe späterhin die Netzhautgefässe bilden. Die Linse ist in einer Ausbuchtung des Glaskörpers, der Fossa patellaris, gelegen. 2. aus der **Membrana hyaloidea**, einer strukturlosen Haut, die den Glaskörper gegen die Membrana limitans retinae abgrenzt. In der Gegend der Ora serrata verdickt sie sich unter Streifenbildung und zieht in sich kreuzenden und zwischen sich capilläre Spalträume lassenden Fasern zum Aequator und zur vorderen und hinteren Linsenkapsel. Der zwischen den Fasern gelegene Raum ist der Canalis Petiti.

In Anschluss hieran geben wir die Grenzen der **vorderen** und **hinteren** Augenkammer an. Vordere Kammer (am tiefsten bei kurzsichtigen und jugendlichen Individuen): Hornhaut, Ligam. pectin., Iris, Linse; hintere Kammer: Iris, Ciliarkörper, Zonula, Linse. Durch die Spalten der Zonula communicirt letztere mit dem Glaskörper.

Digitized by Google

Die **Lymphe** des Auges entleert sich entweder durch die **vorderen** Lymphbahnen, d. h. aus der hinteren Kammer am Pupillenrande vorbei in die vordere und von hier in den Fontana'schen Raum, den Schlemm'schen Kanal und schliesslich in die vorderen Ciliarvenen, oder durch die **hinteren:** den Centralkanal (Canal. hyaloideus), den zwischen Aderhaut und Sclera gelegenen Raum (Perichorioidealraum) und den längs der Wirbelvenen damit communicirenden Tenon'schen Raum, der mit dem supravaginalen und somit auch mit dem intervaginalen Raum des N. opticus in Verbindung steht.

Erkrankungen des Ciliarkörpers.

Isolirte Entzündungen des Ciliarkörpers (Cyclitis) sind äusserst selten. Die Erkrankungen werden sich in Folge der anatomischen Anordnung in der Regel mit Iritis und Chorioiditis vergesellschaften (Iridocyclitis, Iridochorioiditis; bei letzterer Bezeichnungsweise ist die Entzündung des Corp. cil. mit einbegriffen). Einige Autoren kennen, und das dürfte am richtigsten sein, die Diagnose „Cyclitis" allein überhaupt nicht, andere sprechen sie aus, wenn da sind: Röthung, Schwellung der Lider, pericorn. Injection, vielleicht Chemosis, heftige Schmerzen spontan und bes. bei Druck, Trübung der brechenden Medien und starke Herabsetzung des Sehvermögens. Bei seröser Cyclitis (Iritis serosa) finden sich Praecipitate an der Descemetis mit plastischer Vorbuckelung der Irismitte und Retraction der Peripherie, bei eitriger Cyclitis Hypopyon. Die Hauptursache bilden inficirte Verletzungen. Die Tension ist anfangs bisw. erhöht, später gewöhnlich erniedrigt, oft Ausgang in Phthisis bulbi. Hinsichtlich der Therapie cf. p. 121.

Als chronische Cyclitis bezeichnen einige das, was wir unter Scleritis complicata beschrieben haben. Abgesehen von den Entzündungen kommen die sehr seltenen Tumoren (pigmentirte Sarcome, tuberculöse und syphilitische Geschwülste), Lähmungen und Krämpfe (cf. p. 42) in Betracht, Blutungen finden beim Glaskörper ihre Berücksichtigung.

Erkrankungen des Glaskörpers.

1. **Trübungen;** bewegliche und fixirte von allen möglichen Dimensionen (punkt-, staub-, fadenförmige, flockige, mem-

Digitized by Google

branöse). Erstere, die als undurchsichtige Körperchen bei den Bewegungen des Auges umherfliegen, werden am besten bei Durchleuchtung mit dem Planspiegel unter Zuhilfenahme eines Convexglases von 4 D hinter dem Spiegel, letztere am leichtesten im umgekehrten Bilde erkannt. Die Trübungen finden sich als Ausdruck einer **Glaskörperentzündung** (sehr selten) oder bei plötzlichem Auftreten, in Folge von **Blutungen**, namentlich aus dem Ciliarkörper und der Aderhaut, und hier wieder auf Grund verschiedener Dyscrasien, Menstruationsstörungen, Arteriosclerose, Gravidität, gewisser Formen von Myopie etc., oder sie sind das Zeichen einer **Entzündung** des Uvealtractus (Iris, Ciliarkörper, Aderhaut) und der Netzhaut, und dies bes. bei Syphilis. In letzterem Fall ist die Durchsichtigkeit des Glaskörpers durch Ergüsse von leicht gerinnbarer Flüssigkeit beeinträchtigt. Verschiedenartig gestaltete, vielfach mit Pigmenten erfüllte und anastomosirende Zellen, die netzartige Membranen bilden, durchsetzen dabei den Glaskörper. Der Kranke sieht vor seinem Auge schwarze Flecke und ist je nach der Intensität der Trübungen in seiner Sehschärfe beeinträchtigt. Besserungen sind die Regel, vollkommene Resorptionen kommen wahrscheinlich nicht vor. Die Behandlung hat neben Schonung und Berücksichtigung der aetiologischen Momente eine Resorption durch Jodkali, Schwitzkuren, Quecksilber, Abführmittel (salinische), Blutentziehungen, Fussbäder, Haarseil und vielleicht Electricität anzustreben.

Bisweilen kommt es bei plastischer und eitriger Iridochorioiditis zu grauen oder gelblichen Membranen (**Schwartenbildung**, Pseudogliom) im Glaskörper, die sehr schön bei seitlicher Beleuchtung sichtbar sind. Die Folge ist meist Atrophia bulbi, indem die Membranen entweder schrumpfen oder der Eiter sich nach aussen ergiesst. Ist ein Eiterheerd von durchsichtigem Gewebe umgeben, so spricht man von **Glaskörperabscess**.

Erwähnenswerth sind die **recidivirenden Glaskörperblutungen** jugendlicher Individuen und solche bei Frauen Ende der vierziger Jahre, die auf einem oder beiden Augen sich einstellen, das Sehvermögen oft bis auf Lichtschein reduciren und sich in 2—3 Monaten mehr oder weniger vollständig resorbiren. Chorioidale atrophische Herde konnte ich mehrmals nach Jahren in solchen Augen nachweisen. Die Urinuntersuchung erzielt bisw.

Digitized by Google

cyclische Albuminurie. Frühzeitig finden sich häufig Blutergüsse in der Chorioidea und aequatoriale Blutungen aus erkrankten Netzhautgefässen, (namentlich Venen) die für die Glaskörperblutungen verantwortlich gemacht werden. In den ungünstigen Fällen bilden sich entweder vascularisirte Glaskörperschwarten, die, da sie mit der Netzhaut verwachsen, bei ihrer Schrumpfung zur Ablatio und somit zum Verlust des Auges führen können, oder graugrüne Membranen auf der Retina selbst in verschieden grosser Ausdehnung (Retinitis proliferans). Es sind dies der Resorption unzugängliche Blutgerinnungen, die eine partielle Wucherung der bindegewebigen Gerüstsubstanzen der Netzhaut verursachen. Therapie: Ableitungen, vor allem aber roborirende und tonisirende Behandlung (Arsen mit Eisen).

Mouches volantes (Myodesopsie) sind unbedenkliche Trübungen im Glaskörper (Reste embryonaler Zellen), deren Schattenbilder vom Patienten, namentlich beim Blick auf einen hellen Hintergrund, als Ringe, perlschnurartige Gebilde u. s. w., nicht aber vom Arzt mit dem Ophthalmoskop gesehen werden können. Bes. bei Myopen mit Obstipation und bei Blutandrang nach dem Kopfe z. B. durch zu enge Halskragen. Tonisirendes Verfahren, Abführkuren, blaue Brillen.

Bei der **Synchisis** scintillans schwimmen weiss-gelblich glitzernde Körperchen (Cholestearin- und Tyrosinkrystalle, sowie Phosphate) im Glaskörper, namentlich älterer Leute, herum, die das Sehvermögen nicht bedrohen und keine Therapie erfordern.

Die Beweglichkeit der Trübungen setzt eine **Verflüssigung** (Synchisis) des Glaskörpers voraus. Diese ist bedingt oft durch das Alter, dann durch Myopie, vor allem aber durch chronische Chorioiditis. Die Consistenzveränderung führt bisweilen zu spontaner Linsenluxation. Eine Ablösung des Glaskörpers von der Retina ist bei chronischer Chorioiditis, bei Netzhautablösung und bei letzterer im ersten Stadium der Entwickelung als ein mit dem Augenspiegel am medialen Papillenrand sichtbarer sog. Reflexbogenstreifen beschrieben worden.

Gefässneubildungen im Glaskörper, von den Netzhautgefässen ausgehend, kommen vor bei chronischer Chorioiditis und namentlich bei Chorioretinitis specifica. Bei letzterer können sie durch Schmierkur zur Rückbildung gebracht werden. Nicht

Digitized by Google

gemeint sind hiermit die Vascularisationen von Glaskörperschwarten, z. B. nach recidivirenden Glaskörperblutungen.

Arteria hyaloidea persistens zeigt sich als ein grauer oder grauröthlicher von der Papille zur Linse verlaufender flottirender Strang.

2. Fremdkörper und Parasiten.

Fremdkörper der verschiedensten Art dringen durch die Hornhaut oder durch die Sclera in den Glaskörper ein, finden sich selten an der Stelle ihrer Flugrichtung und führen, meist in Folge von Infection oder chemischer Veränderungen (Kupfer), entweder durch Panophthalmie oder durch schleichende Iridochorioiditis zum Verlust des Auges. Bei intacter Linse und geringen Glaskörpertrübungen kann man sie mit dem Augenspiegel, namentlich wenn es sich um die meist glänzenden Eisensplitter handelt, oft sehen. Die Anwesenheit eines Fremdkörpers ist aus der Anamnese ev. mittelst der Magnetnadel (Sideroskop), und aus der Art der Verwundung zu diagnosticiren. Wenn möglich Entfernung mittelst Pincette, Electromagneten, scharfen Löffels u. s. w. Bei Cataracta traum. Entbindung der Linse und Einführung des Instrumentes, z. B. des Electromagneten von der Schnittwunde her. Gelingt der Versuch, dann Ruhe, Druckverband und Atropin; misslingt er, so kann man abwarten, ob Entzündung kommt oder nicht, resp. ob sie bei der Behandlung sich steigert oder nicht. Im ersteren Falle wegen der Gefahr von sympathischer Erkrankung Enucleation, im letzteren weitere Beobachtung (cf. p. 121). Gelegentlich heilen Fremdkörper mit Erhaltung von guter Sehschärfe ein und werden Jahrzehnte reizlos vertragen.

In den Glaskörper **luxirte Linsen** verursachen öfters schleichende Chorioiditis und Drucksteigerung. In solchen Fällen ist die Extraction nach vorheriger Anspiessung der Linse mittelst einer Nadel zu versuchen.

Cysticercus cellulosae kommt in den Glaskörper durch die Gefässe des Corpus ciliare und der Retina oder nach Perforation der Retina aus seiner Lage zwischen ihr und Chorioidea. Dementsprechend haben wir eine bläulich-weisse grosse Blase im Glaskörper, an der oft der Hals und Kopf mit den Saugnäpfen unterschieden werden können, oder eine Ablatio retinae mit da-

Digitized by Google

hintersitzendem Wurm; Trübungen im Glaskörper und chorioretinitische Veränderungen sind immer dabei. Zu der frühzeitig vorhandenen Sehstörung gesellen sich bald Entzündungen, die zur Atrophie des Auges führen. Die Therapie besteht in möglichst frühzeitiger operativer Entfernung mittelst meridionalen Scleralschnittes; schmerzhafte atrophische Bulbi werden enucleirt.

Cysticercus ist in Norddeutschland in Folge der Einführung der Schlachthäuser selten geworden. Die Entstehung ist auf den Genuss der Eier von Taenia solium, z. B. mittelst Trinkwassers, zurückzuführen. Mit Häkchen durchbohren die aus den Eiern gebildeten Embryonen die Magenwand, worauf sie, durch die Blutgefässe nach den verschiedensten Körpertheilen gebracht, daselbst zu Cysticerken heranwachsen.

Krankheiten der Chorioidea.

Anatomie. Fünf Schichten: 1. die Glasmembran, welche die innere Oberfläche auskleidet und bis an den Rand des Sehnerven herangeht; 2. die pigmentfreie Schicht der Capillaren, abgegrenzt durch das Sattler'sche Endothelhäutchen; 3. die Schicht der mittleren Gefässe; 4. die Schicht der grossen Gefässe, in deren Maschen sich pigmentfreie und pigmentirte Zellen (Stromapigmentzellen) vom Charakter der Bindegewebszellen finden; 5. die Suprachorioidea (auch Lam. fusca genannt), die aus einem Netzwerke von elastischen Fasern besteht, auf das zahlreiche platte, pigmentirte Zellen aufgelagert sind. Die Chorioidea setzt sich nach vorn in das Corpus ciliare fort und erstreckt sich von der Ora serata bis zum Foramen opticum. Hier sowohl wie an der Eintrittsstelle der Gefässe und Nerven aus der Sclera in die Aderhaut, wie auch in der Gegend der Macula lutea, ist sie mit der Lederhaut fester verbunden.

Die Blutversorgung erfolgt durch die Art. ciliar. postic. breves und im vordersten Abschnitt durch rücklaufende Aeste der vorderen Ciliararterien. Das venöse Blut ergiesst sich in die hinter

Digitized by Google

dem Aequator gelegenen Wirbelvenen (meist 4—6). Eine Communication des Gefässsystems der Aderhaut mit dem der Netzhaut ist durch Zweige der kurzen Ciliararterien gegeben, die in der Lederhaut um den Sehnerven den Zinn'schen Scleralgefässkranz bilden, von dem Aeste zur Aderhaut und zum Sehnerven ziehen, und dann durch kleine Gefässe, die vom Aderhautrande in die Papille eintreten. (Röthe der Papille bei Chorioiditis). Die Nerven, an der äusseren Fläche der Chorioid. verlaufend, sind die Ciliares breves aus dem Ganglion ciliare und die Ciliares longi vom N. naso-ciliaris, die in der Umgebung des Nerv. opticus die Sclera durchbohren.

Figur 42.

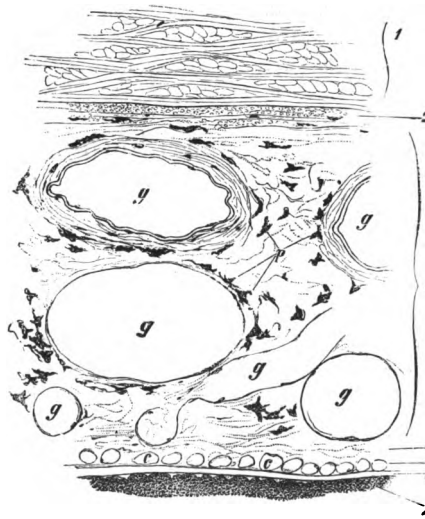

Senkrechter Durchschnitt durch einen Theil der Sclera und die ganze Chorioidea. Vergröss. 100. *1* Scleralbündel in verschiedenen Richtungen durchschnitten. *2* Lamina suprachorioidea. *3* Schicht der grossen Gefässe. *4* An die Grundsubstanz grenzende Schicht. *5* Capillargefässschicht. *6* Glasmembran. *7* Pigmentepithel. *g* Grössere Gefässe. *p* pigmentirte Stromazellen. *c* Querschnitt der Capillaren (nach Stöhr).

Da das Aderhautgefässsystem auch die äusseren Netzhautschichten mit ernährt, so zeigen sich Erkrankungen desselben häufig in Form von Veränderungen der Pigmentepithelschicht

Digitized by Google

der Netzhaut, so dass es sich dann meist um eine Chorioretinitis handelt, die oft die ganze Netzhaut und den Sehnerven, gelegentlich mit consecutiver Atrophie des letzteren, in Mitleidenschaft zieht. Dass mit der Aderhaut ferner oft der Ciliarkörper und die Iris erkranken, ist bereits oben bei der Iritis und der Cyclitis erwähnt. Bei diesen Affectionen wird eine starke

Figur 43.

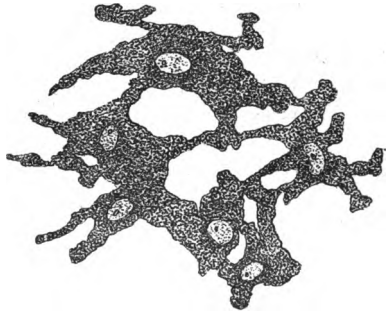

Stromapigmentzellen der Chorioidea. Es sind verzweigte anastomosirende Bindegewebszellen mit zahlreichen Pigmentkörnchen und einem unpigmentirten Kerne.

Verschlechterung der Sehschärfe, die Veränderung des intraocularen Druckes und das Auftreten von Glaskörpertrübungen die Miterkrankung der Aderhaut wahrscheinlich machen. Wie bei allen inneren Augenleiden hat die **functionelle** Prüfung die Sehschärfe, das Gesichtsfeld, den Farben- und den Lichtsinn zu berücksichtigen.

Figur 44.

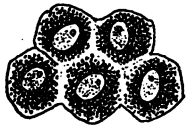

Pigmentepithelzellen der Retina. Sechseckige Epithelzellen mit Pigmentkörnchen und mit unpigmentirtem Kerne.

Die Chorioidalerkrankungen theilen wir ein **in solche mit und in solche ohne äussere Entzündungserscheinungen.** Zu ersterer Classe gehören:

1. Die **Panophthalmie,** die bedingt ist durch Infectionen von aussen her — Verletzungen, unglückliche Operationen; Hornhautulcerationen, vordere Synechie — oder von innen durch Metastasen, (metastatische Ophthalmie); namentlich im Puerperium (oft kurz hintereinander beide Augen ergriffen, schlechte Prognose quoad vitam), bei Septicaemie, Pyaemie, Variola, Phlebitis, ulceröser

Digitized by Google

Endocarditis, Pneumonie, Meningitis und überhaupt unter solchen Verhältnissen, bei denen die Verschleppung eines septischen Stoffes möglich ist. Staphylococcus pyog. aureus, albus, citreus und Streptoc. wurden nachgewiesen. Die **Symptome** sind Schwellung und Röthung der Lider, Protrusio bulbi, Chemosis, Unbeweglichkeit des Bulbus, bisw. eitriges Secret im Conjunctivalsack, mattgraue oder gelbweissliche Trübung der Cornea, Trübung des Kammerwassers, oft Hypopyon darin, schmutzige Verfärbung der Iris, hintere Synechien, Verlust des Sehvermögens, bisw. noch Lichtschein, heftigste Schmerzen und Störung des Allgemeinbefindens (Erbrechen, Fieber etc.). Das Stroma der Chorioidea ist von Blut und Eitermassen durchsetzt, wird oftmals buckelförmig in den Bulbus vorgetrieben, die Pigmentzellen bleiben meist unverändert. Die Netzhaut ist abgelöst oder in der Form einer hämorrhagisch-eitrigen Retinitis erkrankt. Der Glaskörper zeigt eitrige Infiltration und Wucherung seiner zelligen Elemente. Der Eiter bricht nach aussen durch die Hornhaut oder durch die Sclera in der Aequatorgegend durch, womit die Schmerzen nachlassen, oder er kapselt sich in weniger acut verlaufenden Fällen ein und führt unter den Zeichen einer chronischen Iridochorioiditis mit secundärer Linsentrübung zu Phthisis bulbi. Der Spontanverlauf nimmt ca. 6 Wochen in Anspruch.

Die Prognose ist schlecht. Die Therapie feiert ihre Triumphe in der Prophylaxis, also Vermeidung von Infection! Gegen die heftigen Schmerzen hydropathische Sublimatverbände und ev. Incision der Sclera zwischen dem Ansatz des Rectus extern. und infer., Spaltung der äusseren Commissur, Morphium und Blutegel an die Schläfe. Am schnellsten kommt man mit der Enucleation, oder, da diese bei Panophthalmie bisweilen durch Orbitalphlegmone und Meningitis zu Exitus geführt hat, besser mit der Exenteratio bulbi zum Ziele.

2. **Acute Iridochorioiditis** findet sich häufig nach Verletzungen, bei Anwesenheit von Fremdkörpern, bei Tuberkulose, Syphilis, im Anschluss an eine Iritis rheumatica etc. Bei ersteren drei Ursachen ist die Prognose schlecht, indem sich Glaskörpertrübungen, Netzhautablösung und Atrophie des Bulbus (Chorioiditis atrophicans) einstellen, bei den letzteren ist sie günstig, und während oben die Enucleation oder Resection meistens am

Digitized by Google

Fig. 45.

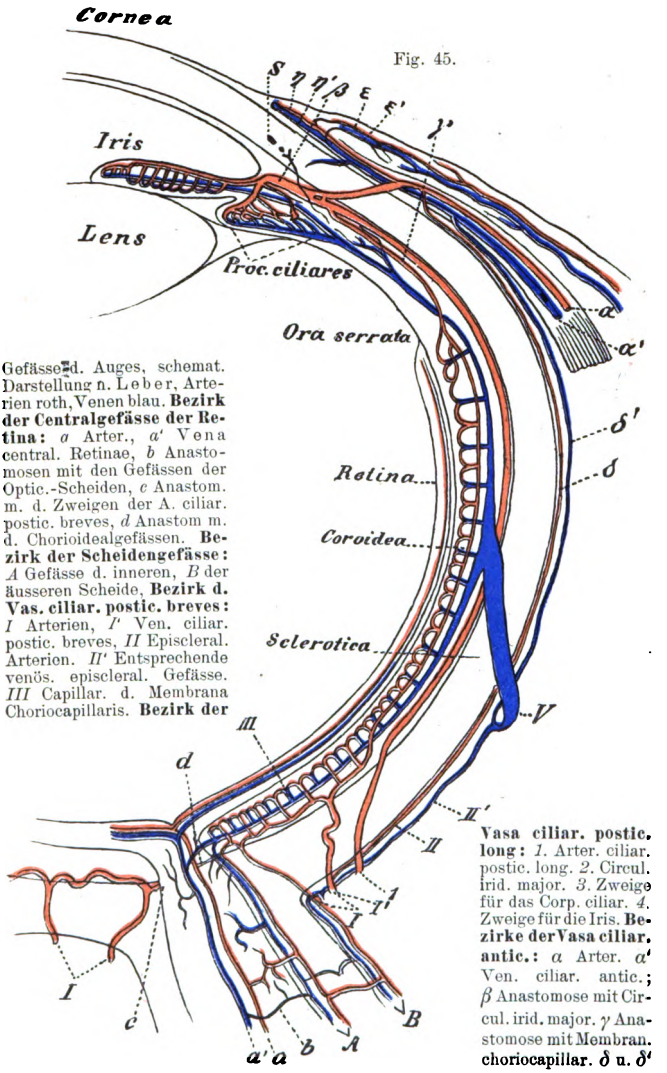

Gefässe d. Auges, schemat. Darstellung n. Leber, Arterien roth, Venen blau. **Bezirk der Centralgefässe der Retina:** *a* Arter., *a'* Vena central. Retinae, *b* Anastomosen mit den Gefässen der Optic.-Scheiden, *c* Anastom. m. d. Zweigen der A. ciliar. postic. breves, *d* Anastom m. d. Chorioidealgefässen. **Bezirk der Scheidengefässe:** *A* Gefässe d. inneren, *B* der äusseren Scheide, **Bezirk d. Vas. ciliar. postic. breves:** *I* Arterien, *I'* Ven. ciliar. postic. breves, *II* Episcleral. Arterien. *II'* Entsprechende venös. episcleral. Gefässe. *III* Capillar. d. Membrana Choriocapillaris. **Bezirk der Vasa ciliar. postic. long:** *1.* Arter. ciliar. postic. long. *2.* Circul. irid. major. *3.* Zweige für das Corp. ciliar. *4.* Zweige für die Iris. **Bezirke der Vasa ciliar. antic.:** *α* Arter. *α'* Ven. ciliar. antic.; *β* Anastomose mit Circul. irid. major. *γ* Anastomose mit Membran. choriocapillar. *δ* u. *δ'* arterielle u. venöse episclerale Aeste. *ε* u. *ε'* Arteriell. und venös. Aeste für die Conjunctiva. *η* u. *η'* arterielle und venöse Zweige zum Cornealrand. *V* Ven. vorticos. *S* Querschnitt des Canal Schlemmii.

Digitized by Google

Platze ist, wird hier durch kräftige Antiphlogose (Blutegel, Schwitzkuren mit Natr. salicyl.) und schnelle Mercurialisation mit gleichzeitiger Anwendung von Atropin etwas erreicht.

Iritis mit weit ausgedehnter oder totaler hinterer Synechie kann zu **chronischer Iridochorioiditis**, diagnosticirt aus der Anamnese, den Glaskörpertrübungen und der starken Verminderung des Sehvermögens, und eine chronische Chorioiditis zu Iritis führen. Im späteren Verlauf kommt es zu Cataract **(Secundärcataract)**, die Netzhaut und der Sehnerv werden atrophisch **(Amaurose durch Iridochorioiditis)**, gelegentlich zeigen sich auch Drucksteigerungen **(Secundärglaucom)**. cf. pag. 116.

Bei der acuten und chronischen Form sind die Augen geröthet, lichtscheu und verursachen Schmerzen, namentlich bei Druck auf den Ciliarkörper. Die Cornea ist klar oder hauchförmig getrübt, ebenso das Kammerwasser, das oft eitrige Beimengungen enthält. Die Symptome der Iritis sind deutlich ausgesprochen, der Druck bald vermehrt, bald vermindert, der Glaskörper oft von den verschiedenartigsten Trübungen durchsetzt, in späteren Stadien klebrig und geschrumpft, und die Retina oftmals abgehoben; zwischen ihr und Chorioidea liegen klebrige röthliche Massen. In einzelnen Fällen finden wir neben äusseren entzündlichen Symptomen in der Chorioidea circumscripte gelbweisse Exsudatmassen, die zur Atrophie und zu Pigmentwucherungen später führen.

Lange bestehende Iridochorioiditis giebt öfters zur Ablagerung von Kalk auf der Oberfläche der Chorioidea und zur **Verknöcherung** Anlass.

Hierher gehört auch die **Chorioiditis nach Meningitis**, die durch directe Fortpflanzung auf dem Wege der Lymphscheiden, hauptsächlich unter Einwirkung des Fränkel-Weichselbaum'schen Pneumococcus entsteht. Geringe Injection, enge vordere Kammer, einzelne hintere Synechien und gelblicher Reflex aus dem Glaskörperraum (Glaskörperschwarte), der mit Glioma retinae verwechselt werden kann. Die hinteren Synechieen und die Tensionsverminderung sprechen dagegen. Aehnliche Bilder sehen wir oft auf dem Wege der Metastase entstehen (Operationen an den Genitalien, Magen- und Darmgeschwüre), wobei es also nicht immer zur floriden eitrigen Chorioiditis zu kommen braucht (cf.

Digitized by Google

p. 162). Sympathische Erkrankung selten. Bei Schmerzen Enucleation oder Resection cf. p. 118. Glaskörperschwarten und Blutungen auch bei Tuberculose des corpus ciliare.

Die Erkrankungen der Aderhaut, welche **ohne äussere Entzündungserscheinungen** (Ausnahmen kommen vor) verlaufen, bieten im Wesentlichen folgende **Spiegelbilder** dar: a) gelbe, nicht scharf begrenzte Flecke unter der Netzhaut, das Aderhautgewebe verdeckend: frische Exsudate, entweder im Niveau der Chorioidea oder über dasselbe nach der Retina hin hervorragend. Nach der Resorption erscheint b) die Chorioidea normal oder, was die Regel, atrophisch in Form von weissgelblichen, weissgrünlichen oder weissgrauen Herden, auf denen Pigmentreste und Gefässe der Chorioidea sichtbar sind. Häufig wuchert auf den weissen Narben oder an ihren Rändern das Pigment, wodurch c) verschieden gestaltete Pigmentschollen zu Stande kommen. Bisweilen entfärbt sich d) in Folge der Chorioiditis nur das Pigmentepithelblatt, so dass wir hellrothe Flecke sehen. Wachsen Pigmente in die Retina, wo wir sie aus ihrer Lage zu den Gefässen (sie sind verdeckt) diagnosticiren, so haben wir eine **Chorioiditis** mit **secundärer Pigmentirung** der Retina, die oft zu Atrophie der Retina und des Opticus führt.

Ist die Retina durch seröse Ergüsse, wobei eine schmutzig graue Netzhauttrübung sich bildet, von vornherein in Mitleidenschaft gezogen, so sprechen wir von **Chorioiditis** mit **Netzhauttrübung.** Die Herde können in der Macula lutea auftreten: Chorioid. **maculae luteae** (chor. centralis), oder in der Peripherie: Chorioid. **aequatorialis,** oder an verschiedenen Stellen zugleich: Chorioid. **disseminata,** oder diffus: Chorioid. **diffusa.** Ausser der Netzhaut wird öfter der Sehnerv und fast immer der Glaskörper in Form von Trübungen mit ergriffen. Der Sitz der Krankheit und die Mitbetheiligung der äusseren Netzhautschichten werden im Ganzen für die Beeinträchtigung des Sehvermögens massgebend sein; am stärksten leidet dasselbe natürlich bei Herden, die, Niveaudifferenzen schaffend, in der Mac. lutea liegen. Anatomisch handelt es sich bei diesen sog. plastischen Chorioiditiden um eine Infiltration der Chorioidea mit lymphoiden Zellen mit wenig amorpher oder rein fibrillärer Zwischensubstanz bes. in der Choriocapillaris und längs einzelner Gefässe, oft mit

Digitized by Google

Alteration des Pigmentepithels und der anderen äusseren Netzhautschichten verbunden; daher auch die Bezeichnung Chorioretinitis.

Symptome. Die Kranken klagen über Abnahme des Sehvermögens, Flimmern, Blendung, feurige Funken und Verzerrtsehen (Metamorphopsie); die Buchstaben erscheinen schief, parallele Liniensysteme sind nach dem Fixationspunkt sanft eingebogen (bei Maculaerkrankung), häufig ist Mikropsie. Kommt es zur Atrophie, so stellen sich dementsprechend Lücken im Gesichtsfeld ein, positive Scotome, (die Kranken sehen einen dunkeln Fleck), die bei centraler Lage, wo auch bei frischer Erkrankung dieses Symptom sich zeigt, jede feinere Arbeit unmöglich machen. Das Gesichtsfeld zeigt je nach der Ausdehnung der Herde ein verschiedenes Verhalten. Trotz ausgedehnter Chorioiditis ist oft volle Sehschärfe vorhanden, Fälle, in denen die Netzhaut intact geblieben sein muss.

Der Verlauf ist chronisch; häufig kommen Recidive, die Glaskörpertrübungen gehen sehr langsam zurück, Gefahr liegt in der Miterkrankung der Retina und des Opticus.

Die **Aetiologie** ist in Lues, (acquirirter und hereditärer), Tuberculose, Gonorrhoe, Menstruationsstörungen, schwerer Malaria, Albuminurie (hyaline Degeneration der Gefässwandungen der Choriocapillaris), in anaemischen Zuständen, in gewissen Formen von Kurzsichtigkeit, in Gefässerkrankungen, in Erkältungen u. s. w. gegeben.

Die **Behandlung** hat das Grundleiden zu berücksichtigen. Die Aufsaugung der Exsudate wird im Allgemeinen am besten durch Quecksilber- und Schwitzkuren, durch Jodkali, Blutentziehungen und auflösende Mineralwässer erzielt. Die früher sehr beliebten Dunkelkuren sind ohne Werth: eine dunkele Schutzbrille wird meist sehr angenehm empfunden. Schonung des Organes in den frischen, und wenn möglich auch in den alten Fällen, bei denen das resorbirende Verfahren nicht mehr indicirt ist.

Im Anschlusse an dieses Gesammtbild seien einige Formen hervorgehoben:

1. **Chor. areolaris,** zur disseminata gehörig. Die disseminirten Flecken treten auf in der Gegend des hinteren Pols.

Digitized by Google

Sie sind zuerst schwarz, bekommen dann ein helleres Centrum und schliesslich umgiebt ein schwarzer Ring die weissliche Fläche. Letztere ist eine knotenartige Verdickung der Chorioidea, die im Centrum oft nabelartig eingezogen und mit der Netzhaut verwachsen ist. Verf. sah diese seltene, stets beiderseitig vorkommende Erkrankung mehrmals in Verbindung mit specif. interstitieller Keratitis. Die erwähnten Pigmentringe umgeben gelegentlich auch die drusigen Wucherungen der Glaslamelle.

2. Die **Chorioiditis,** die sich uns Tage lang unter dem Bilde einer serösen Durchtränkung, besonders der äusseren Netzhautschichten und des Opticus, präsentirt. Die Diagnose Retinitis wird durch die in etwa 8—10 Tagen nach Rückgang der Netzhauttrübungen sichtbaren chorioidealen Herde erschüttert. Meist ist die Maculagegend betroffen. Bei herabgesetzter Beleuchtung ist in Folge eines Torpor retinae eine Verengerung des Gesichtsfeldes zu constatiren.

3. **Chorioid. diffusa serosa** (Foerster), auch Chor. specifica genannt, weil in etwa 95 pCt. Lues vorliegt. Der Augenspiegel zeigt streifige und staubförmige Glaskörpertrübungen, durch welche Papille und Netzhautgefässe verschleiert werden. Der Hintergrund ist Anfangs normal, oder man findet kleine weisse Flecken auf der Retina, und namentlich in der Macula: Chorioretinitis specifica mac. lut.. Die Patienten klagen über schlechtes Sehen und über flimmernde Lichterscheinungen in der Nähe des Fixirpunktes. Letztere sind von rundlicher Gestalt, in der Mitte hell, am Rande dunkel, und zeigen sich bes.. wenn die Kranken aus dem Dunkeln ins Helle kommen. Stets ist Hemeralopie vorhanden, bisw. eine concentrische Gesichtsfeldverengerung und ein centraler Defect, wenn die Macula lutea ergriffen. Ringförmige, zum Fixirpunkt concentrische Scotome sind für Lues bes. charakteristisch. Gelegentlich complicirt sich diese Chor. mit einer leichten Iritis. Ein ähnliches Symptomenbild wird öfters bei Recurrens und Variola wahrgenommen. Die Prognose ist gut bei frühzeitiger Diagnose, und wenn energisch und lange mit Mercurialien und Schwitzkuren vorgegangen werden kann. In ungünstig verlaufenden Fällen wird die Papille atrophisch und gelblich verfärbt, die Gefässe werden sehr dünn, kleine weisse und weissgrünliche Herde liegen in der Chorioidea, bes. viel Pigment

Digitized by Google

aber in der Peripherie der Netzhaut, so dass ein Bild von Retinitis pigmentosa vorgetäuscht wird.

4. **Chorioid. senilis.** Feine Pigmentveränderungen in in der Macula lut., die allmählich an Menge und Grösse zunehmen. Die Krankheit ist sehr langsam progressiv, führt aber, da das peripherische Sehen erhalten bleibt, nicht zur Erblindung. Anzuschliessen sind hier die Drüsenbildungen der Glaslamelle der Aderhaut, die als kleinere entfärbte, bisw. hellglänzende Flecke in verschieden grosser Anzahl bes. im Aequator, gelegentlich aber auch in der Macula ophthalmoskopisch sich zu erkennen geben.

Fig. 46 (nach Wecker).

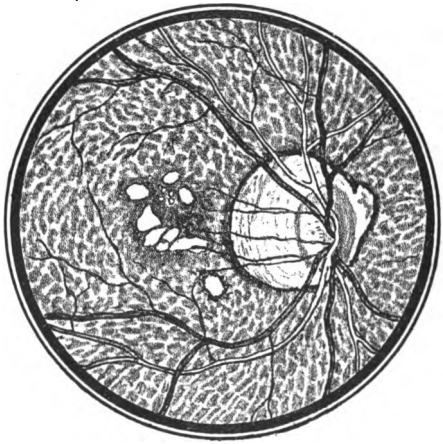

Augenhintergrund bei hochgradiger Myopie. Physiologische Excavation, annuläres Staphylom, Reste der Aderhaut zeigend, am temporalen Rande stark pigmentirt. Chorioiditische Heerde in der Maculagegend.

5. **Sclerectasia posterior,** s. Staphyloma posticum, s. Conus, s. Sclerotico-chorioiditis posterior, ist eine hauptsächlich bei Myopie vorkommende Dehnungsatrophie der Sclera und secundär der Aderhaut am Papillenrande. Meist an der temporalen Seite in Form einer schmutziggrauweissen Sichel gelegen, unterscheidet sie sich vom Scleralstreifen dadurch, dass auf ihr noch Reste der Chorioidea in Form von Pigmenten und Gefässen sichtbar sind. Bei höherer Myopie schreitet die Atrophie um den Sehnerven herum fort: **Staphyloma annulare.** Oefters zeigt sich das

Digitized by Google

Staphylom aus Etagen zusammengesetzt, die auf verschiedene Entwickelungsperioden hindeuten. Die Begrenzung ist scharf oder bei Neigung zu weiterer Ausdehnung verwaschen. Ein ähnliches Bild wie bei ringförmigem Staphylom haben wir bei der Chorioid. atroph. circum papillam namentlich älterer Leute und bei Glaucom als **Halo glaucomatosus.** Die atrophischen Veränderungen treten bei Myopie auch in anderen Theilen des Hintergrundes auf: **Chorioid. myopica,** bes. häufig aber an der Macula: **Chor. myop. maculae luteae** (Chorioretin. ad. mac. luteam), die oft einen grauen Fleck mit einer Haemorrhagie in der Umgegend darstellt. Nach Resorption der Blutung wird der Herd in seiner Umgebung und auf seiner Oberfläche pigmentirt. **Complicationen** der grossen Sclerectasien sind: Blutungen, Glaskörperverflüssigung, Glaskörpertrübungen (meist flockige), Maculaerkrankungen, Netzhautablösung und Starbildungen.

Die Coni nach innen unten sind Reste der foetalen Augenspalte und sind meist mit Astigmatismus, Schwachsichtigkeit und partiell pigmentarmen Hintergrund gepaart.

Ablösung der Aderhaut. Man erkennt an der Oberfläche umschriebener Hervorragungen die Netzhaut sowohl wie die Chorioidea. Ursache: Blutungen zwischen Chor. und Sclera und Sarcombildungen in den äusseren Schichten der Aderhaut. In phthisischen Augen ist der Befund häufiger. Durch Schwarten im Glaskörper wird die mit der Retina verbundene Chorioidea von der Sclera abgelöst. Die nach Staroperationen bisweilen auftretenden Ablösungen gehen meist zurück.

Blutungen können sich ergiessen in das Gewebe der Chorioidea oder zwischen Ch. und Ret., können letztere auch durchbrechen und in den Glaskörper fliessen. Aus diesen Veränderungen resultiren die Sehstörungen. Vorkommen in Folge von Traumen, bei hochgradiger Myopie, acuter Chorioid. und ohne bestimmte Veranlassung. Resorbirendes und ableitendes Verfahren.

Rupturen der Chorioidea, die nach Contusionen ein- oder mehrfach auftreten, zeigen sich als gelblich-weisse, schmale, am Rande meist pigmentirte Streifen. Die Sclera scheint durch den Riss hindurch. Die Risse, meistens von Bogenform, liegen am häufigsten zwischen Macul. und Sehnerv und kehren ihre Concavität dem letzteren zu. Von der Intensität der Verletzung, der com-

Digitized by Google

plicirenden Aderhaut-, Netzhaut- und Glaskörperblutung ist die im allgemeinen ungünstige Prognose abhängig.

Geschwülste: a) **Tuberculose;** entweder in der Form der disseminirten miliaren Tuberculose oder in der Form der diffusen chronischen tuberculösen Chorioiditis mit Bildung grösserer, aus confluirenden Tuberkeln hervorgegangener Tumoren. Vorkommen meist auf beiden Augen, namentlich in den letzten Lebenstagen bei der Miliartuberculose der Kinder. Man sieht mit dem Augenspiegel kleine hellere, rosa gefärbte Flecke, die ohne scharfe Grenze in das normale Gewebe übergehen, also kein Pigment am Rande haben, und sich sehr schnell vergrössern, und in den anderen Fällen eine grössere, hell gefärbte, prominente Geschwulst, die mikroskopisch aus vielen Knötchen zusammengesetzt sich zeigt. Diese Neubildungen präsentiren sich unter den Erscheinungen einer Aderhaut- und Netzhautablösung, eines Abscesses unter der Scleralbindehaut, oder eines verkäsenden Abscesses im Glaskörperraum. Die Augen bei der 2. Gruppe sind äusserlich meist sehr entzündet und schmerzhaft; Iritis, oft mit Hypopyon, fehlt selten. Verwechselungen mit Gliom und Glaskörperabscess. Bei sicherer Diagnose ist die Enucleation indicirt. Michel führt viele Fälle der disseminirten Chorioiditis auf Tuberculose zurück.

b) **Sarcome;** nicht pigmentirte (Leucosarcome) und pigmentirte (Melanosarcome). Sie finden sich nicht im ersten Kindesalter, am häufigsten zwischen dem 40. und 60. Lebensjahr, sowohl in gesunden Augen wie in phthisischen Stümpfen. Der Ursprung liegt in der Schicht der grösseren Gefässe. An ihrem Aufbau betheiligen sich die Stromazellen und die Adventitiazellen der Gefässe. Am häufigsten sind die pigmentirten Spindel- und Rundzellensarcome. Das Pigment stammt sowohl aus den pigmentirten Stromazellen als auch aus dem Blut (haematogenes P.). Der **klinische Verlauf** zerfällt in 4 Stadien: 1. Kleine, allmählich bis zur Totalität fortschreitende Netzhautablösung mit entsprechendem Gesichtsfelddefect. Zuerst liegt die Retina dem Tumor fest an, später wird sie durch Flüssigkeit von ihm getrennt. In der Regel sind an der Stelle des Tumors die Ciliarvenen stark erweitert und das episclerale Gewebe rosig gefärbt und geschwollen. Ablatio bei einem älteren, vorher nicht kurzsichtigen Individuum, das keine

Digitized by Google

Verletzung erlitten, ist immer sehr verdächtig. 2. Das Stadium der Drucksteigerung, bei dem wir die Symptome des acuten Glaucoms vor uns haben. Bald stellt sich in der Regel eine Linsentrübung ein. 3. Das Stadium des Durchbruchs nach aussen, wobei die Schmerzen nachlassen. Die Geschwulst greift schnell auf die benachbarten Theile über. 4. Das Stadium der allgemeinen Verbreitung durch Metastasen, besonders nach der Leber hin, oft früh, oft erst nach Jahren, in welchem die Patienten erliegen. Der Nachweis von Metastasen lässt sich bei Melanosarcom häufig durch die Melanurie (Urin färbt sich durch Zusatz von Bromwasser schwarz) erbringen. Gelegentlich werden auch Theile bösartiger Geschwülste, z. B. von der Mamma her nach dem Bulbus verschleppt. So sind mehrere Fälle von metastatischem Carcinom der Aderhaut, ein- und beiderseitig, bekannt.

Je frühzeitiger die Enucleation erfolgt, desto günstiger ist die Prognose sowohl hinsichtlich der Localrecidive wie der Metastasen. In circa 50 % sieht man trotz der Enucleation im ersten Stadium nach 2—3 Jahren den Exitus durch Metastasen eintreten, woraus wir auf eine schon erfolgte, aber damals noch nicht nachweisbare Keimaussaat schliessen. Localrecidive über 25 %; dann Exitus meist durch Hirnsarcom.

c) Lepraknoten, d) Angiome, e) Carcinome, nur metastatisch, f) Gummiknoten, und wenn man will, g) Cysticercus subretinalis.

Angeborene Anomalien sind der **Albinismus** und das **Colobom der Chorioidea,** das am häufigsten mit einem solchen der Iris zusammen vorkommt. Man sieht ein weiss glänzendes, bis an den Sehnerven heranreichendes oder ihn auch noch umfassendes Oval nach innen unten mit scharf pigmentirten Rändern und mit mehr oder weniger zahlreichen Blutgefässen bedeckt. Es handelt sich um einen fehlenden Verschluss der Foetalspalte der secundären Augenblase, also um einen Netzhautdefect, der zu einer Störung in der Entwickelung der Aderhaut und Lederhaut geführt hat. Retina und Chorioidea fehlen an der Stelle entweder gänzlich oder die Netzhaut ist rudimentär vorhanden, und dementsprechend ist die Function.

Glaucom

auch grüner Star genannt, ist eine ihrem Wesen nach unbekannte Krankheit, deren Hauptsymptom eine anfallsweise auftretende

Digitized by Google

Drucksteigerung ist, die, wenn sie schnell kommt, in Folge einer venösen Stase eine Reihe von entzündlichen Erscheinungen hervorruft **(Glaucoma inflammatorium)**, und die bei langsamer Einwirkung das Sehvermögen auch ohne den Hinzutritt von erheblicher Entzündung vernichten kann. Andere nehmen eine freilich nicht nachgewiesene glaucomatöse Entzündung (Chorioiditis serosa) an, durch die die Drucksteigerung verursacht wird. Alle die Fälle, in deren Verlauf nachweisbare Entzündungserscheinungen auftreten, gehören zu **A.** dem **Glaucoma inflammatorium.** Dies zerfällt in: a) das **Glaucoma infl. acutum.** Dem eigentlichen Anfall gehen Vorboten **(Stadium prodromorum)** voraus, oder, was richtiger ist, der Kranke hat schon seit Monaten und Jahren meist einige Stunden dauernde, spontan verschwindende Anfälle gehabt, die sich in Nebelsehen (Obscurationen) und in dem Wahrnehmen der Farben des Regenbogens um eine Lichtflamme unter gleichzeitigem Druck im Auge und Schmerz in der Stirn zu erkennen geben. Objectiv hätte man in solchen Fällen eine leichte Injection und eine hauchförmige Trübung der Hornhaut gefunden, durch welche die Ringe, eine Diffractionserscheinung, und die Obscurationen erklärt werden. In Folge eines die Circulation beeinflussenden Momentes tritt eines Tages dann ein acuter Glaucomanfall ein. **Symptome:** 1. Tensionsvermehrung (T + 1; T + 2 u. s. w.); die sehr willkürlichen Zahlen sollen die verschiedenen Härtegrade bezeichnen; Ausdrücke wie knorpelhart, steinhart u. s. w. sind besser. 2. Schwellung der Lider und der Conj. bulbi. 3. Schlängelung und starke Füllung der vorderen Ciliarvenen. 4. Hornhauttrübung (Oedem). Die Cornea sieht aus wie mit Fett überstrichen in Folge des Aufquellens der Epithelien. 5. Oft Anaesthesie des Hornhautcentrums. 6. Verengerung der vorderen Kammer durch Vorrücken des Linsensystems. Daraus resultirt gewöhnlich eine Verwachsung der Iris mit der Hornhaut im Winkel der vorderen Kammer. Nach anderen hat sich die Verwachsung schon vorher gebildet und stellt die Ursache des Anfalls dar. 7. Iridoplegie; die flaschengrün aussehende Pupille ist in Folge einer meist vorübergehenden Drucklähmung mittelweit und starr. Findet sich an einem entzündlichen Auge, das nicht mit Atropin behandelt worden ist, eine erweiterte Pupille, so ist in erster Linie an Glaucom zu

Digitized by Google

denken. Weite Pupille bei Entzündung findet sich sonst noch bei Iritis serosa und Chorioiditis mit Schwartenbildung. 8. Vorausgesetzt, dass die Trübung der Hornhaut einen Einblick gestattet, Arterienpuls und Hyperaemie der Papille. 9. Bei lange Zeit dauerndem Glaucom Excavatio papillae. 10. Heftige Schmerzen in Stirn und Auge, oft Erbrechen. 11. Durch Drucklähmung des Opticus und Hornhauttrübung bedingte Verminderung der Sehschärfe; bisw. geht letztere im Laufe einiger Stunden gänzlich verloren **(Glaucoma fulminans).** 12. Beschränkung des Gesichtsfeldes, meist nach der medialen Seite hin; gelegentlich centrales Scotom bei intacten Aussengrenzen. 13. Herabsetzung des Lichtsinns. Zu bemerken ist, dass die leichten Anfälle nicht immer vorauszugehen brauchen, sondern dass plötzliche Drucksteigerung mit heftigen Entzündungserscheinungen in vorher äusserlich gesunden Augen auftreten kann. Ganz leichte Anfälle können oftmals auftreten, ohne irgendwie das Sehvermögen zu schädigen; auch schwere Anfälle können in ca. 8—14 Tagen spontan zurückgehen, meist allerdings mit einer Verminderung der Sehkraft; mehrere solche Attaquen vernichten das Sehvermögen. In andern Fällen mildern sich nur die heftigen Erscheinungen und es kommt zu b) dem **Glaucoma infl. subacutum** und **chronicum**. Die beim acuten Gl. vorhandenen Circulationsstörungen sind bald stärker, bald geringer ausgesprochen, so dass wir die oben beschriebenen Veränderungen des vorderen Augapfelabschnittes vor uns haben. Mit dem Augenspiegel sehen wir Arterienpuls, meist glaucomatöse Excavation, atrophische Verfärbung des Opticus und eine Atrophie der Chorioidea rings um denselben (**Halo glaucomatosus,** den andere als ein Exsudat ansehen). Die Sehschärfe ist minimal, das Gesichtsfeld medial oft bis zum Fixirpunkt geschwunden. Frühzeitig sind häufig centrale Scotome nachweisbar. Der Farbensinn bleibt lange intact. Schliesslich schwindet auch der in der Regel im oberen äusseren Quadranten noch gebliebene Rest von Sehvermögen und es kommt zur Erblindung:

Glaucoma absolutum, das auch noch wieder mit entzündlichen Erscheinungen einhergehen kann. Auf der bläulich-weissen Sclera heben sich die überfüllten Ciliarvenen sehr deutlich ab, die Hornhaut ist trübe, ihr Epithel unregelmässig und ihre Sensibilität vermindert. Die vordere Kammer ist sehr eng, die

Digitized by Google

Pupille weit, die Iris, atrophisch und auf einen schmalen Saum reducirt, zeigt am Rande oft eine starke Pigmentwucherung, die Papille ist tief excavirt, Blutungen finden sich in der vorderen Kammer und in den inneren Augenhäuten, der Bulbus ist steinhart. Daran schliesst sich das Stadium der **glaucomatösen Degeneration,** charakterisirt durch Hornhauterkrankungen (diffuse Trübungen, bandförmige Hornhauttrübungen, Bläschenbildungen, Geschwüre und Abscesse), Linsentrübungen (Cat. glaucomatosa) und Scleralstaphylome.

Schliesslich werden nach Jahren viele der Augen weich und atrophisch und zeigen Netzhautablösung, während andere durch Keratitis, schleichende Iridochorioiditis und Panophthalmie zu Grunde gehen.

Aetiologie. Das Gl. ist eine Krankheit der höheren Lebensjahre (40—60). Frauen, und bes. jüdische, werden häufiger befallen als Männer, und hypermetropische und emmetropische bei weitem öfter als myopische. Meist werden beide Augen, in der Regel freilich mit grösseren Intervallen, betroffen. Ueber Verdauungsbeschwerden, schlechte Gemüthsstimmung und Schlaflosigkeit wird fast immer geklagt. Allgemeine Ursachen werden ferner in Circulationsstörungen bei Herz- und Lungenkrankheiten, in Stauungen, z. B. bei Strumen, in Aenderungen des Gefässtonus, die bei starken Gemüthsbewegungen in Betracht kommen dürften, und in reflectorischen Störungen des vasomotorischen Centrums, z. B. durch Uterinleiden, gesucht. Eine sichere Erklärung, wie durch diese Momente gelegentlich nun eine Drucksteigerung herbeigeführt wird, giebt es nicht. Darauf bezügliche **Theorien** sind in Menge aufgestellt worden. Wir erwähnen 1. die Gräfe-Donders'sche, die das Glaucom auf eine Hypersecretion bei normaler Ausflussmenge zurückführt. Ersterer recurrirte auf eine seröse Chorioiditis, letzterer auf eine in Folge seniler Veränderungen an der Durchtrittsstelle der Ciliarnerven einsetzende Secretionsneurose. 2. Die Knies-Weber'sche Retentionstheorie, die eine Hinderung des Abflusses der normalen Augenflüsssigkeit durch den Verschluss der Fontana'schen Räume annimmt. 3. Die Jacobson'sche, die den glaucomatösen Process als venöse Hyperaemie resp. Stase in den Venen des vorderen Abschnittes der Chorioidea mit Transsudation in den Cloquet'schen Kanal

Digitized by Google

und den Glaskörper auffasst. 4. Die Stellwag'sche, die eine durch Hindernisse in den Wirbelvenen bedingte Steigerung des Blutdruckes der Uvealgefässe, der sich auf den Inhalt des Bulbus überträgt, beschuldigt. 5. Die Stilling'sche, die das Glaucom als eine Hypersecretion innerhalb physiologischer Grenzen in Augen mit verengten Filtrationswegen ansieht. Der Weg für die Glaskörperlymphe geht durch den Sehnerven, dessen Scheiden und die angrenzende Sclera; er ist in vielen senilen Augen verengt, so dass ein Druckausgleich wie in jugendlichen Augen nicht zu Stande kommt, vielmehr sich der Druck erhöht. 6. Die Ullrich'sche, die auf eine Gefässerkrankung der Iris und secundäre Hypersecretion der Proc. ciliar. mit Volumenvermehrung des Glaskörpers recurrirt; daraus resultirt Vordrängung der Linse, Hinderung des Abflusses des Hinterkammerwassers, peripherische Verwachsung der Iris. Der grössere Theil der Lymphe strömt jetzt durch den Sehnerven; dadurch und durch den erhöhten Druck Excavation. 7. Die Schön'sche, die eine Ueberanstrengung der Accommodation beschuldigt, durch welche erstens ein Zug an den Opticusscheiden (folgende Excavation) ausgeübt und zweitens die Linse nach vorn gedrängt wird.

Atropin- und Cocaininstillationen sollen durch ihre pupillenerweiternde Wirkung gelegentlich Gl. verursacht haben. Bei Pupillenverengerung sinkt der intraoculare Druck.

Von **pathologisch-anatomischen** Befunden in glaucomatös degenerirten Augen, die deswegen nicht ohne weiteres auf frische Fälle zu übertragen sind, seien hervorgehoben: atrophische Chorioidalveränderungen in der Peripherie des Hintergrundes, Elasticitätsverlust der Chorioidea, Periphlebitis mit consecutiver Endophlebitis an den Vortexvenen, namentlich an der Durchtrittsstelle durch die Sclera, Obliteration des Iriswinkels nach vorhergegangener Rundzelleninfiltration der Umgebung des Schlemm'schen Kanals und des Winkels, sclerotisch verdickte Wandungen der Irisgefässe, Atrophie des Ciliarkörpers, Verdichtung der Sclera und Verfettung der Fasern, Sclerose der Lamin. cribr. und des Sehnerven, interstitielle Neuritis in demselben, Auflockerung seiner Duralscheide und natürlich die excavirte Papille.

Digitized by Google

B. Glaucoma non inflammatorium s. simplex

ist die gelindeste, chronisch verlaufende Form des entzündlichen Glaucoms, die niemals acute Drucksteigerung und die davon abhängigen stürmischen entzündlichen Erscheinungen zeigt, doch aber nicht ganz ohne anfallsweise auftretende Drucksteigerung verläuft. Danach ist die Ueberschrift falsch (Schweigger), wir brachten sie aber, weil andere Lehrer den Studenten nach dem Gl. simplex fragen und der Ansicht sind, dass entzündliche Symptome niemals dabei beobachtet werden. Es findet sich in allen Arten von Augen fast immer beiderseitig, bei Männern so häufig wie bei Frauen und öfters auch bei jugendlichen Individuen.

Die subjectiven **Symptome** sind eine sehr langsam auftretende Verminderung der centralen Sehschärfe und eine schneller fortschreitende, meist an der medialen Seite beginnende Gesichtsfeldbeschränkung, die auch allmälig nach der temporalen Seite hinübergeht, so dass oft nur ein schmaler, horizontal oder schief gerichteter Spalt übrig bleibt. Bisweilen zeigt sich ein Defect auch zuerst im Centrum. Schliesslich kommt es zur Amaurose, zum Gl. absolutum, das aber in diesem Falle nicht die beim chron. entzündlichen Gl. aufgezählten Befunde darbietet. Der Farben- und Lichtsinn ist lange Zeit intact. Aufmerksame Patienten bemerken anfallsweise auftretende Sehstörungen und Regenbogenfarben um das Licht; ev. können sie auf die Beobachtung dieser Dinge hingewiesen werden. Objective Symptome sind a) **Drucksteigerung** und b) **Excavation** der Papille. Der Nachweis der ersteren ist oft äusserst schwierig. Manchmal wird er, zumal die physiologische Härte grossen Schwankungen unterliegt, beim besten Willen nicht wahrgenommen, und es wird dann gesagt, man müsse oftmals und zu verschiedenen Tageszeiten untersuchen. Stets sind beide Augen zu palpiren. Entwickelt sich die Drucksteigerung sehr langsam, so adaptiren sich die Nervenfasern in der excavirten Papille, und wird daraus das oft gute Sehvermögen bei grosser Excavation erklärlich. Schliesslich aber werden sie fest an den Rand des For. sclerae angepresst, sie und die Ganglienzellenschicht der Netzhaut werden atrophisch, während die übrigen Schichten intact bleiben, so dass

Digitized by Google

gewissermassen eine Leitungsunterbrechung zwischen Gehirn und Retina mit Vernichtung der Sehschärfe eintritt.

Die Excavation ist dadurch ermöglicht, dass die Stelle des Durchtrittes der Sehnerven der wenigst resistente Theil des Hintergrundes ist. Die Lam. cribrosa und mit ihr die Nervenfasern weichen, wie aus Fig. 48 ersichtlich, hinter das Niveau der inneren Scleralfläche zurück, so dass also die Papille zu einer Grube wird, deren Boden die Lam., deren Seitenwände die Sclera bilden. In der Vertiefung liegt Glaskörper und der Rest der Nervenfasern. Die Höhendifferenz wird im aufrechten

Fig. 47.

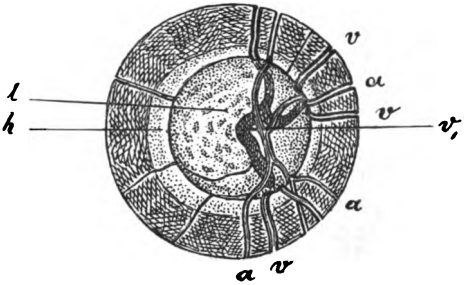

Glaucomatöse Excavation des Sehnerven. Vergr. 14/1.

A Ophthalmoskopisches Bild der Papille. — Die Papille ist von einem scharfen, überhängenden Rande begrenzt, an welchem die Arterien *a* und die Venen *v* der Netzhaut mit umgebogenen Enden aufzuhören scheinen. Ihre Fortsetzung auf dem Grunde der Excavation ist nämlich oft gegen den in der Netzhaut liegenden Theil seitlich etwas verschoben; überdies sind die Gefässe innerhalb der Excavation nur verschwommen zu sehen. In der äusseren Hälfte der Excavation bemerkt man die grauen Tüpfel *l* der Lamina cribrosa. Die an die Papille angrenzende Zone *h* des Augenhintergrundes ist entfärbt (Halo glaucomatosus) (nach Fuchs).

Bild am besten aus dem scharfen, über den Boden der Papille herüberhängenden und im Niveau der Chor. gelegenen Rand der Excavation und aus dem Verhalten der Gefässe, und im umgekehrten aus der parallaktischen Verschiebung (Fig. 12) diagnosticirt. Die Gefässe (Arterien verengt, Venen erweitert) knicken am Rande scharf ab und scheinen zu verschwinden, indem wir das an der Seitenwand heruntersteigende Gefässstück nicht sehen können; die Fortsetzung finden wir dann auf dem Boden wieder, gelegentlich aber auch nicht, wenn nämlich

Digitized by Google

der Gefässkanal auseinander gedrängt und die Gefässe sämmtlich an die mediale Seite verschoben worden sind. In späteren Stadien erscheint die vertiefte Papille bläulichweiss; die Nervenfasern sind atrophisch und die Lam. liegt frei zu Tage **(atrophische glaucomatöse Excavation).** Bei grosser Resistenz der Lam. kann es durch Drucksteigerung zur Atrophie der Nervenfasern kommen, ohne dass die Excavation sich ein-

Fig. 48.

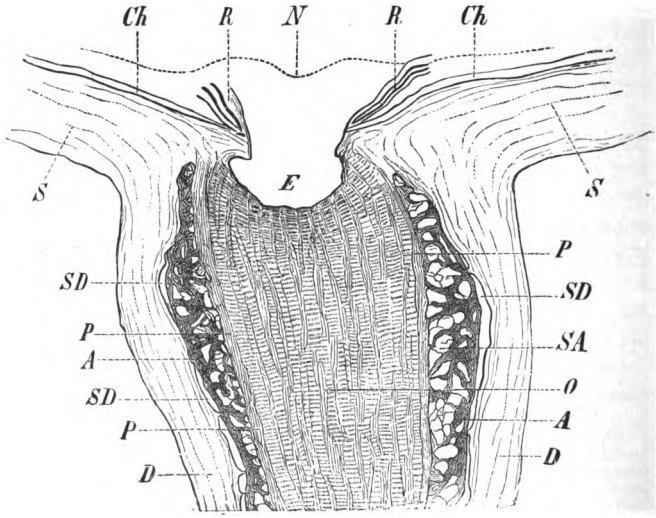

Glaucoma absolut. Längsschnitt durch den Optic. bei seinem Eintritt in d. Bulbus. Atrophia N. optic. *E* Excavation der Papille. *N* Linie, die dem Contour einer normalen Papille entspräche. *O* Opticusstamm. *P* Pialscheide desselben. *A* Arachnoidalscheide, deren Balken verdickt sind. *D* Duralscheide. *SA* Subarachnoidealraum des N. opt. *SD* Subduralraum desselben. *S* Sclera. *M* Chorioidea. *R* Retina. Vergrösserung 12. (Ziegler).

stellt. Gelegentlich macht die Deutung einer Excavation grosse Schwierigkeiten. Man unterscheidet die **physiologische,** die **atrophische** und die **glaucomatöse Excavation,** deren Eigenheiten die Fig. 49 illustrirt. Man sagt gewöhnlich, die physiol. Excav. sei partiell, erreiche nie den Papillenrand, während die pathologische, sei sie atrophisch oder glaucomatös, bis an den Rand der Papille gehe. Nur ist zu bemerken, dass es physiol.

Digitized by Google

Exc. giebt, wenigstens schliessen wir darauf aus dem intacten Gesichtsfeld und der Sehschärfe, die nach oben bis an den Rand reichen, und dass die Druckexcavation sich allmälig ausbildet und nicht mit einem Male allseitig den Rand berührt. Die Bilder können sich also bei verschiedener Aetiologie gleichen und es ist manchmal z. B. bei Atrophie mit praeexistirender grosser physiol. Excav. unmöglich, diese von einer seichten glaucom. atroph. Excav., bei der also die Lam. nur wenig nach hinten gerückt ist, ohne längere Beobachtungszeit zu differenciren. (In dubio wird die Iridectomie immer indicirt sein). Beschränkung des Gesichtsfeldes nach der temporalen Seite hin und eine frühzeitige Störung des Farbensinnes deuten auf Atrophie hin, sind aber nicht pathognomonisch, da auch manche Atrophien, namentlich solche mit concentrisch verengtem Gesichtsfeld, oft lange farbentüchtig sind. Die Einengung der Blaugrenze deutet

Fig. 49 (nach Fuchs).

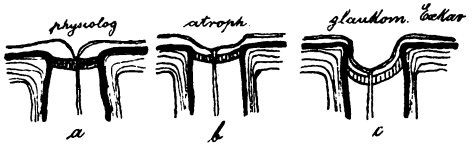

a Physiol. Excav., trichterförm., partiell. Lam. normal.
b Atroph. Excav., muldenförmig, total, Lam. normal.
c Glaucom. Excav., ampullenförmig, total, Lam. nach hinten ausgebuchtet.

auf Glaucom hin. Einseitige Excavation spricht, da die physiologische, wenn auch mit geringen Differenzen, in Breite und Tiefe doch immer beiderseitig ist, für eine Druckexcavation, doch ist auch hier ein Irrthum möglich, da ja auch die Sehnervenatrophie sich einseitig einstellen kann.

Erblindung durch Atrophie mit praeexistirender grosser physiologischer Excavation ist die von Gräfe'sche „Amaurose mit Sehnervexcavation". Also ein Sehnerven-, nicht aber ein glaucomatöses Leiden. Die meisten Fälle des Gl. simplex der Autoren sind eine Gräfe'sche Amaurose mit Sehnervenexcavation.

Therapie. Das Hauptmittel ist die in ihrer Wirkung noch nicht erklärte, von Gräfe 1856 für diese Zwecke eingeführte Iridectomie. Die Iris soll in breiter Ausdehnung und bis zum Ciliarrande ausgeschnitten werden und der Schnitt in die Sclera

Digitized by Google

fallen. Beim entzündlichen Gl. ist es das Richtigste, sobald die Diagnose gestellt, auch im sog. Prodromalstadium, sofern der Patient einwilligt, zur Operation zu schreiten, denn es können schwere mit unwiederbringlichem Verlust des Sehvermögens einhergehende Anfälle jederzeit eintreten. Durch die Operation schwinden die Trübungen und dementsprechend hebt sich der Visus, während auf eine Besserung einer etwa durch Drucklähmung des Opticus oder durch Sehnervenexcavation bedingten Erblindung nicht zu rechnen ist. Folglich ist selbst bei einem heftigen Anfall mit hochgradiger Herabsetzung der Sehschärfe, aber freiem Gesichtsfeld, an einem vorher guten Auge die Prognose auf Rückkehr des früheren Sehens zu stellen, während bei Excavation und Gesichtsfeldbeschränkung höchstens die Erhaltung des vorhandenen Sehvermögens zu erwarten ist. Ziemlich häufig kommt es nach der Operation in Folge der plötzlichen Druckverminderung aus den in ihrer Ernährung beeinträchtigt gewesenen Netzhautgefässen zu **Netzhautblutungen,** die in der Regel in 6—8 Wochen resorbirt werden. Die bisweilen trotz der Iridectomie vorkommenden Recidive finden sich bes. bei jungen Leuten (auf Lues fahnden) und werden mit einer zweiten, der ersten diametral gelegenen Iridectomie bekämpft. Die Recidive haben übrigens oft ihren Grund in einer ungenügenden Excision des Ciliartheiles der Iris. Gelegentlich weichen die Wundränder des Scleralschnittes auseinander und werden von einer ectatischen durchsichtigen Substanz erfüllt: **cystoide Vernarbung,** die bei grosser Prominenz die Abtragung erforderlich macht. Der schlimmste Ausgang ist der, dass sich trotz normalen Operationsverlaufes unter heftigen Schmerzen und Drucksteigerung die vordere Kammer nicht füllt und das Sehvermögen allmählig verloren geht **(Gl. malignum).** Bei Erblindung des einen Auges und Gl. auf dem andern ist es deshalb, um den Heilverlauf kennen zu lernen, zweckmässig, erst das erblindete Auge zu operiren. Kommt es hier zu Gl. malign., so steht man, da erfahrungsgemäss derselbe Ausgang sich fast immer auch auf dem anderen Auge einstellt, am besten von den Eingriff auf dem zweiten Auge ab. Die Meinung, dass die Wirkung der Iridectomie in der Erzeugung einer für die Flüssigkeiten leichter passirbaren Filtrationsnarbe zu suchen sei, führte einzelne Autoren dazu, die Excision der Iris

Digitized by Google

wegzulassen und sich nur mit einem nicht ganz vollendeten Scleralschnitt zu begnügen: **Sclerotomie.** Sie ist der Iridectomie nicht gleichwerthig, ist indicirt dort, wo die Iridectomie technisch unausführbar, wo die erstere schon resultatlos gemacht wurde, und vielleicht bei einzelnen Fällen von ganz chronischem Gl., (dem sog. Gl. simplex) wo die Gesichtsfeldgrenze bis dicht an den Fixirpunkt schon heranreicht. Bei dieser Form sieht man öfters nach der Iridectomie eine bedeutende dauernde Verschlechterung des Sehvermögens eintreten und dies durch ein Hereinrücken des Gesichtsfeldes über den Fixirpunkt, wodurch das centrale Sehen vernichtet wird. Irisprolaps und Iriseinklemmung sind zu fürchten, wenn die Pupille auf Eserin sich nicht gut verengt. Stehen der Operation überhaupt unüberwindliche Hindernisse entgegen, oder willigt der Patient nicht ein und hat er ärztliche sachgemässe Hilfe zu jeder Stunde zur Verfügung, so kann man in leichten Fällen die **medicamentöse** Therapie in Anwendung bringen, muss aber das Gesichtsfeld controlliren. Ist dieses schon eingeengt, so nützt die Iridectomie oft nichts mehr und die grossartige Erfindung Gräfes wird durch das zu lange Warten discreditirt. Wir verordnen allgemeine Ruhe, innerlich Morphium oder besser Chloral, das den intraocularen Druck herabsetzt, oder Chinin 1 gr. oder Natr. salicyl. 5 gr. p. die und Instillationen von Eserin. salicyl. $^1/_2$ pCt. ca. 6 Tropfen innerhalb 6 Stunden oder von Pilocarpin. mur. 2 pCt. Die Symptome lassen mit der Verengerung der Pupille nach: bleibt die Miosis aus, so muss auf jeden Fall zur Operation geschritten werden. Einige operiren erst dann, wenn sie den Anfall, was spätestens in 1—2 Tagen erreicht sein muss, durch Medicamente beseitigt haben. Es hat dies den Nachtheil, dass viele Pat. jetzt von der Operation Abstand nehmen, auf die Mittel sich verlassen, um schliesslich durch wiederholte Anfälle zu erblinden.

Ueber die Wirkung der Massage beim sog. Gl. simpl. nach erfolglosen Operationen, über die sog. Sclerotomia posterior und die Einschneidung des Ligamentum pectinatum stehen mir nicht genügende und zur Beurtheilung mich berechtigende Erfahrungen zur Verfügung.

Der Hauptsatz der Therapie ist der: man hüte sich vor einer Verwechselung mit Iritis und gebe auf keinen Fall Atropin, das immer das Leiden verschlimmert.

Digitized by Google

Bei Sehnervenatrophie und praeexistirender Excavation ist von den Mioticis und der Iridectomie ein Erfolg natürlich nicht zu erwarten, und es ist falsch zu sagen, dass bei einigen Formen von Glaucom die Iridectomie nichts leiste. Falsch war die Diagnose. Gegen Atrophie hilft, wie jedem bekannt, auch nicht die beste Iridectomie.

Secundäres Glaucom

ist ein solches, das sich im Verlauf oder als Folgezustand von anderweitigen Erkrankungen des Auges entwickelt. Ursache sind Ectasien der Hornhaut und der Sclera, namentlich solche mit Irisverwachsungen (Staphyl. partiale), totale hintere Synechie, Iridocyclitis, Linsenluxation, Linsenquellung (Catar. traumatica), intraoculare Tumoren, Chorioiditis und Netzhautblutungen (Gl. haemorrhagicum). Die Iridectomie steht bei Letzterem in einem schlechten Ruf. Die Entzündungen und Schmerzen gehen oft nämlich nicht zurück und in anderen Fällen kommt es gleich nach der Iridectomie zu profusen intraocularen Blutungen, oder die vordere Kammer stellt sich erst nach Wochen her, und der Verlauf ist so, als ob nichts gemacht wäre. Bisweilen aber wird doch, und desshalb soll man operiren, ein Resultat erzielt, das sich nach der Schädigung des Sehvermögens durch die Blutungen vor dem Anfall richtet. Ist bei erloschenem Sehvermögen durch die Schmerzen ein Eingriff indicirt, so ist die Enucleation, bisw. die Resection zu empfehlen. Bei den übrigen Arten des Gl. secund. ist vor allem die Ursache (also z. B. Entfernung gequollener Linsentheile) zu beseitigen. Symptomatisch, d. h. druckvermindernd z. B. bei Ectasie der Sclera, wirkt die Punction der Cornea und die Iridectomie. Augen mit Tumoren sind zu enucleiren.

Eine seltene Form des Gl. ist der Hydrophthalmus (cf. pag. 107)

Ophthalmomalacie ist nach von Gräfe eine anfallsweise, mit Schmerzen verbundene und sich wieder ausgleichende Druckverminderung, bei der sich materielle Veränderungen im Augeninnern nicht nachweisen lassen. Dagegen folgende Instillation: Chinin. mur., Morphin. mur. ää 0,2, Aq. dest. 10,0. Hypotonie ist die Herabsetzung des Druckes, die wir bei Verletzungen, Hornhautentzündungen, Netzhautablösung u. s. w. finden.

Digitized by Google

Krankheiten der Netzhaut.

Anatomie. Die mit ihrer Unterlage am Papillenrande und der Ora serrata fest verbundene Retina zerfällt 1. in die Pars **optica** (von der Papille bis zur Ora), die an der Nasenseite weiter nach vorn reicht, als an der Schläfenseite, 2. die P. **ciliaris** (die Hirnschicht [siehe unten] ist auf eine einfache Lage cylindrischer Zellen reducirt) und 3. die P. **iridica.** Die Netzhaut besteht aus 9 — die Membr. Lim. int. ist, weil streng genommen keine Membran, nicht mitgerechnet — aus Fig. 40 erkennbaren

Fig. 50.

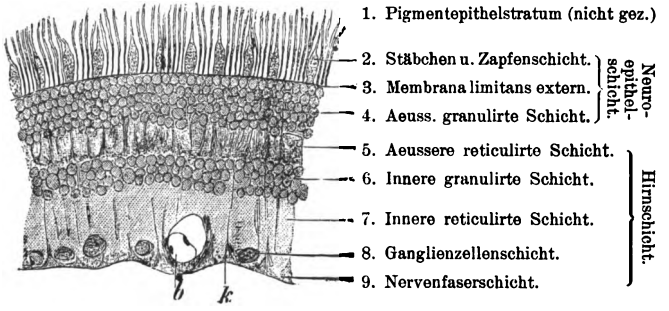

Senkrechter Durchschnitt der menschl. Retina. Vergröss. 240. Die Schicht der Nervenfasern ist schräg getroffen und sehr dünn, da der Schnitt nicht aus d. hinteren Abschnitt des Auges stammt. *b.* Blutgefäss. *k.* Radialfaserkegel (nach Stöhr).

Schichten. Die 5 inneren bilden die Gehirnschicht, die folgenden 3 die Sehzellenschicht, Neuroepithelschicht genannt, (2, 3 u. 4 von Fig. 40). Das Pigmentepithel stammt von dem äusseren Blatt der secund. Augenblase. Halt bekommen die Schichten durch die Müller'schen Radiärfasern, die die Membr. lim. intern. (richtiger Margo) schaffen, (Fig. 51) und durch die concentrischen in der äusseren granulirten Schicht gelegenen Stützzellen. Zu den nicht nervösen Elementen gehören dann noch die in der Nervenfaserschicht und im Opticus sich findenden spinnenförmigen Neurogliazellen. In der Gegend der Mac. lutea besteht die Neuro-

Digitized by Google

epithelschicht im Wesentlichen nur aus Zapfen, in der Fovea centr. schwinden auch die Gehirnschichten und es sind überhaupt nur Zapfen da. Die Stäbchen nehmen in der Richtung nach der Ora an Menge zu. In den Aussengliedern der Stäbchen liegt der vom Pigmentepithel gelieferte, unter Einwirkung des Lichtes erblassende und sich im Dunkeln regenerirende Sehpurpur (Boll). Die ophthalmoskopisch sichtbare Röthe der Netzhaut stammt von der Beleuchtungsquelle und der durchscheinenden Aderhautröthe her. Nach dem Tode wird die Retina grau-weiss und verliert

Fig. 51.

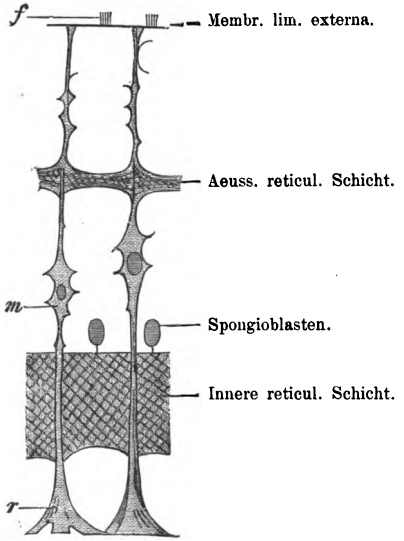

ihre Durchsichtigkeit ganz so wie unter pathologischen Zuständen. Die Gefässe der Netzhaut verlaufen in der Hirnschicht und sind Endarterien. Nur am Papillenrande bestehen feine Communicationen zwischen ihnen und den Ciliargefässen (p. 163). Die Art. centr. kommt aus der Ophthalmica, die Vena centr. mündet in den Sin. cavernosus oder auch in die Vena ophthalmica super. Die gefässlose Fovea centralis ist an ihrem Rande von einem Kranze von Capillaren umgeben. Die Ernährung der Sehzellen-

Digitized by Google

Fig. 52.

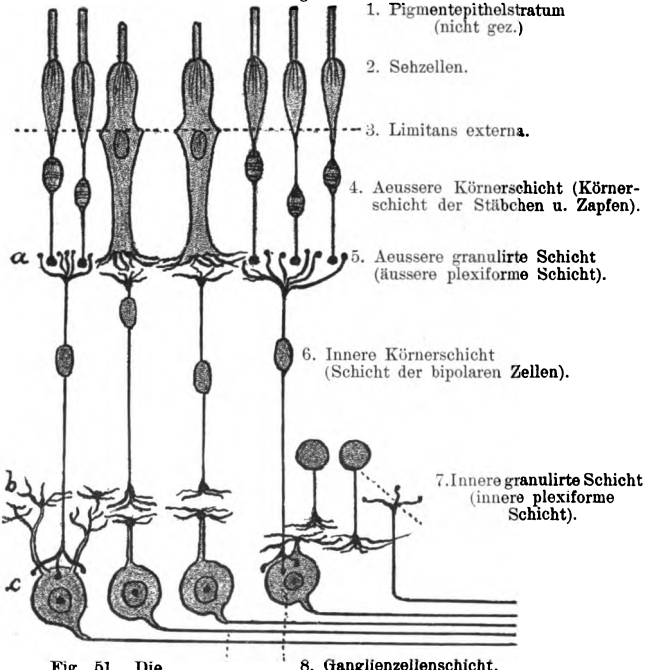

Fig. 51. Die Elemente des Stützgewebes. 9. Nervenfasernschicht. *F* Faserkorb, *m* kernhaltiger Theil der Müller'schen Radiärfasern, *r* Radiärfaserkegel. Fig. 52. Die nervösen Elemente d. Retina. Nach den neuesten mit der Golgi'schen Chromsilbermethode angestellten Untersuchungen von Ramon y Cajal besteht zwischen Sehnervenfasern und Stäbchen und Zapfen kein continuirlicher Zusammenhang (Netztheorie), sondern eine Leitung mit zwei Unterbrechungen, (bei a und b) Contacttheorie, wobei ein verschiedenes Verhalten der Stäbchen und Zapfen besteht. Die Zapfenfasern, welche sich direct an die Zapfen ansetzen, durchlaufen zunächst die äussere Körnerschicht bis an die äussere Grenze der Zwischenkörnerschicht. Hier löst sich jede Faser auf in eine Anzahl horizontal sich ausbreitender feinster Zweige. In ähnlicher Weise sich verzweigend und ausbreitend, aber nirgends sich direct mit ihnen verbindend kommt ihnen hier der aufsteigende Ast einer bipolaren Zapfenzelle der inneren Körnerschicht entgegen. Der absteigende Ast derselben zerfasert sich in der inneren reticulirten Schicht abermals, und hier begegnet ihm wieder ein Bündel feinster Fasern, welche die letzten Ausläufer einer Ganglienzelle sind, die ihrerseits mit einer Sehnervenfaser in Verbindung steht. — Bei den Stäbchenfasern ist die Continuität in ähnlicher Weise zweimal unterbrochen, jedoch mit dem Unterschied, dass 2 bis 4 Stäbchenfasern je einem nach oben gerichteten, dendritisch sich verzweigenden Ausläufer einer bipolaren Stäbchenzelle begegnen, und dass die Stäbchenfasern sich nicht verzweigen, sondern mit je einer kleinen knopfförmigen Anschwellung endigen, die zwischen den Ausläufern der bipolaren Stäbchenzelle sich gleichsam versteckt. Der centralwärts

Digitized by Google

schicht erfolgt von der Chorioidea; Krankheiten hierselbst präsentiren durch Ergriffenwerden des Pigmentepithels sich deshalb häufig als Chorioretinitis. Bei Erkrankungen der inneren Schichten wird oft der Sehnerv mit afficirt: Neuroretinitis. Zu untersuchen ist die Sehschärfe, das Gesichtsfeld, der Farben- und Lichtsinn und stets der Körper, weil Netzhautleiden meist der Ausdruck anderweitiger Erkrankungen sind (Nephritis, Diabetes, Lues etc.).

Auf der Netzhaut werden von der Aussenwelt umgekehrte, reelle Bilder entworfen. Es findet durch den Einfluss des Lichtes dabei eine chemische Umsetzung des Sehpurpurs und wahrscheinlich noch anderer Sehsubstanzen statt. Neben den chemischen Vorgängen bei Beleuchtung und Beschattung sind Form- und Ortsveränderungen des Pigment- und Neuroepithels festgestellt worden. Es dringen bei Belichtung unter Verkürzung der Zapfeninnenglieder feine Fäden aus dem Pigmentepithel zwischen die Stäbchen und Zapfen vor. Die durch den Lichtreiz in den Sehzellen erzeugte Bewegung wird von den protoplasmatischen Fortsätzen der Bipolaren empfangen, von ihren Achsencylinderfortsätzen in centripetaler Richtung weiter geleitet und an die aufsteigenden Büschel der Ganglienzellen übertragen. Von hier aus kommt der Reiz auf dem Wege der Nervenfasern zum Gehirn, und wird dadurch die Empfindung und Wahrnehmung ermöglicht.

Die Krankheiten der Netzhaut zerfallen in solche **mit organischen** und solche **ohne organische Veränderungen.** In die erste Gruppe gehören:

1. Die **Netzhautablösung** s. Ablatio retinae. Diagnose nur ophthalmoskopisch möglich, am leichtesten mit der blossen Durchleuchtung, da durch die Vortreibung meist hypermetropische Refraction entsteht. An den nicht abgelösten Partien haben wir den bekannten rothen Schein, an den abgelösten, namentlich

---

gerichtete Faden der bipolaren Stäbchenzelle verläuft ungetheilt bis an eine Ganglienzelle, woselbst er sich wieder dendritisch verzweigt mit knopfförmig auslaufenden Endigungen, welche die Ganglienzelle umgreifen, ohne aber mit ihr in unmittelbare Verbindung zu treten. Es kommen auch Nervenfasern vor, welche von den primären Opticusganglien im Gehirn entspringen und mit einem Endbäumchen frei in der inneren plexiformen Schicht endigen (centrifugale Nervenfasern). Eigenthümliche Gebilde sind noch die in der äusseren granulirten Schicht vorhandenen, hier nicht gezeichneten sog. horizontalen Zellen und die auf der Zeichnung unten rechts in der inneren granulirten Schicht gelegenen scheinbar eines Achsencylinderfortsatzes entbehrenden amakrinen Zellen, die vielleicht eine Beziehung zu den pupillaren Opticusfasern haben.

Digitized by Google

bei stärkeren Graden, eine bläulich-graue, gefaltete, oft flottirende und mit den dichotomisch getheilten Netzhautgefässen besetzte Membran, und bei flacher Ablösung nur die dunkelbraun aussehenden und eine Niveaudifferenz darbietenden Gefässe auf der in der Färbung meist nicht veränderten Retina. Bei einer seichten Ablösung in der Mac. lutea tritt die Fovea als ein rother Fleck hervor. Die Bewegung fehlt, wenn ein Tumor der Netzhaut fest anliegt. Die Verfärbung ist bedingt durch die Fältelung und durch die Beschaffenheit der subretinalen Flüssigkeit, die serös, blutig und eitrig sein kann, Lymphzellen, rothe Blutkörperchen, Pigmente, Fett, Cholestearin und Fibringerinnsel enthält. Die Abhebungen beginnen in der Regel in der oberen Bulbushälfte, von wo aus sich die Flüssigkeit unter Anlegung der Membran, bisw. auch unter Rückkehr der Function, nach unten senkt. In frischen, schnell aufgetretenen Fällen, wird fast immer ein Netzhautriss, kenntlich an seinen scharf umgerollten Rändern und an dem Sichtbarsein der Chorioidea daselbst, gefunden, der nach Anlegung der Membran wieder verschwinden kann. Bei längerer Dauer treten häufig in der abgelösten Partie Bindegewebswucherungen, Pigmentirungen, Entfärbungen des Pigmentes und Blutungen auf. Die meisten Ablösungen sind progressiv, so dass schliesslich totale Ablatio vorliegt, und die Ret. nur noch an der Papille und der Ora mit ihrer Unterlage in Verbindung steht. **Complicationen** sind: Glaskörper- und Linsentrübungen, Iridochorioiditis, Verminderung des intraocularen Druckes und oft Tieferwerden der vorderen Kammer. Letzteres Symptom ist bei den durch intraoculare Tumoren verursachten Ablösungen nicht zu constatiren.

Functionell wird, nachdem vorher oft über Verdunkelungen, blitz- und funkenähnliche Lichterscheinungen geklagt wurde, eine je nach der Lage und Ausdehnung verschieden starke Sehstörung angegeben. Das Gesichtsfeld sei abgeschnitten wie durch eine Wand oder ein Vorhang sei herübergezogen. Entsprechend der Ablösung findet sich ein Defect des Gesichtsfeldes (in frischen Fällen besteht in der Regel daselbst noch Lichtempfindung) und bei Betheiligung der Mac. lutea meist nur noch ein kleiner Rest von Sehvermögen. Mitunter wird über Hemeralopie u[nd] morphopsie geklagt.

Digitized by Google

Aetiologie. Die Abl. kommt ein- und beiderseitig vor, häufiger in vorgerückteren Lebensjahren. Ursachen sind in ca. $^2/_3$ der Fälle Myopie, dann grosse Glaskörpermembranen, Schrumpfungen des Glaskörpers in Folge von Iridochorioiditis, Verletzungen, Operationen mit Glaskörperprolaps, subretinale Cysticerken, Tumoren, Blutungen aus der Chorioidea und Retinitis albuminurica. Bei letzterer findet eine Exsudation aus der sclerotisch degenerirten Choriocapillaris statt. Hierher gehören auch einige bei Iridochorioid. und bei Orbitalphlegmone auftretende Formen **(Exsudationstheorie).** Das Zustandekommen der anderen Arten ist ein verschiedenes. Bei der Myopie nehmen einige **einen Riss,** der in der stark gedehnten Ret. einer geringfügigen Ursache folgen kann, als das Primäre an; durch diesen dränge sich der verflüssigte Glaskörper zwischen die Membranen. Die Mehrzahl der Autoren huldigt sowohl hinsichtlich der myopischen Netzhautablösung als auch der anderen nicht auf Exsudation beruhenden Formen der **Schrumpfungstheorie,** die auf eine mit dem Augenspiegel freilich nicht wahrnehmbare, durch Erkrankung des Ciliarkörpers und der Aderhaut hervorgerufene und mit Schrumpfung einhergehende fibrilläre Degeneration des Glaskörpers recurrirt. (Die anatomisch nachgewiesene Schrumpfung ist vielleicht Kunstproduct.) Die Schrumpfung führt zunächst zu einer Abhebung des Glaskörpers von der Retina und dann zu einer solchen der Netzhaut, vorausgesetzt, dass der Glaskörper am Rande der Glaskörperabhebung mit ihr innig verbunden ist. Die Netzhaut kann dabei intact bleiben, in welchem Falle der zwischen ihr und Aderhaut befindliche Raum durch ein Transsudat ausgefüllt wird, in der Regel aber kommt es zu einem Riss. Nach der **Diffusionstheorie** handelt es sich um eine noch unbekannte Erkrankung des Glaskörpers, ophthalm. als Glaskörperverflüssigung zu erkennen, bei der diffundirende Glaskörpersalze eine Ansammlung von stark eiweisshaltiger Flüssigkeit hinter der Netzhaut bewirken. Durch Vermehrung derselben wird die Retina mehr und mehr einwärts gedrängt, bis sie schliesslich platzt.

Die Prognose ist mit Ausnahme der exsudativen Fälle im Ganzen eine ungünstige, da wir, wie z. B. bei der hochgradigen Myopie, dieser Ursache nicht beikommen können.

Alte Fälle sind nicht Gegenstand der **Behandlung.** Bei

Digitized by Google

frischen kommen neben Schonung des Organs in Betracht: Ableitungen aller Art, Druckverband bei horizontaler Lage mit gleichzeitiger Schwitzkur mittelst Pilocarpins oder Natr. salicyl., oder eine Abführkur und ferner ein operatives Verfahren. Punctionen der Sclera geben meist nur vorübergehende, selten dauernde Besserungen, haben aber nur Sinn, wenn ein Riss nicht nachweisbar ist; Injectionen von Jodtinctur in den Bulbus sind resultatlos. Gefährlich durch Iridochorioiditis sind die Wecker'schen Drainagen mittelst eines Goldfadens. Deutschmann's Verfahren (Durchschneidung der Retina und Injection von Glaskörper) hat noch nicht die Probe bestanden und scheint uns nicht rationell zu sein. Einige Besserungen resp. Heilungen beweisen nichts, denn über solche Fälle verfügt ein Jeder.

2. **Retinitis pigmentosa.** Ophthalmoskopisch finden wir zahlreiche, spindel- und sternförmige, oft das Aussehen von Knochenkörperchen darbietende und zuerst in der Peripherie auftretende Pigmentflecke, die alle Schichten der Retina durchsetzen, allmählich nach der Macula hin wuchern, an den Gefässen entlang sich vielfach anhäufen und dieselben überlagern. Die Chorioidea ist in den typischen Fällen im Spiegelbilde intact. Die Gefässlumina werden durch eine hyaline Degeneration der Wandungen hochgradigst verengt, die Papille wird atrophisch, weissgelblich verfärbt. **Anatomisch** liegt vor eine bindegewebige Wucherung der Stützfasern, Atrophie der nervösen Elemente, theils Atrophie, theils Neubildung von Pigmentzellen im Pigmentepithel und Einwanderung von Pigment in alle Schichten bis in die Adventitia der sclerosirten Gefässe. Die Affection des Pigmentepithels ist wahrscheinlich die Folge einer Ernährungsstörung, die durch Veränderungen der Chorioidea, in specie Sclerose der Gefässe, bedingt ist. Complicationen sind Glaskörper- und Linsentrübungen, letztere in der Form der Cataracta cortic. posterior.

Functionell wird geklagt über Hemeralopie (Nachtblindheit cf. p. 201) und Orientirungsmangel, weniger über Verminderung der erst ganz allmählich abnehmenden centralen Sehschärfe. Der Orientirungsmangel ist bedingt durch eine hochgradige, meist concentrische Gesichtsfeldbeschränkung, die bedeutender ist, als man nach der pigmentirten Zone erwarten sollte. Die schmale Blutsäule der Gefässe vermag die Netzhautperipherie nicht zu

Digitized by Google

ernähren, sie degenerirt und nun erfolgt die Pigmenteinwanderung. Die stets beide Augen ergreifende Krankheit ist manchmal angeboren und dann meist mit Mikrophthalmus und Nystagmus verbunden, häufiger wird sie frühzeitig erworben. Die Pigmentirungen beginnen meist erst in der Pubertät. Unaufhaltsam schreitet der Process fort, so dass mit 30—50 Jahren in der Regel völlige Erblindung zu constatiren ist. Als Ursache werden Syphilis, Heredität und Consanguinität angegeben, namentlich werden die Söhne der Töchter befallen. Taubheit, Schwerhörigkeit, Hydrocephalus, überzählige Finger etc. finden sich oft gleichzeitig vor. In der Behandlung dieses unheilbaren Leidens spielen Jodkali in grossen Dosen, Strychnininjectionen, Amylnitritinhalationen (3 Tropfen täglich) und der constante Strom eine Rolle. Die Schwerhörigkeit ist der Therapie nicht zugänglich.

Nicht zu verwechseln mit dieser Krankheit, und namentlich wegen der Prognose und Therapie, sind diejenigen Fälle, bei denen neben den Pigmentirungen Chorioidalveränderungen sehr deutlich sind und die Netzhautpigmente in der Peripherie fehlen. Sie sind trotz des oft ähnelnden Symptomencomplexes (Hemeralopie, Gesichtsfeldbeschränkung) aufzufassen als Chorioiditis mit secundärer Pigmentirung der Netzhaut und finden sich öfters bei erworbener Lues.

3. **Haemorrhagiae retinae** stammen aus den Venen oder den Arterien und bilden im frischen Zustande hellrothe Herde. Streifen- und strichförmige Blutungen liegen in der Nervenfaserschicht, rundliche in den übrigen Netzhautschichten. Die Sehstörungen richten sich vor allem danach, ob die Mac. betroffen ist oder nicht. Im Verlaufe von Wochen und Monaten können sie spurlos resorbirt werden, häufig aber führen sie eine varicöse Hypertrophie der Nervenfasern und fettige Degeneration der Retinalelemente herbei, so dass schliesslich weissliche und schwarze Flecke (letztere deuten auf Mitbetheiligung des Pigmentepithels) und ev. chorioideale Veränderungen im Fundus sich zeigen. Die Drucksteigerung verursachenden Blutungen (Gl. haemorrhagicum) geben eine schlechte Prognose. Die Haemorrhagien können übrigens zur Chorioidea oder nach dem Glaskörper hin durchbrechen. Bisweilen sieht man eine schalenförmige, genau die Macula einnehmende und eine günstige Prognose zulassende

Digitized by Google

Blutlache, die zwischen der Nervenfaserschicht und der Limitans interna gelegen ist. Abgesehen von den directen Schädigungen des Sehvermögens werden zahlreiche Blutungen durch eine sich später einstellende Sehnervenatrophie verderblich. Manche sog. angeborene Atrophie und viele Fälle von Amblyopia congenita sind auf Netzhautblutungen intra partum zurückzuführen. Sonstige Ursachen sind Arteriosclerose, namentlich im Verein mit Herzfehlern, locale Erkrankungen der Netz- und Aderhautgefässe, z. B. bei Myopie, Circulationsstörungen in den Gefässen z. B. nach Iridectomie bei Glaucom (Prognose günstig, in ca. 6 Wochen Resorption), bei Embolie der Centralarterien u. s. w., ferner Dyscrasien wie bei Morb. maculosus, perniciöser Anaemie, Scorbut, Diabetes, Sepsis, Lues, sodann ausgedehnte Hautverbrennungen, Suppressio mensium, Lebererkrankungen und Zerreissungen durch Traumen. Therapeutisch sind neben Schonung des Organs und Berücksichtigung der Causa Abführkuren, Blutentziehungen, Elixir acid. Halleri (5—20 Tropfen in 1 Glase Zuckerwasser 3 mal tgl.), Jodkali mit Ergotin (Jodkali 8 : 200 aq., Ergot. 1,25 3 mal tgl. 1 Essl.), Chinin und Eisen zu verwerthen.

In seltenen Fällen entwickeln sich im Anschluss an Netzhautblutungen weissbläuliche Membranen auf der Netzhaut **(Retinitis proliferans)** (cf. p. 157), ein anderes Mal ebensolche vascularisirte, weit in den Glaskörper hinein.

4. **Veränderung der Blutfülle.** a) **Hyperaemie** charakterisirt sich durch Röthung der Papille und Schlängelung und Erweiterung der Netzhautvenen. Sie findet sich bei Entzündungen der Ret. und Uvea, oft bei Anaemie, fieberhaften Zuständen und solchen Verhältnissen, die eine Stauung im Gebiet der V. centralis, der ophthalm. und im Hirnsinus herbeiführen. Bisweilen bei Herzfehlern und Emphysem.

b) **Anaemie** tritt ein bei Ohnmachtsanfällen, bei Druck auf den Bulbus mit dem Finger, bei Netzhaut- und Sehnervenleiden, die in Atrophie übergegangen sind, ferner nach starken Blutverlusten, bei welchen meist eine plötzlich einsetzende dauernde Erblindung mit nachfolgender Sehnervenatrophie entweder in Folge einer fettigen Entartung oder einer interstitiellen Entzündung zu constatiren ist. Anaemie besteht auch bei der Arteriosclerose, bedingt durch Gefässveränderungen, wie Schlängelung, Pulsation,

Digitized by Google

Verschmälerung der Blutsäule, miliare Aneurysmen, Ungleichheit des Kalibers (weisse Streifen entlang den Gefässen oder Umwandlung des ganzen Gefässrohres in einen weissen undurchsichtigen Strang), ferner im asphyctischen Stadium der Cholera und nach acuter Chininvergiftung.

5. **Embolie** kann den Stamm der Centralarterie oder einen Ast betreffen. Es finden sich plötzlich aufgetretene Erblindung oder ein Gesichtsfelddefect, die in der Regel bestehen bleiben. Die Arterien sind fadendünn, die Venen, die oft Bewegungen der Blutsäule zeigen, sind auch stark verengt, die Papille blass. Die milchweiss getrübte Netzhaut präsentirt in der Foveagegend einen als Contrasterscheinung, nach anderer Ansicht als Blutung aufzufassenden hellrothen Fleck. Der in ca. drei Wochen schwindenden Trübung folgt eine Atrophie der Retina und bald eine sehnig-weisse Verfärbung des Opticus. Die häufigste Ursache sind Herzerkrankungen und Arteriosclerose. Therapeutisch hat man Massage des Bulbus und zur Herabsetzung des intraocularen Druckes die Iridectomie und Eserininstallation empfohlen. Ein ähnliches Spiegelbild findet sich gelegentlich auch bei anderen die Circulation aufhebenden Momenten, z. B. Neuritis acutissima älterer Leute, Durchschneidung des Opticus hinter dem Bulbus, Blutergüssen in den orbitalen Theil des Sehnerven, Endarteriitis fibrosa, Thrombose und bei exsudativer Chorioiditis.

Septische Embolien führen entweder zu einer Durchsetzung der Retina mit Fibrin und Eiter oder zur Panopthalmie (cf. p. 161). Bei septischen Zuständen treten häufig auf beiden Augen innerhalb einer getrübten und mit weissen Flecken durchsetzten Netzhaut zahlreiche Blutungen auf: **Retinitis septica.** Sie stellt quoad vitam eine bedenkliche Prognose und findet sich bes. im Puerperium.

6. **Thrombose.** Starke Venenerweiterung, ungemein zahlreiche Haemorrhagien und hochgradige Sehstörung.

Ursache: Arteriosclerose, Fettherz, Marasmus und Orbitalphlegmone, namentlich nach Erysipelas faciei. Der Ausgang bei letzterer Erkrankung ist Atrophie des Opticus mit hochgradiger Verengerung der Gefässe und weisser Berandung derselben.

7. **Glioma retinae:** Hirnähnliche Markmassen (Markschwamm), die am häufigsten in der inneren Körnerschicht,

Digitized by Google

seltener in der Nervenfaserschicht, gelegentlich aber auch von anderen Schichten aus, z. B. von den Bindegewebszellen der Nervenfaserschicht oder dem Sehnervenkopf (Fig. 53 nach de Vincentiis) sich entwickeln. Der verschiedene Ursprung erklärt sich aus der Annahme der Genese aus versprengten embryonalen Zellen. Einige Autoren sprechen von Glioma endo- und exophylum, je nachdem die Geschwulstmasse in den Glaskörper oder nach Abhebung der Retina nach der Chorioidea zu wächst. Die pigmentlose Neubildung besteht aus dichtgedrängten, einkernigen Zellen, deren runde Kerne fast die ganze Zelle ausfüllen und deren spärliches Protoplasma in frischem Zustande in viele kurze feine Fortsätze ausläuft. Es sind dies im wesentlichen hyperplastisch gewucherte Gliazellen und aus deren Fortsätzen gebildetes Fasergewirr. Dazwischen liegen ausgebildete und in Entwicklung begriffene Ganglienzellen und Nervenfasern. Durch die regelmässige Gruppirung der Zellen um die Gefässe entsteht ein tubulärer oder angiosarkomatöser Bau der Geschwulst. Zuweilen nekrotisiren einzelne Theile des Tumor mit Ausnahme der Blutgefässe und eines breiten Zellmantel um dieselben herum, so dass man auf gefärbten Schnitten ein eigenthümlich dendritisches Bild erhält. Von den Hirngliomen unterscheiden sich die Netzhautgliome hauptsächlich durch die Fähigkeit der Metastasenbildung. Die ersten nur ophthalmoskopisch sichtbaren Anfänge werden selten beobachtet, da die erkrankten Kinder nicht über Sehstörungen klagen. Bald wird von den Eltern ein gelblicher Reflex aus dem Auge bemerkt. Focal sieht man eine weisse oder durch die Gefässneubildung röthlichgelb gefärbte bucklige Prominenz (amaurotisches Katzenauge). Indem diese per continuitatem oder durch Keimaussaat sich verbreitet, kommt es zur Drucksteigerung und Entzündung (2. Stadium). Im dritten Stadium dringt die Geschwulst entweder durch die Hornhaut oder durch den Seh-

Fig. 53.

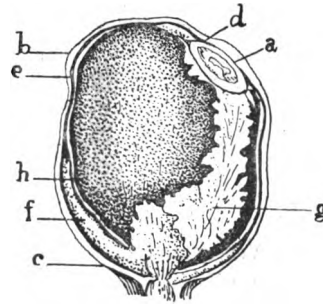

a Linse. *b c* Sclera. *f h* Netzhautablösung. *g* Glioma.

Digitized by Google

nerven nach aussen und geht nach dem Gehirn oder setzt Metastasen. Der Tod erfolgt nach 1—3 j. Dauer durch Erschöpfung und durch Betheiligung lebenswichtiger Organe. Das Gliom ist im Wesentlichen eine Krankheit der 4 ersten Lebensjahre und kommt angeboren und erworben ein- und beiderseitig vor. Differentialdiagnostisch ist an Glaskörperabscess und Chorioiditis mit Schwartenbildung zu denken (Pseudogliom). Der Verlauf ist unaufhaltsam. Die Therapie besteht in der Enucleation mit möglichst ausgiebiger Entfernung des Opticus und bei Ergriffensein der Orbita in der Exenteration derselben. Recidive sind häufig, die Anzahl der sicheren Heilungen (nach 4 Jahren) ist keine zu grosse.

8. **Entzündungen.** Die ophthalm. Symptome im Allgemeinen sind Trübung und Schwellung, Hyperaemie, verwaschene Grenze des Opticus, weisse Berandungen der Gefässe, hellweiss glänzende Flecke, Blutungen und gelegentlich Pigmentirungen. Die anatomischen Substrate für diese Befunde sind: bei vielen syphil. Netzhautentzündungen eine Perivasculitis oder eine mit einer Bindegewebswucherung einhergehende Entzündung aller Gefässhäute, bei der Ret. leukaem. eine Infiltration der perivasculären Scheiden der Venen mit weissen Blutkörperchen und bei der Retinitis albuminurica in Folge allgemeiner Erkrankung der Gefässe, namentlich der Arterien und Capillaren, eine hyaline Degeneration der Wandungen der Arterien und Capillaren der Retina und Chorioidea (bes. der Intima), Erweiterung der perivasculären Räume, Ansammlung von serösem Exsudat, Fettkörnchenzellen und Blutkörperchen hauptsächlich in den Körnerschichten und der Zwischenkörnerschicht, ebendort auch Ablagerung von colloiden oder hyalinen Massen. Ferner Oedem der Nervenfaserschicht und geschwollene und mit Varicositäten versehene Nervenfasern, neugebildete Capillaren bei Papillitis und schliesslich Hyperplasie und Fettinfiltration der Stützfasern. Bei Complicationen mit Sclerose der Choriocapillaris kommt es zu Schwund, bisw. auch zu Wucherungen des Pigmentes. Aus den mehr oder weniger vollständig vorhandenen Augenspiegelsymptomen die Aetiologie mit absoluter Sicherheit zu bestimmen, ist man nur selten im Stande. Manche Fälle z. B. von Neuroretinitis bei Tumor cerebri gleichen vollständig dem Bilde einer Ret. albuminurica. Der Verlauf der meist beiderseitig auftretenden Krankheiten erstreckt sich auf Wochen und Monate.

Digitized by Google

Eine restitutio ad integrum ist bei einzelnen möglich, bei anderen kommt es zur Atrophie mit secundärer Pigmentirung.

Die Retinitis ist gewöhnlich der Ausdruck einer Allgemeinerkrankung. Nach der Aetiologie unterscheidet man:

a) **Ret. syphilitica.** Oft Iritis und Chorioid. in Form von Glaskörpertrübungen dabei. 5 Arten: 1. Chorio-retinitis (cf. pag. 167), 2. Ret. syph. simplex. Glaskörpertrübungen, Papille hyperaemisch, Grenzen verwaschen, Retina, bes. um die Papille, diffus getrübt, 3. Retin. mit Exsudation längs den Gefässen, dabei Glaskörpertrübungen und in späterer Zeit chorioiditische kleine gelbliche Plaques. Weiss-gelbliche Einscheidungen der Gefässe stellen Analoga der Heubner'schen Gefässerkrankung dar, die oftmals in solchen Fällen auch die Gehirngefässe betroffen haben dürfte, 4. Blutungen, in der Regel in Gemeinschaft mit deutlich sichtbaren Gefässveränderungen (entweder weisse Berandungen oder Umwandlungen in völlig weisse Stränge). Entzündliche Erscheinungen fehlen dabei bisweilen, 5. als centr. recidivirende Ret. (sehr selten). Prognose gut bei energischer und frühzeitiger specifischer Kur. Häufig Recidive.

b) **Ret. albuminurica.** Neben den Zeichen der Entzündung an der Ret. und der Papille (Trübung, Schwellung, Hyperaemie), sehen wir Blutungen und weisse Flecke (im wesentlichen punktförmige eingelagerte Fettkörnchenzellen und fettige Metamorphose von Ganglienzellen), die in der Macula oft eine sternförmige Anordnung haben, weisse Berandungen der Gefässe und oft chorioidale Veränderungen. Eine seltene Complication ist Ablatio retinae. Die Sehschärfe ist manchmal gut, bisweilen bis auf Handbewegungen reducirt. Jedes Nierenleiden, bes. häufig aber die Schrumpfniere,

Fig. 54. (Nach Fuchs.)

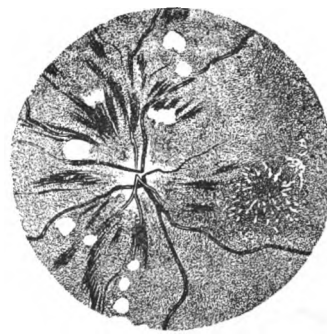

Retin. albuminurica. Starke Trübung der Retin. an der Papille mit radiärer Streifung. Man sieht zahlreiche rundliche Exsudatflecke und dunkelrothe radiär gestreifte Blutmassen In der Macula lutea zeigt sich die Sternfigur.

Digitized by Google

kann zu Ret. führen. Der Zusammenhang ist nicht bekannt. Wahrscheinlich sind es Parallelleiden, die durch unbekannte durch eine Blutveränderung gegebene Noxen hervorgerufen werden. Die Höhe der Nierenerkrankung ist der Ret. nicht immer proportional. Progn. besonders ungünstig bei Morb. Brightii und der genuinen Schrumpfniere (Exitus in ca. 76 % in den ersten beiden Jahren) günstiger bei der Schwangerschaftsniere und der Nephritis nach Scharlach. Plötzliche Amaurosen können bei Nephritikern mit und ohne Ret. albüm. auftreten; sie sind aber mit Ausnahme der Fälle, welche Netzhautablösung zeigen, nicht auf die Ret., sondern auf Uraemie zu beziehen. Schonung der Augen, Behandlung der Nephritis, bei Gravidität ev. Einleitung der Frühgeburt.

c) **Retin. leukaemica.** Symptome der Ret., orangegelbe Färbung des Hintergrundes, Gefässveränderungen, weisse Flecke, oft von einem rothen Hof umgeben.

d) **Retin. diabetica.** Oft nur in Form von Netzhautblutungen im Verein mit Glaskörpertrübungen, in der Mehrzahl der Fälle unter einem modificirten Bilde der Ret. albuminurica. Gelegentlich sieht man in der Macula eine grössere Anzahl kleiner weisser glänzender Herde, hier und dort mit Blutungen untermischt (Ret. centralis punctata diabetica). Antidiabetische Kur.

e) **Retin. haemorrhagica.** Zeichen der Entzündung mit Hervortreten von Blutungen. Führt öfters zu Glaucom. Ursache: Gefässerkrankungen, Menstruationsstörungen, Congestionen, Obstipationen, Lues u. s. w. (cf. Haemorrhagiae retinae).

f) **Ret. idiopathica** ist eine selbständige Netzhauterkrankung.

Durch Blendung beim Beobachten einer Sonnenfinsterniss entsteht eine Retin., die sich meist in Form eines schwarzen Fleckes mit dauernder Sehstörung in der Macula zu erkennen giebt. Letztere Erkrankung ist nicht mit der sog. **Schneeblindheit** zu verwechseln, bei der sich vorübergehende Blendungserscheinungen, zurückzuführen auf die Einwirkung der ultravioletten Strahlen, vor allem aber eine durch kleine Eisnadeln verursachte traumatische Conjunctivitis finden. **Commotio retinae** findet sich nach Contusionen: Herabsetzung der Sehschärfe, mit oder ohne Gesichtsfelddefect, oft weissliche Trübung in der Retina. Prognose meist günstig.

Die Behandlung der Retinitiden richtet sich nach der Aetio-

Digitized by Google

logie. Symptomatisch Schonung, Abhaltung grellen Lichtes durch Schutzbrillen, bei starker Hyperaemie Blutentziehung und Aufenthalt im Dunkeln. Als Resorbentien werden Quecksilber, Jodkali, salinische Abführmittel und Schwitzkuren benutzt.

Anzuschliessen wären hier **senile** Veränderungen, die in einem Verlust des Glanzes der Netzhaut und in dem Auftreten von hellgelblichen Fleckchen in der Macula lutea in Folge der Einwirkung der vergrösserten Drusen der Glashaut auf die Netzhaut bei Leuten jenseits der 60 Jahre bestehen. Angeborene Abweichungen sind die cilioretinalen Gefässe und die sog. **markhaltigen Nervenfasern.** Man findet am Rande der Papille einen hellweissen und in seiner Peripherie sich in Fasern auflösenden Fleck, der theilweise die Netzhautgefässe verdeckt und darauf zurückzuführen ist, dass einzelne Nervenfasern nach dem Durchtritt durch die Lamina ihre Markscheide wieder angenommen haben. Ausser der Vergrösserung des Mariotte'schen Fleckes resultiren daraus keine Störungen.

Functionelle Störungen.

Aeusserlich und mit dem Augenspiegel sind Veränderungen nicht nachweisbar. Die Störungen betreffen die centrale Sehschärfe, das Gesichtsfeld, den Licht- und den Farbensinn.

1. **Centrale Sehschärfe;** nach dem Grade der Verminderung spricht man von Amblyopie und Amaurose. Letztere Bezeichnung wird auch gebraucht für Fälle mit anatomischem Substrat: Amaurose durch Iridochorioiditis. In diese Rubrik gehören; die **Amblyopia congenita**, die ein- und beiderseitig und oft in Gemeinschaft mit hohen Graden von Hyperopie und Astigmatismus vorkommt. Viele Fälle beruhen auf Netzhautblutungen der Neugeborenen. Ferner die Amblyopia ex anopsia, die wir (cf. S. 54) nicht anerkennen. Demgemäss versprechen wir uns auch keinen Erfolg von Sehübungen des amblyopischen Auges.

Centralen Ursprungs ist die bisweilen nach Keuchhusten und die nach längerem Bestand von Blepharospasmus bei Kindern mit scrophulösen Keratitiden auftretende Amaurose. Die Kinder haben nach der Ansicht des Autoren das Sehen verlernt und müssen es wieder erlernen, wozu in der Regel fast eine Woche

Digitized by Google

erforderlich ist. Ferner die **hysterische**, meist einseitig sich zeigende Erblindung.

Als hysterisch wird auch die **Hyperaesthesia** retinae (Foerster) aufgefasst. Die Kranken klagen 1) über schmerzhafte Empfindungen im Gebiet des Trigeminus — Brennen, Drücken, Schmerzen bei der Arbeit, den einen Tag mehr als den andern und bes. stark bei schlechter Gemüthsstimmung — und 2) über unangenehme Gefühle im Gebiete des Opticus — Blendung, Unvermögen Contraste zu ertragen u. s. w. — (retinale Asthenopie). Keine Ausdauer bei der Arbeit, ein Brillengestell wird in Folge des Druckes nicht vertragen. Loquacitas hysterica. Oft liegt Parametritis chronica atrophicans vor. Die Symptome schwinden mit dem Alter; Blindheit tritt niemals ein. Therapie: Kräftige Diät, Bromkali 3 gr. pr. die, Castoreum, Valeriana, Chinin, Eisen und Electricität. (Cast. canad. 2,0, Extr. Valer. 4,0, Pulv. rad. Val. q. s. ad pil. 50, 3 × tgl. 2 P.).

Die **uraemische** Amaurose zeigt sich mit den bekannten anderen uraemischen Symptomen. Aehnliche plötzliche Erblindungen werden nach Typhus und Scharlach und bisw. bei Epilepsie vor dem Verlust des Bewusstseins beobachtet. Trotz völligen Mangels der Lichtperception ist in diesen Fällen doch öfters Pupillenreaction auf Licht vorhanden, wahrscheinlich weil die Leitungsunterbrechung für das Licht erst hinter dem Vierhügel stattfindet. Es dürfte sich um eine Intoxication der Sehsphären handeln. Die Progn. der Amaurose ist günstig.

Beiderseitig und bleibend ist die **Amaurose** mit folgender Opticusatrophie, die nach grösseren Dosen von **Filix mas** in aetherischem Extract vorkommt.

2. Gesichtsfeld. a) **Flimmerscotom** (Amaurosis partialis fugax). Mit dem Gefühl von Schwindel tritt neben dem Fixirpunkt ein Gesichtsfelddefect auf, der sich unter vibrirender Bewegung seiner Ränder über das ganze Gesichtsfeld verbreitet. Das Sehen schwindet auf ein Minimum, immer sind beide Augen ergriffen, obwohl die Laien die Affection nur einseitig angeben. Nach ca. 20 Min. hört das Flimmern auf und nach weiteren 20 Min. ist der Anfall beendet. Kopfschmerzen und Erbrechen folgen häufig. Das Sehvermögen nimmt dauernd niemals Schaden. Wahrscheinlich ist es eine Circulationsstörung

Digitized by Google

im Hinterhauptslappen. Häufig ist dieser Zustand bei Migräne, bei Nasenkrankheiten, bisw. bei Lues, bei Blendung u. s. w. Therapie: Vernünftige Lebensweise, kalte Abreibungen, Eisen u. Chinin, Antipyrin, beim Anfall schwarzen Kaffee und Ruhe, bei Gesichtsblässe Inhalationen von Amylnitrit. Manchmal nützt das Zudrücken der Augen.

b) **Anaesthesia retinae oder Gesichtsfeldamblyopie** (neurasthenische Amblyopie). Meist bei weiblichen sog. nervösen Individuen bis etwa zum 25. Jahre und auf beiden Augen. Nach kürzerer oder längerer Dauer der verschiedensten asthenopischen Beschwerden wird über schlechtes centrales Sehen geklagt (häufig $^1/_4$—$^1/_2$ des normalen). Mit Gläsern und dem Augenspiegel ist ein Grund nicht zu eruiren. Das Gesichtsfeld ist concentrisch verengt und hat die Eigenthümlichkeit, dass es grösser ist, wenn man das Prüfungsobject von der Peripherie zum Centrum führt, als bei dem entgegengesetzten Vorgehen. Bringt man das Object von der Nasenseite durch das Gesichtsfeld und gleich hinterher von der Schläfenseite, so sieht man, dass sich die äusseren und inneren notirten Punkte nicht decken. Bei der ersten Aufnahme fanden wir z. B. temporal 40°, bei der zweiten 55°. Die Grenzen sind gegeneinander verschoben, „Foerster'scher Verschiebungstypus". Viele Kranke können die Lider nicht fest zukneifen, zeigen bei dem Versuch fibrilläre Zuckungen in denselben mit Aufwärtsrollung der Corneae, Symptome, die bei organischen Nervenleiden sich nicht finden. Gesichtsfeldverengung wird auch bei Kohlenoxydgasvergiftung beobachtet. Dauer $^1/_4$—2 Jahre. Prog. günstig. Blaue Brille, roborirendes Verfahren, Hypnose.

Die **traumatische Neurose** (besser traumatische Hysterie) zeigt neben Verminderung der Sehschärfe oft vorstehende Eigenart des auch bei ihr häufig verengten Gesichtsfeldes, das aber nicht pathognomonische Bedeutung hat. Bei Fehlen von Simulation werden sich vielleicht noch abnorme Pulsbeschleunigung, vasomotorische, motorische und cutane Störungen, fibrilläre Zuckungen beim Entkleiden im warmen Raum, Erhöhung resp. Ungleichheit der Sehnenreflexe und quantitative Herabsetzung der galvanischen Erregbarkeit der motorischen Nerven nachweisen lassen. Die gegen die functionellen Störungen empfohlenen Strychnininjectionen in die Schläfe leisten nichts.

Digitized by Google

3. **Farbensinn.** Die Störungen sind erworben (bei Netzhaut- und Sehnervenleiden) oder angeboren. Letztere Art wird als **Daltonismus** bezeichnet. Die Farbenblindheit kann total oder partiell sein. Die letztere zerfällt, je nach den Theorien in Roth-, Grün- und Violettblindheit (Young-Helmholz) oder in Rothgrün- und Blaugelbblindheit (Hering). Der Daltonismus erstreckt sich besonders auf Pigmentfarben; farbige Strahlen, z. B. Signallichter werden leichter erkannt. Bei der Untersuchung darf man den zu Prüfenden niemals nach dem Namen der Farbe fragen, da er die Namen für die Empfindungen der normalen Augen auf seine Empfindungen zu übertragen gelernt hat. Niemals die Nennprobe, sondern immer die Wahlprobe.

Die gewöhnlichste Prüfungsart ist die mit den Wollproben (Seebeck, Holmgren). Wer zu grünen Bündeln roth hinzufügt, ist **rothblind,** desgleichen wer zu Purpur (Mischung von roth und violett) ausser Purpur nur blau oder violett legt; wer ausser zu Purpur nur zu grün und blau oder einem von beiden greift, ist **grünblind.** Ein Violettblinder fügt zu Purpur roth und orange. Bei der Farbentafel von Daae, welche aus 10 horizontalen, aus verschiedenfarbiger Stickwolle zusammengesetzten Reihen besteht, hat der Prüfling zu sagen, welche Farben ihm gleich erscheinen. Bei intelligenten Leuten kann man die Stilling'schen Tafeln als Controllproben noch verwerthen. Die Verwechselungsfarben finden sich in Form von verschieden gefärbten Tüpfeln auf einem Quadrat, in dessen Mitte Zahlen, die auch aus Tüpfeln zusammengesetzt sind, als Probeobjecte stehen. Ueber das Sehen des praktisch allein in Betracht kommenden Rothgrünblinden orientiren wir uns am besten, wenn wir sein Spectrum unter das des normalen Auges stellen:

Normal. Roth, orange, gelb, grün, grünblau, blau, violett.
Farbenblind. Gesättigtes Gelb, gelb, weissgelb, weiss, weissblau, blau,

Wo wir grünblau sehen, haben die Farbenblinden die Empfindung von weiss u. s. w. Dem total Farbenblinden erscheint alles grau.

Eine palliative Therapie besteht in der Verabfolgung eines rothen runden und eines viereckigen grünen Glases. Grün durch roth und umgekehrt betrachtet, erscheint dunkel, grün durch grün dagegen und roth durch roth hell.

Anschliessen könnten wir hier das auf Blendung zurück-

Digitized by Google

geführte bald schwindende Rothsehen **(Erythropsie)** von solchen Patienten, die an Star operirt sind, und das Gelbsehen nach Santoningebrauch. Erythropsie findet sich auch bei Nichtoperirten als Ausdruck einer cerebralen Störung, oft Jahre hindurch anhaltend.

4. **Lichtsinn.** Die häufigste Störung ist die **Hemeralopie,** die sich als ein unverhältnissmässig schlechtes Sehen bei herabgesetzter Beleuchtung darstellt und als eine verlangsamte Adaptation der Retina aufzufassen ist. Sie findet sich sowohl als Symptom, z. B. bei Trübungen in den brechenden Medien, bei Aderhaut- und Netzhauterkrankung wie Ret. pigm., als auch als selbstständige Krankheit meist mit Xerosis conj. (cf. p. 90) vergesellschaftet. Die Untersuchung geschieht mit dem Photometer oder in einem mässig beleuchteten Zimmer mit Leseproben. Die Ursachen sind Ueberblendung und Herabsetzung des allgemeinen Ernährungszustandes. Auch miasmatische Einflüsse werden beschuldigt. Prognose günstig bei der idiopathischen H., wenn die Möglichkeit einer Besserung der hygienischen und diätetischen Verhältnisse vorliegt. Local Schutz gegen blendendes Licht durch rauchgraue Brillen oder Aufenthalt im Dunkeln. Gekochte Leber und Leberthran erweisen sich oftmals nützlich. Bei der **Nyktalopie** (Nachtsichtigkeit), einer Hyperaesthesie der Retina, ist das Sehen bei gedämpfter Beleuchtung besser als bei hellem Tageslicht.

Simulation. Simulirt wird 1. **Erblindung** a) auf **beiden** Augen (sehr selten), b) auf **einem** Auge. Bei Erblindung reagirt die Pupille mit seltenen Ausnahmen nicht auf Licht. Der positive Nachweis wird geführt mit dem Stereoskop, bei dessen Benutzung Patient nicht weiss, mit welchem Auge er die Objecte sieht; ferner durch ein vor das gesunde Auge gehaltenes Prisma mit der Basis nach oben oder unten, wobei dann doppelt gesehen wird; ferner, indem man mit beiden Augen in die Ferne lesen lässt und vor das gesunde Auge durcheinander schwache concave und plane Gläser und ein starkes Convexglas bringt. Wird bei Vorhalten des letzteren weiter gelesen, so geschieht dies mit dem angeblich erblindeten Auge. Oder man lässt im Buche lesen und bringt vor die Mitte des Gesichtes einen dickeren Bleistift. Mit zwei guten Augen kann fliessend gelesen werden, während bei Ausfall des einen durch Verdeckung von Wörtern durch den

Digitized by Google

Bleistift eine Stockung eintritt. Oder man halte dem Patienten zwischendurch eine Tafel vor das Auge mit der Aufschrift: „Sie simuliren" und beobachte den Puls. Noch zahlreiche andere Methoden sind im Gebrauch. 2. **Schwachsichtigkeit.** Hier werden mehrere Sehprüfungen, natürlich nach Correction etwaiger Anomalien mit verschiedenen Sehproben und in verschiedenen Entfernungen vorgenommen; nur gröbere Widersprüche rechtfertigen die Annahme einer Simulation. Bei einseitiger Schw. leistet auch das Stereoskop Vorzügliches. Sehr gut bewährt sich, besonders auch, weil er fast allen Simulanten unbekannt ist, der Snellen'sche Apparat. Rothe und grüne Probebuchstaben von verschiedener Grösse finden sich in einer Zeile. Patient bekommt eine mit einem rothen und grünen Glas versehene Brille. Es werden nur die Buchstaben erkannt, die mit der Farbe des Glases vor dem guten Auge übereinstimmen. Ist sie z. B. roth, so erkennt er nur die rothen Buchstaben; wird ein grüner Buchstabe entziffert, so geschah es mit dem kranken Auge. Die Grösse der Buchstaben und die Entfernung geben uns gleich den Grad der Sehschärfe an.

Die Simulation von **Gesichtsfelddefecten** wird am besten durch wiederholtes Aufzeichnen in verschiedenen Entfernungen erkannt. Bei weiterer Prüfungsdistanz darf das Gesichtsfeld nicht dieselben engen Grenzen haben.

Krankheiten des Sehnerven.

Anatomie. Der Sehnerv verläuft s-förmig gekrümmt in einer Länge von 22—24 mm von Foram. opt. zum Foram. sclerae, durch dessen von der Lamina gebildete Lücken er unter Wegfall der Markscheiden seiner Fasern hindurchtritt (Papille), um sich dann als Netzhaut zu verbreiten. Die Lam., in der Höhe des inneren Scleralrandes gelegen, wird von elastischen und Bindegewebsfasern der Sclera und der Chorioidea gebildet. Zwischen den ca. 500000 marklosen Fasern des Opticus liegt ein Stützgewebe, die Neuroglia, eine Unsumme von sog. Spinnenzellen. Es sind das eigenthümliche mit zahlreichen Fortsätzen versehene Gebilde, die die Fasern vielleicht zum Zwecke der Isolirung umspinnen. Complexe von Fasern bilden die in gegenseitigem Faseraustausch stehenden Nerven-

Digitized by Google

faserbündel, zwischen denen sich dünnere und derbere Bindegewebszüge, die Septa, finden. Sie stammen von der dem Sehn. eng anliegenden Pialscheide, die sich mit den Gefässen in den Opticus herein erstreckt. Von der Pialscheide getrennt haben wir dann noch die Duralscheide und die mit dieser meist eng verbundene Arachnoidalscheide. So entstehen der subdurale und der subarachnoidale Raum, die mit den gleichnamigen Hirnräumen communiciren. Die mit Endothel ausgekleideten Räume sind durch Bindegewebszüge (Septa) in Lücken getheilt, stehen miteinander in Verbindung und endigen blind innerhalb der Sclera, wo die Dura und Arachn. in die äusseren $^2/_3$ und die Pia in das innere Drittel der Sclera übergehen. Durch die zwischen den Bündeln gelegenen Lymphräume fliesst die Lymphe aus dem Centralkanal und ergiesst sich durch die Lymphräume um die Septa dann in den Intervaginalraum, cf. Fig. 14. Hinsichtlich der Faservertheilung ist im Allgemeinen zu merken, dass die Fasern der äussersten Netzhautperipherie im Opticus in der Mitte, die der Papille zunächst liegenden Retinalfasern in einer Randzone der Papille, und die für die Aequatorialzone der Retina zwischen jener Randzone und dem Centrum gelegen sind. Die sog. papillomaculären Fasern, welche die Macula versorgen, finden wir in der Gegend des For. opt. in der Mitte des Sehnerven ungefähr in der Form einer quer gestellten Mondsichel, weiter nach vorn rücken sie an die Peripherie unter vertikaler Stellungnahme der Sichel und nehmen abwärts von der Eintrittstelle der Centralgefässe einen keilförmigen Sector ein, der an den temporalen unteren Rand reicht und dessen Spitze von den Centralgefässen gebildet wird. Im Chiasma liegen sie dorsalwärts und im Tractus central. Die Ernährung erfolgt durch die Gefässe der Pialscheide und durch die im unteren äusseren Quadranten ca. 10 mm vom Bulbus entfernt eintretende Art. centr. retinae.

Der **intracranielle** Theil des O. besteht aus dem 1 cm langen nur mit Pia umkleideten Stück bis zum Chiasma, aus diesem und dem Tractus opticus. Letzterer hat 2 Wurzeln: die innere, die in den medialen Kniehöcker eingeht, enthält die Fasern der Gudden'schen Commissur, und die äussere, die in den äusseren Kniehöcker (grösste Bedeutung für das Sehen), den vorderen Vierhügel (durch abzweigende Aeste Beziehungen zwischen dem

Digitized by Google

Sehen und den Bewegungen des Augapfels) und den Thalamus opticus (regulirende Einwirkung des Gesichtssinns auf die Körpermuskulatur) eingeht. Diese Ganglien bilden die primären Sehcentren. Aus ihnen entwickelt sich, vielleicht auf dem Wege durch die innere Kapsel, die Gratiolet'sche Sehstrahlung, die zur Rinde des Hinterhauptlappens (Sehsphäre), vorzüglich zum

Figur 55.

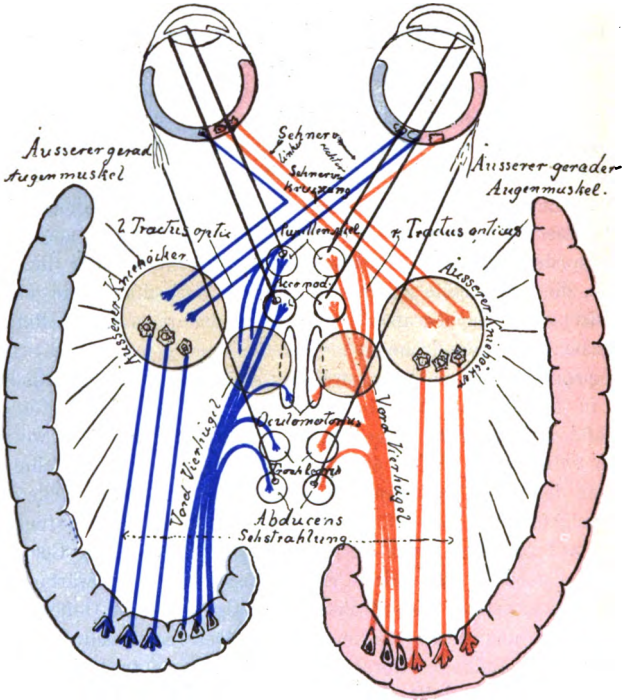

Schema der optischen Bahnen nach v. Monakow.

Gebiet der Fissura calcarina, insbes. zu dem Cuneus führt, wo ein optisches Wahrnehmungscentrum und ein optisches Erinnerungsfeld angenommen werden. Erkrankung des ersteren Centrums stellt die Rindenblindheit, des letzteren die Seelenblindheit dar (Pat. sieht, aber erkennt die Gegenstände nicht, meist nach apo-

Digitized by Google

plect. Insulten). Die Tractus setzen sich zusammen aus einem kleineren ungekreuzten (lateral und oben) und einem grösseren gekreuzten (im unteren Umfange) Bündel. Letzteres sind Nervenfasern, die im Chiasma sich kreuzen derart, dass sie z. B. von der rechten Gehirnseite zum linken Auge ziehen. Während nur bei niederen Thieren eine vollständige Kreuzung allgemein nachgewiesen, glaubt Michel dieselbe auch beim Menschen im Gegensatz zu anderen (Semidecussatio) gefunden zu haben. Im Auge vertheilen sich die Fasern so, dass die ungekr. d. rechten Tractus die äussere Netzhauthälfte des rechten und die gekreuzten die innere des linken Auges versorgen und umgekehrt die des linken Tractus. Demnach fallen z. B. bei rechtsseitiger Tractus- oder, was in dieser Beziehung dasselbe bedeutet, bei r. Hinterhauptslappenerkrankung die linken Gesichtsfeldhälften aus. Die Halbirungslinie des Gesichtsfeldes biegt an der Macula lutea etwas aus, da dieselbe von beiden Faserarten versorgt wird.

Krankheiten. Die Augen sind äusserlich gesund; zu untersuchen ist die Sehschärfe, das Gesichtsfeld, der Licht- und Farbensinn.

Entzündungen.

1. **Neuro-retinitis.** Man sieht eine Hyperaemie (bes. auffallend sind die erweiterten und geschlängelten Netzhautvenen), Trübung und Schwellung der Papille allein (Neuritis, Papillitis) oder gleichzeitig auch der angrenzenden Retina (Neuroretinitis), ferner häufig Blutungen und weisse Flecke. Bei hochgradigen Stauungen wird die Lam. in Folge der Anschwellung nach vorn convex und drängt sich über die Innenfläche der Sclera in die Höhe. Dadurch nimmt die Papille an Höhe und Breite zu. Anatomisch ist die Schwellung bedingt durch ein Oedem und durch Wucherung der Bindegewebselemente in der Papille und in der Retina. Daneben Hyperaemie und oft starke Entwickelung der Adventitialschicht der Gefässe und Neubildung von Capillaren. Die zellige Infiltration, die bei den sog. Stauungspapillen im Anfang nur eine geringe ist, führt später zur Bindegewebsneubildung und bei nachheriger Schrumpfung zur Vernichtung der Nervenfasern. Die Entzündungen im Sehnerven selbst halten sich immer an die Septen, die Verdickung und Vermehrung der Kerne

Digitized by Google

zeigen (interstitielle Neuritis). Die weissen Flecke sind der Ausdruck sclerotischer und fettiger Degeneration.

Die **Sehstörungen**, centrale und peripherische, allmälig, bisw. aber auch plötzlich einsetzend, sind verschieden stark und nicht immer dem ophth. Bilde proportional. Im Verlaufe von Wochen und Monaten geht das Bild der Neuritis zurück und es tritt, abgesehen von den Fällen vollständiger Heilung, an ihre Stelle eine mehr oder weniger deutlich ausgesprochene atrophische Verfärbung der Papille mit Beeinträchtigung des Sehvermögens. Eine **Ursache** ist bisweilen nicht nachzuweisen (Neur. idiopathica),

Fig. 56.

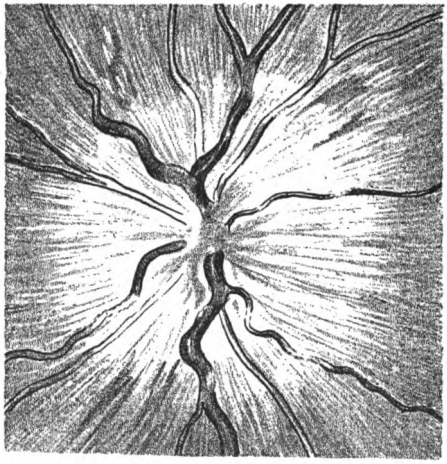

Ophthalmoskopisches Bild der Stauungspapille. Verwaschene Grenzen, grauweisse Farbe, trübe, radiäre Streifung. Arterien eng, Venen erweitert und geschlängt. In der angrenzenden Retina Haemorrhagien.

in anderen Fällen sind zu beschuldigen Bleivergiftung, Ernährungsstörungen wie Diabetes und Anaemie, Menstruationsanomalien, acute Infectionskrankheiten, Geschwulstbildungen und entzündliche Processe in der Orbita, Heredität, Erkältungen, starke Blutverluste, Hirnentzündungen, nam. tuberculöse Meningitis, Mening. nach otitis media und Erweichungsherde, wo wir an eine directe Fortpflanzung der Entzündung zu denken haben (Neuritis descen-

Digitized by Google

dens). Syphilis ergreift den Opticus primär (Neur. specifica) oder secundär durch syph. Veränderungen in der Orbita und im Cavum cranii (Gummibildung, Heubner'sche Gefässerkrankung, diffuse gummöse Infiltration, bes. an der Basis). Eine bevorzugte Stellung unter den Neuritiden nimmt die sog. **Stauungspapille** ein:

Ausser den bei der Neuritis genannten Symptomen macht sich hier noch eine feine radiäre weissliche Streifung am Rande der Papille, ein steiles Aufsteigen der Gefässe und eine Verbreiterung des Sehnervenkopfes besonders bemerkbar. Bei orbitaler Ursache ein, bei intracranieller dagegen zuletzt stets

Fig. 57.

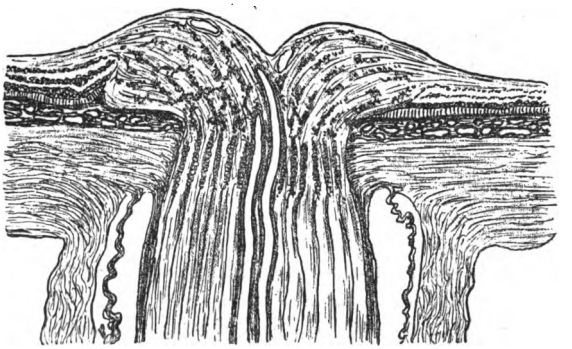

Längsschnitt durch den Sehnervenkopf, der stark geschwollen und zellig infiltrirt ist. Die angrenzende Netzhaut ist gefaltet. Erweiterung des intervaginalen Lymphraums.

beide Augen ergriffen. Das Sehvermögen ist verschieden alterirt; meist ist es lange Zeit gut bei solchen Fällen, die Folge eines Hirntumors sind, was darauf zurückzuführen, dass es sich anfangs nur um ödematöse Durchtränkung handelt, zu der erst später entzündliche Erscheinungen sich hinzugesellen. Das Gesichtsfeld ist bald frei, bald eingeschränkt. Der Ausgang der bei Hirntumor vorkommenden Stauungspapille, für welche Fälle der Ausdruck am besten reservirt bleibt, ist Atrophie mit Erblindung, die auch ohne vorhergegangene Neuritis dann bisweilen eintritt, wenn der Tumor direct das Chiasma oder die Tractus drückt. Am häufigsten findet sich die Stauungspapille bei Hirntumoren, natürlich mit anderen Hirnsymptomen vereint, dann bei Erweichungsherden,

Digitized by Google

Abscessen, Apoplexien, Cysticercus, Echinococcus und Hydrocephalus. Bei Entzündungen des Gehirns und seiner Häute überwiegt die descendirende Neuritis. Das Spiegelbild der Stauungspapille, die oft bei Hirntumoren vorhanden, spricht nicht mit absoluter Sicherheit für einen Hirntumor. Ich kenne Fälle, die bei ausgesprochenen cerebralen Erscheinungen, wie Augenmuskellähmungen, Kopfschmerzen, Schwindel, Ohnmacht etc., und typischer Stauungspapille nur bei Verabfolgung von Eisen zur Heilung kamen.

Theorien. Die Stauungspapille soll der Ausdruck einer Hirndrucksteigerung sein. Diese äussert sich nach Schmidt-Manz in einer stärkeren Anfüllung des intervaginalen Sehnervenraumes. Es kommt zu einem Oedem der inneren Sehnervenscheide und der von dieser in den Sehnerven eindringenden Bindegewebszüge, durch das in der Lam. cribr., wo starre Wände den Opticus umgeben, die Gefässe comprimirt und eine venöse Stauung und Anschwellung im Sehnerven verursacht werden. Kuhnt nimmt an Stelle der venösen Stauung eine Lymphstauung im Sehnervenkopfe an. Die Ansicht Türk's, dass es sich um circulatorische Störungen in Folge einer Erschwerung des Abflusses der Vena ophthalmica in den Sinus cavernosus handele, wurde von Sesemann durch den Nachweis der Communication derselben mit der Vena facialis widerlegt. Parinaud fasst die Stauungspapille als ein Oedem auf, das ein Analogon zu dem Gehirnoedem sei. Nach Leber und Deutschmann handelt es sich nicht um Stauung, sondern von Anfang an um eine Entzündung, die durch entzündungserregende, bisher nicht nachgewiesene Stoffe aus dem Cavum cranii her verursacht würde. Gegen letztere Anschauung spricht die oft Monate lang intacte Sehschärfe bei ausgesprochenem Befund.

Die **Prognose** der Neuritis ist immer bedenklich. Durchaus schlecht ist sie bei Hirntumor, relativ gut dagegen, wenn Erkältungen, Menstruationsstörungen und Syphilis vorliegen, und bei der Neur. idiopathica.

Die Behandlung richtet sich nach der Aetiologie. Zur Ableitung sind Schwitz- und Schmierkuren, Haarseile in den Nacken, Blutentziehungen, Fussbäder und trockene Schröpfköpfe zu verwenden. Die Strychnininjectionen sind nutzlos.

2. **Retrobulbäre Neuritis.** (Neuritis axialis.) Das Ophthal-

Digitized by Google

moscop zeigt zuerst und auch oft während des ganzen Krankheitsverlaufes keine Veränderungen, in späteren Stadien bisweilen leichte Papillitis (die Entzündung ist bis in den Bulbus hinein fortgeschritten) oder atrophische, meist partielle Verfärbungen der Papille (Atrophia e neurit. retrobulb.). Das interstitielle Bindegewebe und zwar zuerst gewöhnlich in der Gegend des Foramen opt. ist gewuchert und hindert durch Druck die Function der Nervenfasern oder führt bei nachfolgender Schrumpfung zur Atrophie derselben (descendirende Atrophie). Die Krankheit betrifft ein oder beide Augen, setzt hochgradige Sehstörungen, oftmals Erblindungen und erscheint in acuter und chronischer Form. In der Regel sind die Gesichtsfeldaussengrenzen erhalten, während im Centrum ein Defect nachweisbar ist.

Bei der **acuten** Form, meist auf einem Auge, findet sich ein grosses, unregelmässiges centrales absolutes Scotom für weiss und Farben. Oft Schmerzen in der Tiefe der Orbita, die bei Augenbewegungen sich mehren und wohl auf eine Periostitis in der Umgebung des Foramen opticum. resp. ein Uebergreifen der Entzündung auf die Scheiden (Perineuritis) hindeuten. Ursache: Erkältungen, Menstruationsstörungen, Ueberanstrengungen, fieberhafte Krankheiten und Syphilis. Die Prognose ist im Ganzen günstig. Die wie bei der Neuritis vorzunehmende Behandlung erfordert gewöhnlich Monate.

Bei der **chronischen** Form (Amblyopia nicotiana, Intoxicationsamblyopie) ist der Befund negativ oder die mediale Hälfte der Papille ist schmutzigroth, während die temporale leicht abgeblasst ist. Anatomisch handelt es sich um interstitielle Neuritis. Die Sehschärfe sinkt langsam auf beiden Augen auf ungefähr $^1/_4$—$^1/_{10}$, das Gesichtsfeld ist frei, im Centrum ein relatives Scotom für grün und roth. Die Scotome bilden verticale oder horizontale Ovale; letztere sollen für Tabaksamblyopie charakteristisch sein und erstrecken sich bisw. vom Fixirpunkt bis zum blinden Fleck. Bei weiterer Einwirkung der Schädlichkeit kann das Scotom absolut und damit das centrale Sehen für immer vernichtet werden. Eine völlige Erblindung tritt nicht ein, da die Aussengrenzen intact bleiben. Die häufigste Ursache ist Alcohol- und Tabakabusus. Selten liegen multiple Sclerose, Diabetes, Syphilis, Vergiftungen mit Blei und Schwefelkohlenstoff dem

Digitized by Google

Leiden zu Grunde. Die Prognose ist in frühen Stadien günstig. Die Heilung beansprucht eine vollständige Abstinenz und ein resorbirend- (Jodkali) tonisirendes Verfahren. Besonders ist auf einen etwaigen Magencatarrh zu achten.

Zu den Intoxicationsamblyopien gehört auch die Chininblindheit, die nach sehr grossen Dosen (10—20 gr p. die) beobachtet ist. Sehnerv blass, Netzhautgefässe verengert. Die centrale Sehschärfe kehrt meistens wieder, eine Gesichtsfeldverengerung bleibt.

Atrophie des Opticus.

Der Sehnerv ist heller gefärbt als normal. Es rührt dies daher, dass die in Folge der Atrophie der Fasern hypertrophirte Lamina mehr Licht reflectirt, und mit dem Schwund der Fasern die capillaren Gefässe obliterirt sind. Die grossen Gefässe sind in der Regel verengt, die Arterien mehr als die Venen. Indem durch die Atrophie der Fasern das Niveau der Papille sich vermindert, kommt es oft zur Bildung einer flachen Grube, deren Boden die Lamina bildet, **atroph. Excavation,** cf. Fig. 50, b. Die Sehnervenscheibe bleibt trotz der Atrophie so gross wie in gesundem Zustande. Bei voraufgegangener Entzündung ist die Grenze verwaschen und die Lamina nicht zu sehen, weil, abgesehen von einer peripapillären atrophischen Retinalzone, aus der Entzündung stammende Bindegewebswucherungen den Rand und den Grund der Papille verdecken.

A. Die weisse oder progressive Atrophie. Die Papille ist weiss, grünbläulich oder blassgrau und dies mehr in der temporalen als medialen Hälfte. Hier ist auch das weissglänzende Bindegewebsnetz der Lamina mit den als graue Tüpfelchen erscheinenden atrophischen Nervenfaserbündeln am deutlichsten.

Anatomisch zeigt sich der Nerv verdünnt, grau und glasig durchscheinend. In den atrophischen, zuerst fleckweise liegenden Herden tritt unter Verlust des weissen Markes eine fibrilläre Degeneration der Fasern und zwischen ihnen eine Ansammlung von Fettkörnchen und Myelintropfen und eine Wucherung des Gliagewebes ein.

Symptome. Die Krankheit ergreift, wenn auch selten gleichzeitig, fast immer beide Augen. Die Sehschärfe, nicht

Digitized by Google

jedesmal dem Befunde entsprechend, sinkt langsam bis zur Erblindung. Frühzeitig Störung des Gesichtsfeldes und des Farbensinns. Ersteres ist bisw. concentrisch, gewöhnlich aber in Form von sectorenförmigen Defecten (namentlich nach aussen), die häufig in beiden Augen eine symmetrische Uebereinstimmung darbieten, beschränkt. Das Farbengesichtsfeld ist insofern geändert, als die Grüngrenze näher an den Fixirpunkt heranrückt und blau und roth concentrisch eingeengt sind. Sehr bald werden grün und roth nicht mehr erkannt unter gleichzeitiger Abnahme des Lichtsinns. Ueber Nebel, Licht- und Farbenerscheinungen wird geklagt.

Aetiologie. 1. **Rückenmarksleiden** und zwar in ca. 40% aller Sehnervenatrophien. Der grösste Theil hiervon fällt auf Tabes dorsalis. Entweder sind schon die Zeichen derselben (Fehlen des Patellarreflexes, atactischer Gang, Gürtelgefühl, lancinirende Schmerzen, Paraesthesien, Schwanken bei geschlossenen Augen [Romberg'sches Symptom], Impotenz, Incontinentia urinae, Fehlen der Pupillarreaction auf Licht bei Erhaltensein derselben auf Convergenz oder Fehlen auf Licht und Convergenz, Miosis und Augenmuskellähmungen) vorhanden oder die Atrophie geht denselben voraus. Circa 13% der Tabiker erblinden an dieser Atrophie und zwar meist in einem Zeitraum von etwa 2 Jahren. Publicationen von Heilungen dürften auf der falschen Diagnose: Syphilis medullae spinalis beruhen, die das Bild der Tabes — Pseudotabes — vortäuschen kann.

Multiple Hirn- und Rückenmarkssclerose (Abnahme der geistigen Fähigkeiten, Schwindel, Doppelsehen, Nystagmus, Sprachstörungen, Paresen ohne Sensibilitätsstörungen, Intentionszittern, Erhöhung des Patellarreflexes) ist in ca. 40% mit Sehnervenveränderungen und zwar hauptsächlich mit partieller Atrophie complicirt. Es handelt sich hier um einen proliferirenden Process der feineren bindegewebigen Elemente, der auf die grösseren Septen und die innere Sehnervenscheide übergehen kann, und um Zerfall der Markscheiden. Die Gefässe sind vermehrt, erweitert und in ihren Wandungen verändert. Aus dem Erhaltenbleiben vieler nackter Axencylinder und aus dem gewöhnlich festzustellenden Fehlen der secundären Degeneration der Fasern von einem Herde aus erklärt es sich, dass vollständige Erblindung selten ist. Oft

Digitized by Google

plötzliches Eintreten der Sehstörung, centrale Scotome, freies Gesichtsfeld. Selten sind Atrophien bei chron. Myelitis, Paralysis agitans, Railway Spine und nach Verbrennungen.

2. **Gehirnerkrankungen.** Progressive Paralyse der Irren (bei ca. 5% der Fälle), selten bei Epilepsie und Bulbärparalyse. Manche Gehirnaffectionen verursachen eine sog. descendirende Atrophie durch Druckwirkung, nämlich Knochenerkrankungen (tuberculöse und syphilitische), Knochensplitter nach Basisfracturen, Aneurysmen der A. ophthalmica und der Carotis Interna, Tumoren der verschiedensten Art, Hydrocephalus internus, Schädeldifformitäten und Hypophysis-Vergrösserung bei Akromegalie (oft dabei Hemiopie).

3. **Orbitalleiden.** Auch hier handelt es sich um Leitungsunterbrechungen, und zwar in Folge von Entzündungen, Tumoren und Verletzungen (namentlich Fracturen der Wände des For. opticum; nach ca. 3 Wochen ist die Papille atrophisch). Ist die Art. centr. mit betroffen, so ist die Papille gleich blendend weiss und gefässlos und bald kommt es zu einer Pigmententwickelung in der Retina.

4. **Idiopathische Atrophie.** Vielleicht gehört hierher die sog. senile A. Oefters dürfte dieser Atherom und Aneurysma der Ophthalmica zu Grunde liegen.

Bei den cerebrospinalen Erkrankungen ist eine Continuität zwischen ihnen und dem Sehnerven anatomisch nicht nachzuweisen. Man stellt sich vor, dass derselbe Process, welcher Gehirn- und Rückenmark ergreift, auch den Sehnerven befällt. Ebenso wie man bei der Tabes den Beginn des pathologischen Processes in den extramedullären Abschnitt des peripherischen sensiblen Neurons verlegt, so nimmt man auch bei der tabischen Sehnervenatrophie eine analoge Erkrankung des peripherischen sensorischen Neurons an (Ganglienzellenschicht der Retina).

B) Neuritische Atrophie. Papille schmutzig grau oder weisslich, Lam. nicht sichtbar, Grenzen verwaschen, Arterien ungemein verengt. Aetiologisch unterscheiden wir Atrophia n. opt. nach Stauungspapille, nach Neuritis und nach Neuritis retrobulbaris. Die functionellen Störungen sind dementsprechend verschieden (centrales Scotom oder keines, normale oder anormale Gesichtsfeldaussengrenze). Anatomisch findet man

Digitized by Google

die Producte einer interstitiellen Neuritis: Verdickung der Septen mit Vermehrung der Kerne bis in die feinsten Maschen herein. Dadurch werden die Nervenbündel comprimirt und atrophisch. Einzelne normale Fasern liegen bei der sog. temporalen Abblassung (Atrophia e neur. retrob.) in dem erkrankten Terrain.

C) Retinitische Atrophie. Hauptrepräsentant ist die Retin. pigmentosa, bei der die mit fadendünnen Gefässen versehene Papille gelblich-weiss gefärbt ist. Andere Erkrankungen sind Embolie der Centralarterien, Netzhautblutungen und chronische chorio-retinitische Processe. Es kommt auf dem Mittelwege der Atrophie der Ganglienzellen und der Nervenfasern zu einer ascendirenden Opticusatrophie.

Die **Prognose** ist bei der progressiven Sehnervenatrophie ungünstig. Bei tabischer Atr. ist vor Quecksilberkuren im Allgemeinen zu warnen, da oft danach rapide Verschlechterung eintritt. Verordnet werden Jodkali, Argent. nitr. (0,4 zu 80 Pill. 3 × tgl. 2), Strychnininjektionen, Schwitzkuren und Electricität, leider alles ohne Erfolg. Bei den Arten B. und C. bleibt das nach der Entzündung übrig gebliebene Sehvermögen in der Regel erhalten. Berücksichtigung des Grundleidens. Bei Verschlechterung wirken bei ihnen meist Schwitzkuren recht günstig.

Geschwülste des Sehnerven sind selten: Endotheliome von der Duralscheide, Fibro- und Myxosarkome von dem Sehnerven und seiner Pialscheide aus. Gliome und tuberculöse Erkrankungen.

Angeborene Anomalien: Kolobom des Sehnerven und der Conus nach unten: letzterer ist eine gelblich-weisse Sichel an der unteren Papillengrenze, die als ein rudimentäres Aderhautcolobom betrachtet wird. Häufig dabei Astigmatismus, circumscript pigmentarmer Hintergrund und Schwachsichtigkeit.

Functionelle Störungen.

Gesichtsfelddefecte, die einseitig auftreten, und solche, die zwar beiderseitig sich zeigen, aber nicht genau symmetrisch gelegen sind, werden auf Erkrankungen der Optici bis zum Chiasma hin bezogen. Liegen hier oder weiter hinauf Erkrankungen vor, so bekommen wir auf Grund der Semidecussatio die sog. **hemiopischen Gesichtsfelddefecte.** Allgemeine Gehirnsymptome werden selten vermisst. Die Patienten geben an, dass sie nach

Digitized by Google

der einen Seite hin nicht sehen und dadurch in der Orientirung behindert sind. Sie werden namentlich beim Lesen beeinträchtigt, wenn die rechte Gesichtsfeldhälfte fehlt, wo sie dann den einzelnen Buchstaben zwar scharf sehen, nicht aber das Wort resp. die Zeile, wie es zum fliessenden Lesen nöthig, überblicken können. Motilitätsstörungen der dem Herde entgegengesetzten Körperhälfte sind häufig dabei. Die Ursache bilden Tumoren (tuberculöse, syphilitische), Apoplexien, entzündliche Producte, Erweichungsherde, Embolien, Diabetes, Akromegalie u. s. w. Fehlen der beiden rechten oder linken Hälften des Gesichtsfeldes ist die homonyme und Fehlen der beiden nasalen oder temporalen Hälften die heteronyme Hemiopie (cf. p. 8). Bestehen also Gesichtsfelddefecte nach rechts, so haben wir eine **homonyme** rechtsseitige **Hemianopsie** oder nach der Bezeichnung Anderer eine linksseitige Hemiopie, d. h. die rechten Netzhauthälften functioniren. Der Herd liegt für diesen Fall im Gehirn links an einer Stelle der Strecke vom Chiasma bis hinauf zum Occipitallappen. Oft zeigt sich bei dieser linksseitigen Lage des Herdes Aphasie (optische Form der Aphasie; die Kranken können schreiben, können aber das Geschriebene nachher nicht lesen). Die Lage des Herdes, ob in der optischen Bahn vor oder hinter den Vierhügeln, wollen einige aus der hemiopischen, von mir noch nicht gesehenen Pupillenreaction bestimmen. Die Lichtreaction der Pupille soll ausbleiben bei Beleuchtung der nicht functionirenden Netzhauthälfte, wenn es sich um eine Erkrankung vor der Reflexübertragung in den Vierhügeln handelt. Eigenthümlich ist es, dass der Sehnerv auch bei langem Bestand der Erkrankung, sobald der Sitz hinter dem Chiasma ist, sich in der Regel unverändert hält. Abgesehen von Tumoren ist die Prognose günstig insofern, als die eine Gesichtsfeldhälfte in der Regel erhalten bleibt. Heilungen sind möglich.

Heteronyme Hemiopie. a) Die beiden nasalen Gesichtsfeldhälften fallen aus: nasale Hemianopsie, möglich durch eine Erkrankung der beiden seitlichen Chiasmawinkel. b) Die beiden temporalen Gesichtsfeldhälften fehlen: temporale Hemianopsie: Erkrankung an der Basis cerebri im vorderen oder hinteren Chiasmawinkel. Tumoren, namentlich aber syphilitische Prozesse (Gummiknoten und Gefässerkrankungen).

Digitized by Google

Dyslexie (Lesescheu) ist eine meist mit schweren linksseitigen Hirnveränderungen einhergehende Krankheit, die sich darin äussert, dass die Patienten, wenn sie einige wenige Worte gelesen, ein solches Unlustgefühl zum Weiterlesen bekommen, dass sie das Buch bei Seite legen müssen. Progn. dubia.

III. Operationen.

Der zugemessene Raum gebietet äusserste Kürze. Die Operationen sind unter a- und antiseptischen Cautelen vorzunehmen. Für eitrige Affectionen hält man am besten ein besonderes Besteck. Desinficirt werden die Instrumente durch Kochen in Sodalösung (1%) oder durch Carbolsäure 3—4%, in welch' letzterem Falle sie vor dem Gebrauch in siedendem Wasser abzuspülen sind. Augenwässer und Verbandszeug sind in einem Sterilisationsapparat aseptisch zu machen. Bei Operationen, die den Bulbus eröffnen, wasche man am Abend vorher das Auge unter Ectropionirung der Lider mit Hydrarg. bichlor. oder oxycyanatum (1 : 5000) aus und lege bis zum nächsten Morgen einen hydropathischen Sublimatverband an; einige Zeit vor der Operation nochmals Auswaschung und dann Instillation von Cocain 2% ca. 8 Tropfen innerhalb $^1/_4$ Stunde. Während dieser Zeit ist das Auge, um einer Austrocknung der Cornea und einer oft unheilbaren sog. Cocain-, wohl richtiger Sublimattrübung vorzubeugen, sorgfältig geschlossen zu halten. Auf dem Operationsbett unmittelbar vor der Operation nochmals Säuberung. Liegt eine Thränensack- oder eine Conjunctivalerkrankung vor, so sucht man derselben vorher Herr zu werden. Bei ersterem Leiden am besten Excision des Sackes oder Spaltung von aussen mit täglich zu wiederholender Jodoformgazetamponade.

Die Mehrzahl der Operationen lässt sich in Cocainanaesthesie vollführen; ist auf ein ruhiges Verhalten der Patienten theils aus Angst, theils wegen Schmerzen (acutes Glaucom) nicht zu rechnen, so zögere man nicht mit der Narkose. Aether hat uns niemals üble Zufälle gebracht. Die Lider werden fixirt entweder mit den Fingern oder mit dem Sperrlidhalter (von Gräfe,

Digitized by Google

Schmidt-Rimpler, Mellinger) oder dem Desmarres'schen Lidhalter oder mit einer Hornplatte, der Bulbus mit einer Fixirpincette (krumm oder gerade) oder dem Pamard'schen Spiess (eine zweizinkige Gabel).

Das Zimmer sei mässig beleuchtet, die Speisen leicht verdaulich und feingeschnitten. Nach Staroperationen wird am besten ca. 3 Tage flüssige resp. breiige Nahrung gegeben. Wein und Bier in mässigen Quantitäten schaden nicht. Bei schlechtem Schlaf des Abends Morphium oder Chloral.

Die Operationsmethoden sind sehr zahlreich; der eine lobt diese, der andere jene. Hauptbedingungen für ein Gelingen sind sicheres Beherrschen der Methode, Sauberkeit, Sorgsamkeit, eine leichte Hand und ein vernünftiges Verhalten des Patienten. Wir erwähnen nur einige Operationen, deren Kenntniss dem Studenten und dem praktischen Arzt gelegentlich nützlich sein kann. Die Einzelheiten der Ausführung können nur durch Sehen und praktische Uebung in den Operationscursen erlernt werden.

A. Operationen an den Adnexen.

1. **Exstirpatio sacci lacrimalis.** Bogenförmiger Schnitt von Lig. canthi int., 2 cm lang, nach unten und aussen. Vordringen auf den Nasenknochen und von hier Eingehen in die Fossa s. lacr. Exstirpation. 3 tiefgehende Hautsuturen. Galvanokaustische Verödung beider Thränenröhrchen. Indication: Thränensackerkrankung mit Ektasie der Wände.

2. **Kanthoplastik** = Lidspaltenerweiterung. Nach Spannung der Haut Unterführung des stumpfen Scheerenblattes unter die äussere Lidcommissur und Durchschneidung derselben in einer Länge von ca. 6 mm. Uebersäumung der Wundränder mit Conjunctiva mittelst dreier Nähte (gut bei Blepharospasmus, chron. Keratitis phlyktaenulosa und gleichzeitiger Blepharophimose, bei altem Trachom). Zur Vermeidung von Recidiven legt Kuhnt in den Defect ein vom Ober- oder Unterlid genommenes gestieltes Hautläppchen ein.

3. **Ptosisoperation. Excision** eines ovalären Hautstückes aus der dem Tarsus entsprechenden Haut oder eines Streifens von Orbicularis und einer Hautfalte ebendaselbst mit nachfolgender Sutur, oder **Vorlagerung** der Sehne des Levator

Digitized by Google

palp., oder die **Pagenstecher**'sche Sutur (doppeltarmirter Faden; die eine Nadel wird über dem Augenbrauenbogen eingestochen und unter der Haut bis zum Lidrand geführt, ebenso ca. 3 mm davon entfernt die andere, und nun werden beide am Lidrand auf einer Perle oder einem Wattebäuschchen verknüpft; 3

Figur 58.

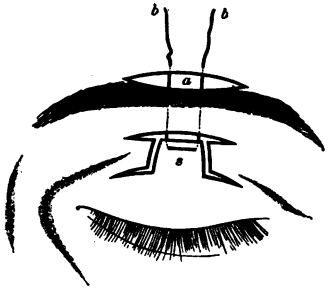

Figur 59.

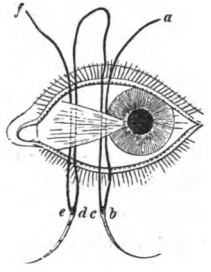

solche Fäden) oder die **Panas**'sche Operation (Fig. 58), die auf der Bildung eines Hautstieles aus dem Lide und dessen Verlagerung nach dem Musculus front. hin unter der Haut der Augenbrauen weg beruht.

4. **Pterygium.** Fassen desselben an seiner Spitze mit der Pincette, Abpräparirung von der Hornhaut mittelst eines Schmalmessers und von der Sclera bis 4 mm vom Hornhautrande entfernt; von hier 2 convergirende Scheerenschnitte. Das Pterygium ist so von der Conj. getrennt und excidirt. Nach Lockerung der angrenzenden Bindehaut Sutur. Szokalsky's Methode (Fig. 59) ist eine Abbindung des Pt.: doppeltarmirter Faden. Die eine Nadel wird dicht am Hornhautrande, die andere 5 mm entfernt davon durchgeführt. Nach Abschneidung der Nadeln hat man dann drei Fäden, die einzeln geknüpft werden. Die mittlere Schlinge schneidet von hinten her die Blutzufuhr ab. Gut ist die Methode der Hautimplantation nach Thiersch auf den durch die Exstirpation freigelegten Theil.

Fig. 60.

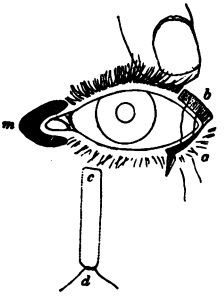

5. **Symblepharon, brückenförmiges,** wird durchschnitten und die Wunde, ev. nach Lockerung der angrenzenden

Digitized by Google

Conj., vernäht. **Totales** S. erfordert eine Plastik; Implantation eines gestielten oder ungestielten Hautlappens oder eines von der Vulva oder dem Munde genommenen Schleimhautstückes.

6. **Tarsorrhaphie** bezweckt eine Verkürzung der Lidspalte, z. B. bei Morb. Basedowii. Meist Anfrischung der Lidränder an der äusseren Commissur und Vernähung. Tarsorrh. med. et lat. (Fig. 60).

7. **Trichiasis- und Entropiumoperation.** Einzelne Haare werden galvanokaustisch oder elektrolytisch zerstört (gewöhnliche, am negativen Pol befestigte Nähnadel wird bis zur Haarzwiebel vorgestossen). Gegen Entropium und weitausgedehnte Trichiasis die p. 65 erwähnten Verfahren. Ferner Operation nach **Jaesche-Arlt:** Spaltung des durch eine Hornplatte fixirten Lidrandes mittelst Lanze oder Messers in eine hintere und vordere die Cilien tragende Platte, Excision eines ovalären Hautstückes am Oberlid und Vernähung der Ränder desselben. Diese sog. **Transplantation** des Cilienbodens lässt sich auf vielfache Weise herstellen: Spaltung des Lidrandes, in den Spalt Implantation von Mundschleimhaut oder eines vom Oberlid genommenen Hautstückes und Vernähung des Hautdefectes. Gut ist folgendes Verfahren: Kanthoplastik, Schnitt ca 2 mm vom Lidrande parallel zu ihm, soweit das Entropium reicht durch die Haut hindurch bis zum Tarsus. Excision von Orbicularisbündeln und eines mit der Basis zur Wunde sehenden Keiles des Tarsus **(Stratfield)**, ohne aber die Conj. zu durchschneiden. Bei Hautüberschuss Excision einer Hautfalte. 3 oder 4 Suturen in folgender Weise: Einstich von aussen durch den oberen Hautrand, Fassen des

Fig. 61.

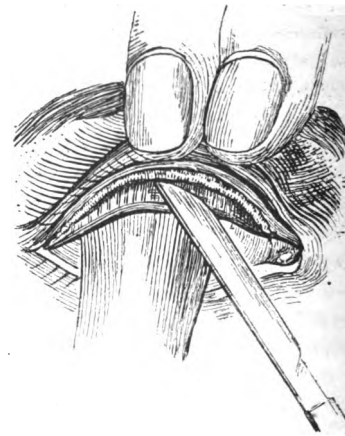

(Nach Jaesche-Arlt.)

Digitized by Google

oberen Tarsusrandes, Weitergehen mit der Nadel und Fassen der Fascia tarsalis unterhalb des excidirten Keils, Ausstich durch die Haut, Knüpfung **(Hotz). Snellen** nimmt doppelt armirte Fäden: Stich durch die Fascia tarsalis am oberen Rand des Tarsus. Beide Nadeln werden unmittelbar auf dem Tarsus unter der gelockerten

Fig. 62.

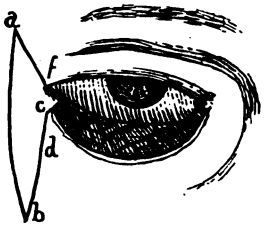

Fig. 63.

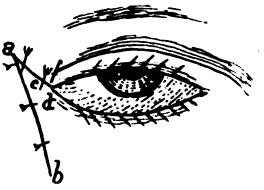

Fig. 64.

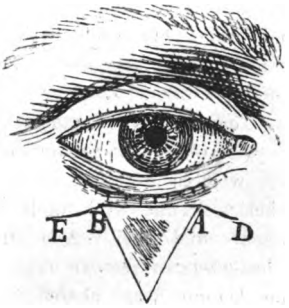

Fig. 65.

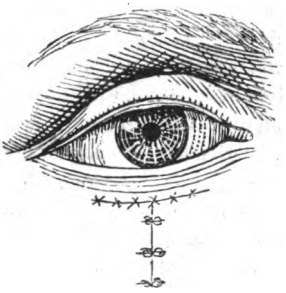

Haut zum Lidrand geführt und hier auf einem Wattebäuschchen geknüpft. 3—4 Fäden! Nachher Hautsuturen. Jabobson machte 3 mm vom Lidrande einen vom äusseren bis zum inneren Winkel hinziehenden Schnitt durch die ganze Dicke des Lides. Excision einer ovalären Hautfalte. Suturen.

8. **Ectropium** cf. p. 66. **Snellen**'sche Naht mit doppelt armirten Fäden. Einstich beider Nadeln auf der Höhe der gewulsteten Schleimhaut und Führung derselben unter der Haut entlang ca. 20 mm weit nach unten. Nach Ausstich Ver-

Digitized by Google

knüpfung auf einem Wattebausch. Bei geringem Ectropium, namentlich älterer Leute, ist sehr gut eine **keilförmige** Excision aus dem Lide mit folgender Vernähung, ganz so wie bei der Operation der Lippenkrebse. Auch Schleimhautexcisionen mit der Scheere leisten Gutes. Am meisten im Gebrauch zur Beseitigung des Ectropiums sind die Methoden von Dieffenbach, Szymanowski (Fig. 62 und 63), Adams (jene obige keilförmige Excision), und Wharton Jones (Fig. 64 und 65). Im Uebrigen kommen, namentlich wenn es sich gleichzeitig um Neubildungen handelt, plastische Operationen zur Anwendung.

9. **Schieloperationen.** Sperrelevateur. Fixation des Bulbus mit gebogener Pincette dicht am Hornhautrand auf der Seite des Antagonisten. **Tenotomie.** Conj. etwa 5 mm vom Hornhautrand mit Hakenpincette gefasst, gehoben, incidirt in vertikaler Richtung, Muskel mit der Pincette ergriffen, mit Scheere incidirt. In das dadurch entstande Loch der Sehne geknöpfter Schielhaken, Anziehung des Muskels mit demselben und Abschneidung mit vorn abgestumpfter Kniescheere; mehrmals nach oben und unten hin nach isolirten Insertionsfäden suchen. Mehr weniger weit ausgreifende und hierdurch den Effect beeinflussende Conjunctivalsutur mit Catgut. **Vorlagerung** stets mit Tenot. des Antagonisten zu verbinden. Incision der Conj. wie oben. Lockerung des subconj. Gewebes über den Muskel weg in entgegengesetzter Richtung als man sitzt. Der Muskel wird auf zwei englische, nicht geknöpfte Schielhaken gebracht und die Sehne frei präparirt. Abbindung einer vorher festgesetzten Strecke mittelst doppelt armirter Fäden. Der eine kommt vom oberen, der andere vom unteren Rand der Sehne zwischen Sehne und Sclera. Beide werden je jenseits der Mitte der Breite der Sehne durchgestochen, so dass sie sich also überkreuzen. Knüpfung der zusammengehörigen Enden. Durchschneidung des Muskels zwischen Insertionsleiste und Ligatur. Die vier Nadeln werden durch die Ansatzleiste der Sehne gestossen und hier, indem der Assistent den Bulbus nach der Seite des durchschnittenen Muskels rollt, je zwei mit einander geknüpft. Eine Conjunctivalsutur schliesst das zuerst angelegte Loch. Man setze sich stets so, dass die Spitze der mit der Concavität dem Bulbus zugekehrten

Digitized by Google

Scheere nach dem orbitalen Theil des zu tenotomirenden Muskels hinsieht. Indicationen cf. p. 59.

10. **Enucleation.** Narkose. Sperrelevateur. Rings um die Cornea herum Loslösung der Conj. mit Pincette, gekrümmter Scheere und ev. mittelst Schielhakens. Tenot. der 4 M. rect., Hervorpressen des Bulbus aus der Orbita mit den Fingern oder Herausziehen mit einem scharfen Haken. Durchschneidung des N. opticus und der beiden Obliqui. Tabaksbeutelsutur durch die Conj., Verband.

11. **Evisceratio bulbi.** Loslösung der Conj. wie oben. Abschneidung des vorderen Bulbusabschnittes an der Corneoscleralgrenze mittelst Messer und Scheere, Ausräumung der Augencontenta mit scharfem Löffel und Stielschwamm. Tabaksbeutelsutur durch die Conj. oder, wenn diese sehr morsch ist, gleich mit durch die Sclera. Hauptindication ist die Panophthalmie.

12. **Evisceratio orbitae.** Spaltung der äusseren Commissur und der Haut temporalwärts in einer Ausdehnung von ca. 2 cm. Zurückklappen der Lider. Durchtrennung der Weichtheile am oberen und unteren Orbitalrande. Ablösung des Periostes bis zum For. opt. und dann Excision. Jodoformgazetamponade.

13. **Resectio nerv. opt.** Narkose. Sperrelevateur. Schnitt in der Conj. und Bloslegung des M. rect. intern. wie bei der Vernähung. Umschnürung des Muskels an der Insertion und ca. 8 mm. davon entfernt mit doppeltarmirten Fäden. Durchschneidung der Sehne und Führung von je 2 zu einem Faden gehörigen Nadeln durch die Conj. entsprechend den Abbindungsstellen. Während mit einem scharfen Haken der Augapfel nach aussen gerollt wird, geht man mit einer gekrümmten Scheere zum Opticus und sucht diesen soweit als möglich nach hinten zu durchtrennen. Rollung des hinteren Augenpols nach vorn, Abschneidung des Opticus und der Ciliarnerven dicht am Bulbus und Reposition des Auges durch Fingerdruck. Darauf Knüpfung der Fäden, also Vereinigung der Sehnenenden. Zur Verhütung von Exophthalmus Vernähung der Lidränder durch 3 Suturen. Bis zur Durchschneidung derselben, nach ca. 5 Tagen, Verband.

Die Resection ist contraindicirt bei Tumoren, Panophthalmie und schleichender Chorioiditis bei Anwesenheit von Fremdkörpern. Empfehlenswerth ist sie an Stelle der Enucleation und Evisceration

Digitized by Google

überall da, wo der Bulbus unschädlich gemacht werden soll, wo aber seine Form die Erhaltung noch wünschenswerth erscheinen lässt. Ein künstliches Auge (Preis ca. 15 M.) wird nach der Enucleation getragen, kann aber auch auf das resecirte Auge gesetzt werden.

B. Operationen am Bulbus.

Staphyloma corneae totale, Abtragung aus kosmetischen Gründen. Narkose. Sperrelevateur. Schmales Starmesser wird an der Basis des St. an der Corneoscleralgrenze vom äusseren zum inneren Hornhautrande mit nach oben gerichteter Schneide durchgestossen. Ausschnitt in dieser Ebene nach oben. Die untere noch haftende Hälfte der Hornhaut wird mit der Scheere abgetragen. Ev. Entfernung der Linse. Durch 3—4 Catgutsuturen Vereinigung des oberen und unteren Corneoscleralrandes. Gewöhnlich grosser Glaskörperverlust. Man kann die Suturen auch erst anlegen und dann das St. abschneiden, cf. das Verfahren von Knapp, das aus der Zeichnung ersichtlich.

Fig. 66.

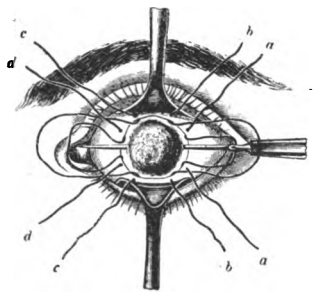

Anlegung der Nähte nach Knapp.

Irisprolapsabtragung. Schmales mit der Fläche dem Bulbus aufliegendes Messer wird durch die Basis des Prolapses gestossen und dann längs derselben nach einer Seite hin ausgeschnitten; Abschneidung der noch haftenden Hälfte mit der Scheere unter gleichzeitigem Anziehen des gefassten Stückes. Bei Prolaps nach eitriger Keratitis warte man, bis das Entzündungsstadium vorüber. Prolaps nach Verletzungen erfordert baldigen Eingriff. Nachher ca. 4—6 Tage Verband.

Tätowirung der Cornea bei Leucomen und bei Cataract in erblindeten Augen jugendlicher Individuen. Mit einer in chinesische Tusche eingetauchten Starnadel werden Einstiche in die Hornhaut gemacht.

Punction oder **Paracentese** der vorderen Kammer. Einstich

Digitized by Google

mit der Lanze in die Cornea ca. 2 mm vom unteren oder seitlichen Hornhautrand und Druck auf die untere Wundlippe zum Zweck des Herauslassens des Kammerinhaltes (z. B. Hypopyon).

Iridectomie. Von Woolhouse, Cheselden und Wenzel (1722) eingeführt. Bei der optischen Iridectomie ist ein kleines, bei der druckmindernden ein breites Stück zu excidiren; Schnitt nach oben, bei ersterer mit der Lanze am inneren Limbusrand, bei letzterer, weil meist die vord. Kammer verengt, mit dem schmalen Messer dicht vor der Iriswurzel in der Sclera. Herausziehung eines mehr oder weniger breiten Irisstückes mit der Irispincette und Abschneidung desselben mit der Scheere. Die Pupille soll Schlüssellochform annehmen. Sorgfältigste Reposition der Irisschenkel, damit nicht eine Verwachsung mit den Wundrändern zu Stande kommt. Eine gesunde durchschnittene Iris blutet nicht in Folge der starken Muskulatur der Gefässe. Ueble Zufälle: Cataracta traumatica, Haftenbleiben des Pigmentblattes der Iris und Stehenbleiben des Sphincter, so dass dann 2 Pupillen da sind.

Iridotomie besteht in einem Einschnitt des Sphincters mittelst der Wecker'schen Scheere nach Punktion der vorderen Kammer (sehr schwierig auszuführen). Zu optischen Zwecken z. B. bei Schichtstar.

Maturation dient zur Reifung unvollständig getrübter Stare. Punction der Kammer. Iridectomie braucht nicht gemacht zu werden. Reiben der Corneamitte mit einem geknöpften Schielhaken. Nur anwendbar bei Individuen, die schon einen Linsenkern haben, also über 30 J. alt sind. Eine andere Art der Reifung, die zugleich als Staroperationsmethode bei jungen Individuen dient, ist die **Discission:** Cocain. Sperrelevateur. Fixirung. Einstich mit einer Starnadel ca. 2 mm vom Hornhautrand, Vorwärtsschiebung bis zur Linse und Zerreissung der vorderen Kapsel in Gestalt eines Kreuzes. Die Operation muss, wenn es sich um die Beseitigung von Staren handelt, meist mehrmals wiederholt werden. Bei **Catar. secund.** wird die Discission am besten mit 2 Nadeln vollführt. Die eine rechts, die andere links in fast horizontaler Richtung eingestossen bis zum Nachstar und nun erhoben, bis die Hefte sich berühren. Bei einzelnen Nachstararten ist die Iridectomie, bei anderen die Extraction, bei anderen die Durchschneidung mit einer Scheere am

Digitized by Google

Platze. Im letzteren Falle wird der Nachstar gleich nach dem Hornhautschnitt mit der Lanze durchstochen, und nachdem das eine Blatt der Iridotomiescheere hinter die Schwarte gebracht ist, die Scheere geschlossen.

Soll die Beseitigung einer discidirten Linse beschleunigt werden (die spontane Resorption dauert mindestens 3 Mon.), so macht man, falls noch kein Kern vorhanden, die einfache **lineare Extraction,** die auch für Catar. mollis schlechtweg verwendbar. Schnitt von 4—5 mm Länge ca. 2 mm vom oberen Hornhautrand mit der Lanze, Iridectomie ist überflüssig. Streichen der Hornhaut von unten nach oben mit dem Spatel und Niederdrücken der oberen Wundlippe mit dem Löffel, worauf der Linsenbrei austritt. Bei unversehrter Kapsel natürlich nach dem Schnitt Eröffnung derselben mit dem Cystitom. Am nächsten Tage reichlich Atropin. Heilung mit einer runden beweglichen Pupille.

Gegen **Stare mit Kern** geht man vor mit der sog. modificirten periph. linearen Extraction mit Iridectomie nach v. Gräfe oder mit der Lappenschnittextraction ohne Iridectomie. Das Verdienst der Einführung der Extraction gebührt Daviel (1750), der ohne Iridectomie operirte.

Peripherische lin. Extraction nach v. Gräfe. Instrumente: Sperrelevateur. Fixirpincette, Gräfe'sches schmales Messer, Irispincette, gerade Scheere, Spatel, Cystitom, Löffel, Weber'sche Schlinge. Einstich und Ausstich des Messers in der Sclera $1^1/_2$ mm unterhalb des Schnittpunktes von Tangenten, die man sich an den oberen und die seitlichen Hornhauträndern gezogen denkt. Die Schneide des Messers ist nach oben und die Spitze zum Mittelpunkt der Pupille gerichtet. Hier angelangt, wird das Heft gesenkt und die Spitze nach der sog. Contrapunctionsstelle gebracht; Ausschnitt in der Sclera mit Bildung eines Conjunctivallappens. Zurückschieben desselben, Excision eines etwa 3 mm breiten Irisstückes und Eröffnung der Kapsel mittelst Cystitoms in Form eines Kreises oder in Gestalt eines mit mehreren Querstrichen versehenen Kreuzes. Die Expulsion erfolgt durch sanften nach oben und zur Bulbusmitte gerichteten Druck mit dem an den unteren Hornhautrand angelegten Spatel. Reposition der Iris. Etwaiger Kapselstar wird am besten nach der Iridectomie extrahirt. Glaskörperprolaps nach der Extraction erfordert

Digitized by Google

den sofortigen Verschluss des Auges und am besten ein 2—3täg. Liegenlassen des Verbandes. Tritt eine Linse nicht aus (meist zu kleiner Schnitt), oder droht sie in den Glaskörper zu versinken, so wird sie mit der Schlinge entbunden. Wegen oft in Folge der peripherischen Schnittlage sich einstellender Iridocyclitis wurde die Gräfe'sche Vorschrift aufgegeben und dafür ein **flacher Hornhautlappenschnitt** eingeführt. Einstich und Ausstich liegen im Limbus derartig, dass durch den Schnitt das obere Hornhautdrittel abgetrennt wird. Die Höhe des Hornhautlappens beträgt etwa 4 mm. Die Kapseleröffnung vollführen einige gleich mit dem Starmesser während des Durchführens durch die vord. Kammer, andere mit dem Cystitom, die dritten mit der Kapselpincette und wieder andere machen die Knapp' sche peripherische Kapselspaltung. Alles übrige so wie oben. In neuerer Zeit wird von vielen Operateuren wieder **ohne Iridectomie** extrahirt. Bei beiden Methoden liegt der Schwerpunkt in einem grossen Hornhautschnitt. Schweigger verfährt folgendermassen:

Auseinanderziehen der Lider durch Desmarres'sche Lidhalter und Fixirung mit Pamard'schem Spiess. Schnitt nach unten an der inneren Limbusgrenze mit einem keilförmigen modificirten Beer'schen Messer in der Weise, dass der Lappen eine Höhe von 4 mm erhält. Eröffnung der Kapsel mit dem Cystitom, Druck von oben her, wobei die Linse sich um die Axe dreht, durch die Pupille schlüpft und nun das Auge verlässt. Zur Vermeidung von Irisprolaps Durchschneidung des ciliaren Iristheiles mit einer Lanze (also Anlegung einer Iridodialysis), Reponirung der Iris. Andere suchen den Prolaps durch Eserin zu verhüten. Am nächsten Tage schon Atropin.

Der Staroperation eine Iridectomie ca. 4—6 Wochen vorauszuschicken **(präparatorische Iridectomie)**, ist wegen der entschieden grösseren Sicherheit des Erfolges in solchen Fällen rathsam, in denen das eine Auge durch die Extraction verloren gegangen ist.

Störungen im **Wundverlauf** der Extraction sind: Mangelhafter Verschluss der Wunde und dadurch bedingtes langes Leerbleiben der vord. Kammer, zu reichliche Cocainisirung verhindert bisw. durch die Lympharmuth die Bildung eines Exsudatpfropfes, so dass für längere Zeit nur eine epitheliale Wundverk'

Digitized by Google

besteht, ferner cystoide Degeneration der Narbe, Wundeiterung (bei Ausbruch derselben ist das Auge meist rettungslos verloren), Iritis, Iridochorioiditis, Streifenkeratitis, Blutungen, traumatische und durch Arteriosclerose, und Irisprolaps. Letzterer, der sofort oder erst nach ca. 10 Tagen abgetragen wird, verursacht oft Entzündungen und schafft einen starken Wundastigmatismus.

Die Extraction ohne Iridectomie leistet kosmetisch Vollkommneres und giebt vielleicht eine bessere Sehschärfe und eine bessere Orientirungsfähigkeit als die mit Iridectomie. Die theoretische Richtigkeit des Vorstehenden steht häufig mit der praktischen Erfahrung in Widerspruch. Vorgeworfen werden ihr ein häufigeres Auftreten von Irisprolaps, mehr Nachstar und hintere Synechien, was jeder Operateur bestätigen wird. Blendungen kommen bei beiden Operationsarten vor und ebenso die auf Blendung zurückgeführten Erythropsien. Nach der Extraction bleiben die Patienten unter Innehaltung von körperlicher und seelischer Ruhe circa 4 Tage und in den ersten davon mit beiderseitigem Verband im Bette. Nachts werden die Hände durch eine Binde derart gefesselt, dass der Kranke sie bewegen, nicht aber bis zum Auge führen kann. Regelmässig täglich Atropin mehrere Wochen hindurch und ca. 12 Tage Verband auf dem operirten Auge. Der Aufenthalt in der Klinik pflegt 3 Wochen zu dauern. Erst dann sind die Wunden, wie anatomische Untersuchungen gezeigt haben, fest verklebt. Die Extr. mit Iridectomie stellt an den Patienten in Bezug auf ruhiges Verhalten geringere Anforderungen; sie ist deshalb bei alten decrepiden Individuen und solchen, die sich nicht ruhig verhalten können (Husten, Asthma u. s. w.) zu bevorzugen.

Dem jungen Ophthalmologen rathe ich nach alledem mit Iridectomie zu extrahiren. Patient und Arzt fahren dabei gut. Ich selbst operirte in etwa 50% der Fälle ohne Iridectomie.

Unfallberechnung bei Augenverletzungen.

Der Gedanke, dass dem in einem Betriebe Verunglückten geholfen werden müsse, fand in Deutschland zunächst seinen Ausdruck in dem Haftpflichtgesetz vom 1. Juni 1871, das durch die Unfallversicherungsgesetzgebung vom Jahre 1884 seinen

Digitized by Google

weiteren Ausbau erhielt. Jeder Arbeiter ist auf Grund dieses Gesetzes gegen Unfall versichert. Die Versicherungsgesellschaft ist die Berufsgenossenschaft — eine Anzahl Arbeitgeber aus einem oder mehreren verwandten Betrieben —, Proteste gegen ihre Entscheidungen gehen an das Schiedsgericht und in letzter Instanz an das Reichsversicherungsamt.

Von dem begutachtenden Arzt wird verlangt, dass er den Umfang einer eingetretenen Berufsstörung in bestimmten Zahlenwerthen zum Ausdruck bringt. Es bereitet diese Forderung bis zur heutigen Stunde viele Schwierigkeiten, die namentlich bei Kopf- und inneren Verletzungen hervortreten. Am weitesten voraus ist die Augenheilkunde, die seit Jahrzehnten mit der Function der Netzhaut in Zahlenwerthen rechnet.

Gross ist die Anzahl der Autoren, die sich bemüht haben, durch Aufstellung von Zahlenreihen allen Betheiligten gerecht zu werden. Die Litteratur findet sich in: „Magnus, Leitfaden zur Begutachtung und Berechnung von Unfallsbeschädigungen" zusammengestellt.

Wir geben einige Tabellen:

Sehvermögen jedes der beiden Augen	Erwerbsbeeinträchtigung nach		
	Moses	Nieden	Zehender
0 + 1	$33^1/_3$ %	$33^1/_3$	$33^1/_3$ %
0 + weniger als $^1/_2$			67 %
0 + „ „ $^1/_3$	40 %	40 %	78 %
0 + „ „ $^1/_4$	40 %	40 %	83 %
0 + „ „ $^1/_6$	45 %	50 %	90 %
0 + „ „ $^1/_{12}$	50-60 %	60 %	94 %
0 + „ „ $^1/_{50}$	60-80 %	75 %	96 %
0 + „ „ $^1/_{200}$	80-100 %	100 %	99 %

In der ersten Columne heisst 0 Verlust des einen Auges. Die übrigen Zahlen geben den Grad der Sehschärfe des andern Auges an. Die bei diesem Sehvermögen vorliegende Einbusse in Procenten ausgedrückt, ist unschwer zu ersehen.

Zehender, der die grössten Verdienste in der Lösung der Frage hat, giebt für alle einschlägigen Sehschärfen (im Decimalsystem ausgedrückt) die folgende Tabelle in Form eines Einmaleins zusammengestellt, die in der obersten horizontalen Columne die Sehschärfe des einen, in der ersten vertikalen die Sehschärfe des

Digitized by Google

andern enthält. RS = 0,7, LS = 0,6 = 33% Erwerbsverlust. Er nimmt drei Werthe an, einen doppelten für das erhaltene (a) und einen einfachen für das verletzte Auge (b) = $\frac{2a + b}{3}$; a sei gleich 1 (volle Sehkraft), b = 0 $\frac{2 \times 1 + 0}{3}$ = $^2/_3$ Erwerbsfähigkeit vorhanden, $^1/_3$ = $33^1/_3$% eingebüsst.

	1	0,9	0,8	0,7	0,6	0,5	0,4	0,3	0,2	0,1	0,05	0,01
1,	0	3	7	10	13	17	20	24	27	29	32	33
0,9	3	10	13	17	20	23	27	30	34	37	39	40
0,8	7	13	20	23	27	30	33	37	40	44	45	47
0,7	10	17	23	30	33	37	40	43	47	50	52	53
0,6	13	20	27	33	40	43	47	50	53	57	59	60
0,5	17	23	30	37	43	50	53	57	60	63	65	67
0,4	20	27	33	40	47	53	60	63	67	70	72	73
0,3	24	30	37	43	50	57	63	70	73	77	78	80
0,2	27	34	40	47	53	60	67	73	80	83	85	87
0,1	29	37	44	50	57	63	70	77	83	90	92	93
0,05	32	39	45	52	59	65	72	78	85	92	95	97
0,01	33	40	47	53	60	67	73	80	87	93	97	99

Josten hält Sehschärfe $^1/_2$ für alle Berufsarten für ausreichend und bewilligt bei Verminderung auf $^1/_2$ keine Entschädigung. Er berechnet nach folgender Tabelle, die wie vorstehende zu lesen ist:

S.	0,50	0,40	0,30	0,20	0,10	0,00
0,50	0,0	6,5	13,5	20,0	26,5	33,5
0,40	6,5	14,5	22,0	30,0	38,0	46,0
0,30	13,5	22,0	33.5	41,0	50,5	60.0
0,20	20,0	30,0	41,0	52,0	62,0	73.5
0,10	26,5	38,0	50,5	62,5	75,0	87,0
0,00	33,5	46,0	60,0	73,5	87,0	100,0

Mooren ist sehr liberal und schätzt den Verlust eines Auges auf 50 Proc. In neuester Zeit macht sich eine Strömung geltend, die, hauptsächlich auf mathematischen Berechnungen fussend, den Verlust eines Auges bei intactem zweiten Auge bei Leuten mit höheren optischen Ansprüchen mit 30,9, und bei solchen mit niederen optischen Ansprüchen mit 27 Proc. als durchaus genügend gesühnt erachtet. Unter Umständen soll nach Jahresfrist, weil sich die Kranken an den Zustand gewöhnen, eine Reduction auf

Digitized by Google

21,9 resp. 18,3 Proc. zugänglich sein. Verf. würde sein eigenes Auge und demgemäss auch das der Arbeiter mit höheren optischen Ansprüchen, z. B. bei einer Schadenersatzklage gegen eine Versicherungsgesellschaft, mit mehr als 21 Proc. in Anschlag bringen! Ob sich die Herren Mathematiker damit begnügen würden, scheint zweifelhaft.

Mit der obigen Zahl wird jeder in einem einschlägigen Falle theoretisch das Richtige finden können. Wenn der Arzt auch practisch zu einem guten Resultat kommen will, so muss er das mathematische Exempel zwar berücksichtigen, vor allem aber individualisiren, den ganzen Menschen betrachten und auch sein Augenmerk richten auf das Verhalten der Conjunctiva, der Accommodation, des Gesichtsfeldes, des Muskelapparates, der binocularen Einstellung u. s. w.. Was sollen mathematische Formeln und Rechnungen über die Erwerbsbeeinträchtigung, wenn ein oder mehrere Muskeln eines oder beider Augen gelähmt sind! Vermag der Betreffende durch Kopfdrehungen das Doppelsehen nicht zu beseitigen, so hindert ihn dies Auge, es ist für den Erwerb werthlos, und der Verletzte muss meines Erachtens wie ein Einäugiger beurtheilt werden. Doch darüber gehen die Ansichten sehr auseinander.

Bestimmungen, betreffend das Sehvermögen bei a) Bahnbeamten. Es erfüllt mich mit hoher Befriedigung, dass die von mir vor Jahren gemachten Vorschläge (über das Sehvermögen der Eisenbahn-Betriebsbeamten Berlin 1894) hinsichtlich des von den einzelnen Beamtengruppen zu fordernden Sehvermögens, des Tragens von Brillen, der Feststellung des Farbensinns u. s. w. auf einen fruchtbaren Boden gefallen sind. In vielen von dem preussischen Eisenbahnministerium abgehaltenen Conferenzen haben Fachleute und Aerzte bestimmte Beamtengruppen zusammengefasst und für jede derselben das zu verlangende Mindestmaass für jedes Auge festgesetzt. Im Eisenbahnverordnungsblatt ist unter dem 5. August 1898 ein Erlass des Herrn Ministers darüber mitgetheilt, nach dem sich jetzt jeder Bahnarzt zu richten hat. Ihn hier zu reproduciren, würde zu weit führen. Es erscheint mir auch überflüssig, da jeder sich diesen Erlass leicht besorgen kann (cf. m. Abhandlung in der Wien. med.

Digitized by Google

Wochenschrift No. 16 und 17, 1897), und er den Bahnärzten zugleich mit 2 Exemplaren von Sehproben und einer Gebrauchsanweisung dazu und mit den Holmgren'schen Wollproben zugestellt wird.

b) **Militär.** Untauglich zum activen Militärdienst machen

1. Blindheit auf einem Auge.
2. Herabsetzung der Sehschärfe beider Augen, nach Ausgleich etwaiger Refractionsfehler, auf $^1/_2$ oder weniger.
3. Kuzsichtigkeit, bei welcher der Fernpunktsabstand auf dem besseren Auge 15 cm oder weniger beträgt.
4. Verschiedene Augenleiden, z. B. Retinitis, Nystagmus, Strabismus je nach dem Grade.

Der ausgebildete Soldat, auch wenn er nur S = $^1/_2$ hat, bleibt im Dienst.

Bei der **Marine** sind Brillen nicht zulässig. Die Sehschärfe ohne Gläser, „Sehleistung" genannt, muss mehr als $^1/_2$ betragen. Leute mit Sehleistung zwischen $^3/_4$ und $^1/_2$ sind tauglich, wenn durch Gläser S = 1 zu erzielen.

Sehleistung $^3/_4$: tauglich, Farbenblindheit: untauglich.

Für die Reserve gelten bes. Bestimmungen.

c) **Den Invaliden der Arbeit.**

Das Reichsgesetz vom 22. Juni 1889, betreffend die Invaliditäts- und Altersversicherung, kommt oftmals auf Grund von Augenleiden zur Geltung. Ansprüche auf die Rente stehen demjenigen zu, der ärztlich nachweist, dass er, auf das ganze Jahr berechnet, nur noch eine Erwerbsfähigkeit von $33\,^1/_3$ Proc. besitzt, vorausgesetzt, dass er die gesetzliche Wartezeit von 5 Jahren = 247 Wochen erfüllt hat. Hierbei werden mit Erwerbsunfähigkeit verbundene Krankheiten bis zur Dauer eines Jahres und die Militärzeit angerechnet. Ist die Erwerbsunfähigkeit die Folge einer unheilbaren Krankheit, so wird die Rente vom Tage des Eintrittes der Arbeitsunfähigkeit an gewährt, bei vorübergehendem Leiden aber erst von dem Tage an, an welchem die Erwerbsunfähigkeit ein Jahr bestanden hat. Der bei der unteren Verwaltungsbehörde zu stellende Antrag findet durch die in der Regel den Provincialverwaltungen angegliederte Versicherungsanstalt seine Erledigung. Für die Altersrente bedarf es keines Nachweises der Erwerbsunfähigkeit.

Digitized by Google

Materia medica ophthalmologica.

Alle Augenwässer sind nach dem Sichtbarwerden von Trübungen und alle Salben bei Farbenveränderung, meist nach 3—4 Wochen, zu erneuern. Sämmtliche bei Operationen und Wunden zu verwendenden Augentropfen sind zu sterilisiren.

Abführmittel, zur Ableitung. Bitter- und Karlsbadersalz, resp. die Wässer. Pulv. Magn. c. Rheo (15 Gr.) 1 × tägl. 1 Theelöffel, das Pulv. Liquir. comp. in derselben Dosis; Seidlitzpulver. Pillen: Pil. laxant. fort. f. magistr. Berolin. 2 Pillen, oder Rp. Extr. Rhei, Extr. Aloes ää 5,0 Extr. Colocynth, Extr. Hyoscyami ää 0,5; f. pil. No. 50 Abends, resp. auch noch früh 1 Pille. Rp. Podophyllin. 1,0, Extr. Bellad. 0,2, Pulv. rad. Rhei et Extr. Rhei 1,0. f. Pil. No. 20. 1—2 Pillen. Pil. aloet. ferrat. Abends 2—3 Pillen. Oleum Ricini u. s. w.

Acid. carbolicum, 4%, zur Desinfection der Instrumente. Letztere vor der Benutzung in kochendem Wasser abspülen, weil sonst leicht reizende Wirkung.

Acid. boricum zu Umschlägen bei Bindehaut- und Hornhautentzündungen. Rp. Acid. boric. 50,0, 1 Messerspitze voll auf ¼ Liter abgekochten Wassers. Rp. Acid. bor. 6,0, acid. salicyl. 2,0, Aq. dest. 200,0. S. Augenwasser zu Umschlägen. Acid. bor. subtilissime pulv. mit Jodoform ää wird von einzelnen 1 × tägl. bei Pannus trachomat. und phlyktaen. in die Augen gestäubt.

Acid. tannicum, mildes Adstringens, 1,0 : 25,5, hat ungefähr die gleichen Indicationen wie Zinc. Die Wäsche schützen!

Aether sulf., zur Säuberung der Haut und zur Narkose. Letztere wegen der geringeren Gefahr für das Leben besser als die Chloroformnarkose.

Alumen, in Form des Stiftes bei Follicularcatarrh und den leichteren Fällen von Trachom. Rp. Alaunstift zum Touchiren der Lider.

Aq. chlorat. D. in vitr. fusco! 20,0, zur Instillation 3—5 × täglich bei eitriger Keratitis. Als Zusatz zu kaltem Wasser zu Umschlägen bei den verschiedensten Bindehaut- und Lidrand-

Digitized by Google

Entzündungen und zu warmem bei Hornhauterkrankungen, Rp. Aq. chlor. 200,0. D. ad. vitr. fusc. S. 1 Esslöffel auf $^1/_4$ Liter Wassers; zu Umschlägen, 3 mal tägl. $^1/_4$ Stunde lang. Bei Iritis einfach warmes Wasser oder nach dem Wunsche des Publikums warme Kamillenumschläge.

Aq. fontana, am besten vorher gekocht, zu warmen resp. kühlen Umschlägen.

Argent. nitricum. Lapis infernalis. Der Stift, der reine wie der mitigirte, ist wenig im Gebrauch. Letzterer (1 : 3) erlaubt bei Blennorhoe mit sehr starken Granulationen. Die Lösungen sind indicirt bei allen stärker absondernden Bindehautentzündungen: Instillation, $^1/_4$ %, bei catarrhal. Conj.; 2%: als Prophylacticum gegen Blennorrhoe (Credé); 1% Pinselungen der ectropionirten Lider bei schleimigeitriger Conj. und bei Trachom. Bei gonorrhoischer Blennorrhoe 2—3% 1 mal tägl. Einzelne instilliren dabei 5—6 mal täglich eine Lösung von 1: 1000. Für jedes Auge ein besonderer Pinsel, Nachspülung mit Wasser, resp. mit gesättigter Kochsalzlösung, wobei Chlorsilber ausfällt, nach 2—3 Wochen Erneuerung der Flüssigkeit. Bei längerer Anwendung oftmals Argyrosis conjunctivae.

Atropin. Mydriaticum, aus Atropa Belladonna. Rp. Atropin. sulf. 0,1, Aq. dest. 10,0. D. sub sign. ven. 1—10 mal tägl. zur Instillation bei Erwachsenen, bei Kindern bis 3 mal tägl.. Bei häufiger Instill. ist nach der Einträufelung das Auge sofort zu schliessen, damit nicht die Flüssigkeit mit den Thränen in den Thränennasenkanal gelangt. Unter Vernachlässigung dieser Vorschrift bisw. leichte Vergiftungssymptome: Trockenheit im Munde, Schlingbeschwerden, Röthe des Gesichtes, Unruhe, Delirien u. s. w., Morphium 0,01—0,03 als Antidot. Vortheilhaft ist die Mischung mit Cocain, cf. Cocain. Bei Kindern sind wegen des längeren Contactes mit dem Auge gelegentlich die Atropinsalben zu bevorzugen. Rp. Cocain mur. 0,2, Atropin. sulf. 0,1, aq. dest. q. s. ad. solut. Vasel. puriss. 10,0. Indicirt bei Keratitis (cf. p. 95) jeglicher Art, die mit starker Reizung und Irishyperaemie einhergeht, — die Quecksilbersalben z. B. bei Kerat. phlykt. sind in solch einem Stadium fortzulassen, — ferner bei Iritis, Iridocyclitis acuta und chronica, contraindicirt bei Conjunctivitis und Fremdkörpern in der Hornhaut und vor allem beim Glaucom.

Digitized by Google

Gelegentlich soll die Instillation einen Glaucomanfall auslösen. Rp. Atropin. 0, 1 : 10,0, wöchentlich 2 mal 1 Tropfen als Mydriaticum bei progressiver Cataract. Unsaubere Lösungen verursachen gelegentlich Antropinconjunctivitis; am besten dann ein anderes Mydriaticum z. B. Hyoscin. hydrojod. 0,05 : 10,0 3 mal tgl..

Blutegel, natürliche, 4—6 an die Schläfe, bei sehr schmerzhafter Keratitis und Iritis oder dafür den künstlichen Bl., den einige bei inneren Augenleiden als ableitendes Mittel empfehlen.

Calomel s. Hydrargyrum chloratum. Chinin. sulf. 1 Gr. p. die bei den auf Malaria zu beziehenden Keratitiden und Neuralgien (Neuralg. supra- et infraorbitalis). Gut auch bei iritischen Schmerzen. Antipyrin 1,0, oder Antifebrin 0,3 p. dosi 2 mal tägl. sind ev. gleichfalls zu versuchen. Antipyrin 1% wird auch instillirt bei Episcleritis. Constanter Strom oft von grossem Nutzen. Grosse Dosen Chinin 5—10 Gr. verursachen eine meist wieder schwindende Chininamaurose.

Chlorzinkpasta 25% zur Verödung des Thränensackes, selten gebraucht, da die Exstirpation besser ist. Sol. Zinc. chlorat. ½% gegen eitrige Keratitis zur Instillation.

Cocainum. muriat. von Erythroxylon Coca (Peru, Bolivia). 1884 in die Augenheilkunde eingeführt, meist 2% benutzt, dient zur localen Anaesthesie und als ein die mydriatische Wirkung des Atropin unterstützendes Mittel. Rp. Cocain. mur. 0,2, Aq. rec. coct. 10,0 zur Instillation z. B. zur Entfernung eines Fremdkörpers aus der Hornhaut oder vor der Staroperation, bei Keratitis, Blepharospasmus u. s. w.. Anstatt des Wassers wird als Lösungsmittel hier wie bei allen Alkaloiden besser Sublimatlösung genommen. Rp. Cocain mur. 0,2, Sol. Sublimat. (1,0 : 5000,0) 10,0; Rp. Cocain. mur. 0,2, Atropin. sulf. 0,1, Aq. dest 10,0 bei heftiger Iritis zur möglichst ausgiebigen Pupillenerweiterung 6—9 mal tägl. Nach der Instillation sind die Lider zu schliessen.

Coldcream. (Ungt. leniens), Salbenconstituens. Rp. Acid. bor. 1,0, Ungt. lenient. 10.0, S. äusserlich auf die Lider; wird schnell ranzig und deshalb am besten nicht verschrieben.

Collodium, zur vorübergehenden Behandlung des Entropium senile und als Jodoformcollodium zur Wundbedeckung.

Cuprum aluminatum, als Stift (Lapis divinus) bei Trachom,

Digitized by Google

als stärkeres Adstringens bei Conj. simpl. und catarrhal.; in Form von Tropfen $^1/_4$% bei Conj. trachom. leichteren Grades.

Cuprum sulf., als Stift, besser als Kupferalaun (Rp. Cupr. sulf. bacill. laevigat., ad. capsul. lign.), bei Trachom, das nicht durch Hornhautgeschwüre complicirt ist (event. hier Arg. nitric.); als Tropf- ($^1/_4$ pCt.) und als Pinselwasser (2—10 pCt.), um adstringirend zu wirken, abgesehen von leichten Trachomfällen bei Conjunct. simplex und catarrhal., wo z. B. Zink erfolglos benutzt wurde, als Salbe 1—2 pCt. beim Narbentrachom mit und ohne Pannus: Rp. Cupr. sulf. 0,15, Vaselin., Lanol., ää 5,0. Augensalbe 1 × tägl. ins Auge, dazu Glasstab, oder Rp. Cupr. sulf. 0,2, Cocain. mur. 0,25, Ungt. Glycerini 10,0. Augensalbe 1 × tägl. Gut adstringirend wirkt auch Cupr. sulf. alum. ($^1/_4$ pCt.).

Düboisin von Duboisia myoporoides, Daturin von Datura Strammonium und Hyoscyamin von Hyoscyamus niger (Bilsenkraut) sind nach Ladenburg mit Atropin isomer, also identisch.

Eiscompressen bei eiternder Bindehautentzündung.

Emplastrum Canthar. ordinarium. Markstückgross hinter das Ohr, ableitend wie Fussbäder.

Eserin = Physostigmin, Mioticum, durch seine pupillenverengernde Wirkung den intraocularen Druck herabsetzendes, aus der Calabarbohne gewonnenes Mittel. Eserin sulf. und salicyl. $^1/_2$ pCt. Lösungen. Rp. Physostigmin. salicyl. 0,02 Aq. dest. 4,0 2 bis 3 × tägl. 1 Tropfen zur Instillation. Vorherige Atropinwirkung wird nur auf kurze Zeit vom Eserin überwunden. Indication: Bei vorgewölbtem, mit Perforation drohenden Hornhautgeschwür (gleichzeitig mit Druckverband), bei peripherischem frischen Irisprolaps, in einigen Kliniken bei peripherischen Hornhautgeschwüren und bei Keratoconus, in letzterem Fall um durch die Verengerung der Pupille die Zerstreuungskreise zu verkleinern. Bei häufiger Anwendung kommt es leicht zu Entzündungen der Regenbogenhaut mit hinteren Synechien. In der Berliner Univers.-Augenklinik ist es nur bei denjenigen leichten Glaucomanfällen in Gebrauch, bei denen äussere Gründe die Vornahme der Iridectomie hindern, und bei Conj. und Kerat. xerotica. Die bei längerem Stehen eintretende röthliche Färbung (Rubreserin) beeinflusst die Wirkung des Mittels nicht.

Digitized by Google

Flores Chamomillae (die getrockneten Blüthenköpfchen von Matricaria Chamomillae), als Infus (2 Theelöffel auf ½ Liter Wasser) meist zu warmen Umschlägen. Kann unbedenklich bei allen mit intacter Hornhautoberfläche einhergehenden Bulbusleiden, z. B. Kerat. interstit., Iritis u. s. w. benutzt werden.

Fluoresceinkalicum 2 pCt. zum Sichtbarmachen von Epitheldefecten. Sie färben sich grünlich gelb.

Fructus Foeniculi von Foeniculum capillaceum. Als Infus zu Umschlägen und als Lösungsmittel an Stelle von Wasser. Rp. Zinc. sulf. 0,3, Aq. Foenic. 190,0, Aq. Amygd. amar. ad. 220,0 D S. zu Umschlägen 2 × tägl. 10 Min. Romerhausen'sche Augenessenz ist ein durch Digestion bereiteter alkoholischer Auszug aus Fr. Foen. 1 : Spiritus 12.

Fussbäder von ca. 30° mit Zusatz eines Esslöffels voll Senfmehls oder eines Esslöffels Acid. nitr. crudi. Rp. Acid. nitr. crud. 200,0 Aq. dest. 100,0, S. 3 Esslöffel zum Fussbad. Ableitendes Mittel bei allen möglichen Erkrankungen des Bulbus.

Holocain, 1 pCt., 2 Tropfen in 1 Min., erzeugt schnellstens tiefe Anaesthesie.

Homatropin. hydrobrom., aus Tropin und Mandelsäure aufgebaut, 0,05 : 5,0 dient zur diagnostischen Pupillenerweiterung. 2 pCt. Cocainzusatz beschleunigt die Wirkung. Wirkung nach ca. 15 Stunden geschwunden. Billiger kommt man zum Ziel mit Sol. Atropin. 1 : 5000.

Hydrarg. bichlor. corros. = Sublimat. 0,02! p. dosi, 0,1! p. die. Als Desinficiens bei allen möglichen Augenaffectionen und als Lösungsmittel der Alkaloide zu 0,2—0,3 ‰ i. e. 1 Angerer'sche Pastille auf 5 Liter Wasser. Zum Reiben von trachomatös erkrankter Bindehaut (Keining'sches Verfahren) 1 ‰, zur Instillation gegen chronische phlyktaenuläre Processe und alte Hornhauttrübungen 0,01 : Laud. liquid. 2,0 : Aq. Rosar. 30,0 (Aq. opbthalm. Conradi). Als Salbe gegen Conj. simpl., Conj. und kerat. phlyctaen., 0,003 : 10,0 Vaselin (Michel). Sublimatglycerin 1 pCt. gegen chronische ulceröse Blepharitis.

Hydrarg. bijod., 0,02! p. dos. 0,1! p. die. 0,05 ‰ als Desinficiens; innerlich zur Resorption von Trübungen im Auge, z. B. bei Glaskörperflocken in myopischen Augen und bei spec. Erkrankungen in Verbindung mit Jodkali. Rp. Hydr. bij. 0,3,

Digitized by Google

Kal. jod. 1,2, Aq. dest. 30,0. 3 × tgl. 3—8 Tropfen. Rp. Hydr. bij. 0,1, Kal. jod. 8,0, Aq. dest. ad 200,0. 3 × tgl. 1 Esslöffel. Rp. Hydr. bij. 0,15, Kal. jod. 5,0, M. l. a. ad Pil. No. 30 3 × tgl. 1 Pille. Rp. Hydr. bij. 0,25, Kal. jod. 2,5, Aq. dest. 10,0, Syr. simpl. 50,0 s. 3 × tgl. 1 Theelöffel voll.

Hydrarg. chlorat. vapor. par. bei Conj. follicul., Conj. und Kerat. phlykt., bei Mac. corneae. Rp. Hydr. chlorati subtilissime pulv. et vap. par. 5,0, D. ad vitr. mit Pinsel. Eine dünne Wolke wird einmal täglich eingestäubt. Das Calomel geht unter der Einwirkung der Wärme durch den Kochsalzgehalt der Thränenflüssigkeit in lösliches Sublimat über, das in Stat. nascendi eine zusammenziehende Wirkung entfaltet. Cave zugleich innerlich Jodpräparate wegen der Bildung von ätzendem Quecksilberjodid.

Hydrargyrum oxyd. flav. v. h. par. 1 bis 5 % zu Salben (gelbe Praecipitatsalbe) gegen Conj. und Kerat. phlyctaenul.: Rp. Hydr. oxyd. fl. v. h. par. 0,2, Vaselin, Lanol. āā 5,0, 1 bis 2 × tgl. ins Auge einzustreichen. Im Dunkeln aufzubewahren! Ev. verschreibe man D. S. ad ollam non pellucidam cum operculo ligneo nigro. Ein anderes Recept ist: Hydrarg. oxyd. fl. v. h. recent. par. 0,1—0,2, Adip. Lanae, Aq. dest. āā 1,0, Vas. Amm. alb. pur. ad. 10,0, in olla grisea. Auf feinste Vertheilung des Quecksilbers in der Salbe ist zu achten! Das Mikroskop giebt Auskunft darüber. Die mildeste Salbe bei diesen Prozessen, von der vorstehenden an Wirkung bedeutend aber übertroffen. ist Acid. boric. subt. pulv. 5,0, Cocain. mur. 0,2, Vaselin 10,0, Ol. olivar. 1,0. Bei Blephar. ist Zusatz von Zinc. oxyd. alb. empfehlenswerth. Rp. Hydr. oxyd. fl. v. h. p. 0,15, Vaselin 10,0, Zinc. oxyd. alb 0,2. DS. Lidsalbe. Grössere Geschwüre am Lidrand werden nach sorgfältiger Säuberung und Epilirung der kranken Cilien neben der Salbenbehandlung gelegentlich einer Betupfung mit Lapis unterworfen. Gute Lidsalbe ist ferner Hydr. sulf. rubr. 0,05, Flor. sulf. 0,15, Vaselin, Lanol. āā 2,5.

Hyoscinum hydrojodatum u. hydrobromicum. Rp. Sol. 0,05 : 10,0, 3 × tgl. zur Instillation, wirkt energischer als Atropin auf die hinteren Synechien ein, ist aber bedeutend giftiger. Also zur Schaffung einer starken Mydriasis und nach Ausbruch von Atropinconjunctivitis zu gebrauchen.

Hypnotica. Chloralhydrat 2,0, bei kleinen Kindern $^1/_4$ bis

Digitized by Google

$^1/_2$ Gr., bei Kindern von etwa 12 J. 1 Gr., Morphium 0,015 Gr. und Sulfonal 2,0 Gr., Trional 1 Gr. sind Beruhigungs- resp. Schlafmittel, die Augenkranken nach Operationen u. s. w. im Allgemeinen reichlich verabfolgt werden.

Jodoform. subt. pulv., als Streupulver auf Wunden und kauterisirte Hornhautgeschwüre. Jodoformgaze zur Tamponade, z. B. des gespaltenen Thränensackes und zum Verband. Als Salbe (0,5 : 10 Vaselin. opt. Americ.) bei Eczemen, nach Operationen und bei hartnäckiger Conjunctivitis und Keratitis phlyktaen. sowohl als Augen- (gelbe Praecipitatsalbe ist besser) wie Nasensalbe.

Kal. jod. 1 bis 5 Gr. p. die bei specif. Augenerkrankungen und als Resorbens. Bei Widerwillen oder Magenbeschwerden in Milch oder in Selterwasser. Instillirt 0,25 : 15,0 solaminis causa. In Pillen Kal. jod 6,0, Amyl. trit. 1,5, Dextr. 0.6, Syr. simpl. q. s. ad. pil. N. XXX 3×4 1—2 P.

Lanolin. pur. Liebreich. Salben constituens entweder für sich allein oder zu gleichen Theilen mit Vaselin.

Morphium mur. cf. Hypnotica. Ausgezeichnetes local schmerzstillendes Mittel in Form der Instillation (2%) z. B. bei Scleritis, Iritis u. s. w., häufig besser als Cocain.

Natron biboracicum, Borax, von gering desinficirender Eigenschaft. Zur Instillation 2—4%. Rp. Natr. bibor. 0,5, Aq. dest. 20,0. Aq. Amygd. amar. 0,5, Augentropfen 2 × tägl., gut bei Follicularcatarrh. Zu Umschlägen 1,0 : Aq. Foenic. 200,0.

Natron salicylicum, schweisstreibendes und dadurch aufsaugendes Mittel. Bei hartnäckiger Keratitis interst., Iritis, Chorioiditis, Retinitis, Neuritis und Lähmungen, bes. gut bei den rheumatischen Augenaffectionen. Rp. Natr. salicyl. 2,0. D. tal. dos. No. X. S. 1 Pulver in Wasser, Einhüllung in wollene Decken, nach $^1/_2$ Stunde 1 Tasse Fliederthee. 2 Stunden schwitzen. Contraindicirt bei Ohren- und Herzleiden.

Pilocarpinum hydrochloricum, Resorbens. 0,01 subcutan, Alkaloid, aus den Jaborandiblättern (von Pilocarpus pennatifolius) gewonnen. Schweiss- und speicheltreibend, in ersterer Beziehung Wirkung wie Natr. salicyl., oft dabei Herzschwäche und Palpitationen. Instillirt wirkt es als druckmilderndes Mittel: Rp. Pilocarp. 0,05 : 5,0 2 × tägl.

Digitized by Google

Plumb. acet. perf. neutral. 0,03 : 15,0 zur Instill., mildes Adstringens, Indicationen wie Zink, bes. gute Wirkung oft bei Follicularcatarrh; zu Pinselungen 1—2 %. Liquor plumb. subacetici 30,0 D. S. 10 Tropfen auf $^1/_2$ Liter Wasser zu Umschlägen: bei Blepharitis, leichter Conj. und den phlyktaenulären Bindehauterkrankungen; contraindicirt wegen der Gefahr der Incrustation bei Epitheldefecten und geschwürigen Prozessen der Hornhaut.

Pyoktanin (arsenfreies, blaues Methylviolett und gelbes Auramin) in Lösung von 1 ‰ hat sich in der Praxis bei eitrigen Prozessen am Auge nicht bewährt; von Manchen als Färbemittel von Augenwässern benutzt.

Resorcin 2—4 %, leicht desinficirend. Augenwaschwasser.

Schröpfköpfe, trockene, an der Schläfe sind von gering ableitender Wirkung.

Skopolaminum hydrobromicum. $^1/_5$—$^1/_1$% aus der Wurzel von Skopolia atropoides. Wirkt stärker als Atropin, ohne die unangenehmen Nebenerscheinungen zu entfalten und ist identisch mit Hyoscin.

Stirnsalben. Ableitend, von nur geringer Wirkung, von Frauen und nervösen Individuen gern benutzt. Rp. Ungt. hydrarg. oxyd. alb. 10,0, Extr. Bellad. 0,25. D. S. 2 × tgl. an Stirn und Schläfe bohnengross einzureiben. Rp. Ungt. cin., Ungt. rosat. ää 5,0; Rp. Hydrarg. amid. bichl., Extr. Bellad. ää 0,5. Ungt. rosat. 5,0. Rp. Veratrin. in alkohol. sol. 0,5, Vaselin. opt. Amer. 10,0; die aetherischen Stirneinreibungen und Umschläge dienen zum Zeitvertreib für den Patienten; Rp. Eau de Cologne; Rp. Mixt. oleoso-balsam. 20,0, Chlorof. 10,0; Rp. Tinct. Arnicae 20,0, Aq. commun. 80,0; Rp. Spir. camph. 15,0, Aq. 280,0 filtr. et adde Olei. Bergam. 1,0. S. Umschläge auf Stirn und Schläfe.

Tinctura Jodi ää mit Tct. Gallarum zum Aufpinseln auf Stirn und Schläfe bei starken Schmerzen und oft von guter Wirkung bei Neurasthenikern.

Tinctura opii, rein oder ää mit Wasser instillirt zur Aufhellung von Hornhautnarben.

Ungt. hydrarg. cinęr. 3—5 Gr. pro die zur Schmierkur gegen spec. Augenerkrankungen und wie alle Quecksilber und Jodmittel auch als Resorbens. Bei Neugeborenen 0,5 Gr., bei

Digitized by Google

Kindern von 1 Jahr 1 Gr. Sorgfältige Mundpflege. Als Augensalbe gegen Hornhauttrübungen, besonders bei absolut reizloser interst. Kerat. Rp. Ungt. hydr. cin., Vaselin., Lanolin. āā 3,0. 1 × tägl. Die specifischen Erkrankungen behandeln einige lieber mit subcut. Sublimatinjectionen.

Vaselin. opt. Amer., schmilzt bei 35° Celsius. Zum Bestreichen von spröder Gesichtshaut und als Salbenconstituens.

Zinc. oxyd., als Zusatz zu Streupulver bei nässendem Gesichtseczem. Zuerst Bepinselung mit 3 Proc. Argentumlösung und nachher das Pulver. Rp. Acid. salicyl. 0,25, Zinc. oxyd., Amyl. āā 15,0. Gut ist auch bei diesen Eczemen als auftrocknende Salbe die Salicyl-Paste: Rp. Acid. salicyl. 0,4, Vaselin 10,0, Zinc. oxyd., Amyl. āā 5,0. Gegen Kopfeczem: Abschneiden der Haare, Abweichen der Krusten mit Oel und dann Hydrarg. sulf. rub. 0,4, Sulf. Sublimati 9,0, Vaselin. opt. Amer. 30,0. Ferner als Zusatz zu Lidsalben, cf. Hydrarg. oxyd. flav..

Zinc. sulf., oder sulf.-carbolic. oder sozojodolicum, Adstringens. Zu Umschlägen (0,3 : 200,0 3 × tägl. $^1/_4$ Stde. lang) bei Conjunctivalhyperaemie, Conj. simpl. und Blepharitis; zur Instillat. (0,03 : 15,0 2 × tägl.; dazu 1 Tropfenzähler), bei Hyperaemie der Conj., bei Conj. catarrh. und follicularis. Man kann auch verschreiben: Rp. Acid. bor. 0,3, Zinc. sulf. 0,03, Aq. Foen. oder Rosar. 15,0; oder gemischt mit Cocain. Rp. Cocain mur. 0,15, Zinc. sulf. 0,03, Aq. 15,0; für Aq. 15,0 auch Glycerin. pur. und Aq. dest. āā 7,5; letzteres gut bei chron. Hyperaemie der Conj. (Catarrh. siccus). Als Augenpinselwasser 2 Proc. (Rp. Zinc. sulf. 0,5 : 25,0 D. in Flasche mit weitem Hals), bei hartnäckigem Follicularkatarrh, bei acuter und chronischer, mit stärkerer Secretion einhergehender katarrh. Conjunctivitis. Collyrium adstring. luteum: (Ammon. chlor. 0,5, Zinc. sulf. 1,25, solv. in aq. dest. 200, adde Camphor 0,4, sol. in spir. vin. dil. 20, adde Croci 0,1, Dig. p. hor. 24 saepius agitando, filtr.) āā mit Wasser kann anstatt der Zinkinstill. und in Mischung von 1 : 10 anstatt der Zinkumschläge benutzt werden.

Digitized by Google

Sachregister.

A

Abducenslähmung 47.
Aberration 15.
Ablatio retinae 186.
Accommodation 22, 23, 41.
Accommodationsanomalien 41.
—, breite 23.
— lähmung 41.
— krampf 42.
Aegyptische Augenentzündung s. Trachom.
Albinismus 19, 123.
Amaurose 197.
—, urämische 198.
Amaurotisches Katzenauge 193.
Amblyopia congenita 197.
Amblyopia ex anopsia 54, 197.
— hysterica 198.
— alcoholica 9, 209.
— nicotiana 9, 209.
Amyloid der Conjunctiva 89.
Anaesthesia retinae 199.
Anisokorie 121.
Anisometropie 40.
Ankyloblepharon 66.
Anopthalmus 133, 146.
Anomalien der Refraction 22.
Argyrose 77.
Arteria hyaloidea 144.
Arterienpuls 21.
Arzneimittel 230.
Asthenopia accommodativa 25 35.
— conjunctivalis 74.
— muscularis 30, 74.
— retinalis 74, 194.
Astigmatismus 2, 6, 16, 37.
— Diagnose 16, 37.
Atropinconjunctivitis 77.
Aufrechtes Bild 14.
Augenhintergrund 18.
Augenkammer, vordere 154.
—, hintere 154.
Augenmuskeln 43.
Augenmuskel-Lähmungen 46.
Augenspiegel 11.
Autophthalmoscopie 12.

B

Basedow'sche Krankheit 150.
Beleuchtung, seitliche 2, 12.
Bläschenceratitis 97.
Blennorrhoea sacci lacrimalis 71.
Bild, aufrechtes 14.
—, umgekehrtes 14.
Blepharitis 63.
Blepharophimosis 66.
Blicklinie 44.
Blepharospasmus 67.
Blinder Fleck 9.
Brennpunkt 37.
Brennlinie 38.
Brennstrecke 38.
Brillenkasten 3.
Brillengläser, sphärische 3.
— cylindrische 5.
— farbige 7.
Buphthalmus 107, 110.

C

Cataracta 129.
— senilis 129.
— nuclearis 131.
— zonularis 134.
— Therapie 136.
Chalazion 64.
Chemosis 91.
Chiasma 203.
Chorioidea, Anatomie 159.
Chorioidalring 18.
Chorioiditis 30, 162, 165.
Chromhidrosis 62.
Ciliarkörper, Anatomie 153.
— Erkrankungen 155.
Ciliarkörperstaphylom 108.
Colobom d. Chorioidea 171.
— d. Iris 122.
— d. Lider 67.
— der Sehnerven 213.
Comedonen 62.
Comotio retinae 196.

Digitized by Google

Conjunctiva Anatomie 73.
— Geschwülste 92.
— Verletzungen 91.
Conjunctivitis aegypt. 82.
— blenorrhoica 79.
— catarrhalis 76.
— crouposa et diphtherica 77.
— follicularis 81.
— granulosa 83.
— membranacea 77.
— phlyctaenulosa 88.
— trachomatosa 82.
Convergenzlähmung 50.
Cyclitis 152.
Cyclitische Schwarte 117.
Cylindergläser 5.
Cysticercus 92, 158.
Cystoide Vernarbung 180.

D

Dakryoadenitis 70.
Dakryocystitis 72.
Dakryops 70.
Daltonismus 200.
Descemetitis 104, 119.
Dioptrie 5.
Diplopie 42, 46.
Discission 135, 223.
Distichiasis 66.
Doppelbilder 47.
Drehpunkt 44.
Durchleuchtung 2, 12.
Dynamisches Schielen 57.
Dyslexie 215.

E

Ectopia lentis 139.
Ectropium 65.
— Operation 219.
Ekzem 60.
Embolie d. Netzhautgefässe 192.
Emmetropie 22.
Enophthalmus 147.
Entropium 65.
— Operation 218.
Entwickelungsgeschichte 141.
Enucleation 221.
Ephidrosis 62.
Epicanthus 67.
Epiphora 70.
Episcleritis 109.
Erysipel 61.
Erytropsie 201.
Evisceratio bulbi 221.
— orbitae 221.
Eversio punct. lacrimalis 63, 70.
Exenteratio bulbi 122.
— orbitae 152.
Excavation physiologische 19.
— pathologische 176, 178.
Exophthalmus 147, 151.
Exstirpatio sacci lacrimalis 216.
Extraction 224.

F

Farbensinn 9, 200.
Farbenblindheit 200.
Farbenskotom 9.
Fernprüfung 7.
Fernpunkt 16, 22.
Fistula sacci lacrimalis 72.
Flimmerskotom 195.
Flügelfell 91.
Focale Beleuchtung 2, 12.
Fovea centralis 21.
Franklin'sche Brille 5.
Frühjahrscatarrh 88.
Fusion 45.

G

Gerontoxon 105.
Gerstenkorn s. Hordeolum.
Gesichtsfeld 8.
— Defecte 9, 214.
— Amblyopie 198.
Geschwülste der Chorioidea 170.
— des Ciliarkörpers 155.
— der Conjunctiva 92.
— der Cornea 108.
— der Iris 123.
— der Orbita 152.
— der Retina 192.
Glaskörper Anatomie 153.
— Erkrankungen 155.
—, Fremdkörper im 158.
—, Gefässneubildungen im 157.
Glaukom 171.
— Theorien 174.

Digitized by Google

Glaucom Therapie 183.
Gliom 192.
Greisenbogen s. Gerontoxon.
Grüner Star s. Glaukom.

H

Hämorrhagien der Conjunctiva 91.
— der Retina 190.
Halo glaucomatosus 169, 173.
Hemeralopie 201.
Hemiopie 9, 213.
Herpes corneae 97.
Herpes zoster 61.
Hippus 125.
Hordeolum 64.
Hornhaut Anatomie 93.
— Krankheiten 93.
— Geschwülste 105.
— Trübungen 104, 105.
— Verletzungen 107.
Hydrops sacci lacrimalis 71.
Hydrophthalmus congen. 107.
Hyperästhesia retinae 198.
Hypermetropie 13, 33.
Hyphaema 2.
Hypopyon 2, 100.
Hypopyonkeratitis 100.
— iritis 114.
Hypotonie 182.
Hyposphagmen 91.

I

Insufficienz der Interni 6, 57.
Intercalarstaphylom 110.
Intoxicationsamblyopien 209.
Iridectomie 126, 223.
Irideremie 123.
Iridochorioiditis 118, 162.
Iridocyclitis 116.
Iridodesis 126.
Iridodialysis 123.
Iridodonesis 2, 125, 140.
Iridotomie 126, 223.
Iris Anatomie 113.
Irisprolaps, Abtragung, 222.
Irisschlottern s. Iridodonesis.
Iritis diabetica 118
— gonorrhoïca 118.
— idiopathica 115.
Iritis papulosa 117.
— plastica 114.
— serosa 114, 118.
— sympathica 119.
— syphilitica 117.
— traumatica 118.
— tuberculosa 117.

K

Kanthoplastik 63, 216.
Keratitis bullosa 97.
— , büschelförmige 96.
— , eitrige 102.
— interstitielle 98.
— neuroparalytica 102.
— phlyctaenulosa 95.
— punctata 97.
— superficialis 95.
— vesiculosa 97.
— xerotica 103.
Keratocele 100, 104.
Keratoconus 108.
Keratoglobus 107.
Keratomalacie 103.
Keratectasie 108.
Keratoscop 2, 10.
Korectopie 123.
Korelysis 126.

L

Lagophthalmus 66, 147.
Leucom 103.
Lichtbildchen, Sanson'sche 10.
Lichtsinn 201.
Lider 60.
Lithiasis 65.
Linse Anatomie 126.
— Luxation 140.
Lymphbahnen 155.

M

Macula corneae 103.
— lutea 20.
Madarosis 63.
Maturation 223.
Markhaltige Nervenfasern 196.
Megalocornea 107.
Membrana pupillaris perseverans 122, 144.

Digitized by Google

Metamorphopsie 30.
Mikrocornea 107.
Mikrophthalmus 111, 146.
Mikropsie 41.
Miosis 42, 125.
Morbus Basedowii 150.
Mouches volantes 30, 157.
Mydriasis 123.
Myodesopsie 30.
Myopie 13, 26.
— discission 32
Myxoedem 62.

N

Naevi 123.
Naheprüfung 7.
Nahepunkt 22.
Narbenkeratitis 96.
Nervus opticus s. Opticus.
Netzhaut s. Retina.
Neuritis 205.
— retrobulbäre 208.
Neuroretinitis 205.
Neurose, traumatische 198.
Nictitatio 67.
Niveaudifferenzen 18.
Nyctalopie 201.
Nystagmus 51.

O

Occlusio pupillae 115.
Oculomotoriuslähmung 48.
Oedem der Lider 62.
Operationen 215.
Ophthalmia brasiliana 103.
— militaris s. Trachom.
— migratoria 119.
Ophthalmomalacie 182.
Ophthalmometer 10, 39.
Ophthalmoplegie 41, 48.
Opticus Anatomie 202.
— Erkrankungen 205.
Optometer 10.
Orbita Anatomie 146.
— Entzündungen 147.
Orbitalphlegmone 148.

P

Pannus phlyctaenulosus 96.
— trachomatosus 86.
Panophthalmie 161.
Papille 18.
Parallaktische Verschiebung 18.
Parasiten des Glaskörpers 158.
— der Lider 64.
Pemphigus 89.
Perimeter 3.
Periostitis orbitae 147.
Periskopische Gläser 5.
Phlyctaene 88.
Photometer 3. 9.
Photopsie 30.
Pinguecula 92.
Polykorie 123.
Polyopie 42.
Presbyopie 24.
Prismen 6.
Prolapsus iridis 101.
Pseudoisochromatische Tafeln (Stilling) 10.
Pseudogliom 156, 194.
Pterygium 91.
— Operation 217.
Ptosis 68.
— Operation 216.
Punction der vorderen Kammer 222.
Pupille 113.
Pupillarmembran 122, 144.
Pupillenstarre 124.

R

Randphlyctaene 87.
Recoss'sche Scheibe 12.
Reflexempfindlichkeit 123.
Reflextaubheit 123.
Refraction 22.
Refractionsanomalien höheren Grades 13.
Refractionsbestimmung, objective 15.
Resectio nervi optici 221.
Retina Anatomie 183.
— Entzündungen 194.
Retinitis albuminurica 195.
— diabetica 190.
— hämorrhagica 196.
— idiopathica 196.

Digitized by Google

Retinitis leucaemica 196.
— pigmentosa 189.
— syphilitica 195.
— proliferans 191.
Rindenblindheit 204.
Roth'sche Siebbrille 7. 108.

S

Schattenprobe s. Skiascopie.
Schichtstar 134.
Schielen s. Strabismus.
Schieloperation 220.
Schielwinkel 52.
Schneeblindheit 196.
Schwellungscatarrh 76.
Schwachsichtigkeit 197.
Sclera 109.
Scleralstreifen 18.
Sclerectasia posterior 168.
Scleritis 109.
Sclerotomie 181.
Scotom 9.
Seborrhoea 62, 63.
Seclusio pupillae 116.
Secundärglaucom 116, 164, 182.
Seelenblindheit 204.
Sehproben 7.
Sehprüfung 2.
Sehschärfe 7.
— centrale 197.
Seitliche Beleuchtung 2, 12.
Simulation 201.
Skiascopie 16.
Star s. Cataracta.
Staphylom des Ciliarkörpers 110.
— der Cornea 103, 108.
— Operation 222.
Staphyloma posticum Scarpae 28, 110, 168.
Stauungspapille 207.
Stenopaeische Brille 7.
Stereoscop 10.
Strabismus 52.
— scheinbarer 52.
Strabometer 7, 53.
Stricturen der Thränenwege 72.
Sugillation 62.
Symblepharon 66, 86.
Symplepharon Operation 217.
Sympathische Entzündung 120.
Synchisis scintillans 157.
Synechie, vordere 103.
— hintere 114.

T

Tabaksamblyopie 9, 209.
Tätowirung 222.
Tarsitis 65.
Tarsorrhaphie 218.
Tenonitis 149.
Tenon'sche Kapsel 43.
Tenotomie 58, 220.
Tension 172.
Thränenorgane 69.
Thränendrüse 69.
Thrombose 192.
Trachom 83.
Trichiasis 63, 66.
— Operation 218.
Trochlearislähmung 48.
Trübungen der brechenden Medien 13.
Tuberculose der Conjunctiva 90.

U

Uebersichtigkeit s. Hypermetropie.
Ulcus Corneae serpens 98.
Unfallberechnung 226.
Urämische Amaurose 198.

V

Venenpuls 21.
Verletzung der Conjunctiva 91.
— der Cornea 106.
— der Iris 123.
— der Sclera 111.
Vorlagerung 58, 220.

W

Westien'sche Corneallupe 10.

X

Xanthelasma 59.
Xerosis Conjunctivae 86.
— epithelialis 90.
— profunda 91.

Z

Zollsystem 5.

Digitized by Google

Für die Praxis.

Ausser den „Für das Staatsexamen" dort empfohlenen Repetitorien seien als Handbücher für die einzelnen Spezialfächer empfohlen:

Electrodiagnostik und Electrotherapie. Leitfaden der Electrodiagnostik und Electrotherapie. Von Dr. **Toby Cohn**, Assistent an der Klinik des Herrn Prof. Dr. Mendel in Berlin. Mit 6 Tafeln und 30 i. d. Text gedruckten Abbild. Broch M. 3.50. Eleg. gebd. M. 4.50.

Geburtshülfe. Anleitung zur aseptischen Geburtshülfe. Von Doc. Dr. **P. Strasemann**, Assistent an der geburtshülflichen gynaekologischen Poliklinik der Charité in Berlin. Mit 21 Abbildungen. gr. 8°. Broch. M. 3.50, gebd. M. 4.50

Gerichtliche Medicin. Leitfaden der gerichtlichen Medicin. Von Prof. Dr. **K. J. Seydel** in Königsberg. Gr. 8°. Broch. M. 6.— Eleg. geb M 7.—.

Kinderkrankheiten. Arzneiverordnungen in der Kinderpraxis. Auf Grundlage des Arzneibuches für das Deutsche Reich. III. Ausgabe. Bearbeitet von Dr. **H. Guttmann**, Arzt in Berlin. Zweite Aufl. Eleg. gebd. u durchsch. M. 2,50.

— Grundriss der Kinderheilkunde. Von Prof. Dr. **C. Seitz**, Vorstand der Kinder-Poliklinik am Reisingerianum in München. Broch. M. 9.—. Eleg. geb. M. 10,—.

Magenkrankheiten. Die Krankheiten des Magens. Ein Lehrbuch für Aerzte und Studirende. Von Doc. Dr. **Max Einhorn** in New-York. Mit 52 Abbildungen Gr. 8°. Broch. M. 6.—. Eleg. gebd. M. 7.—.

Massage. Anleitung zur Massagebehandlung bei Frauenleiden. (Thure Brandt.) Von Doc. Dr. **Rob. Ziegenspeck** in München. Gr. 8°. Mit 17 Abbildungen. Broch. M. 4.—. Eleg. gebd. M. 5.—.

Nase. Die Krankheiten der Nase, ihrer Nebenhöhlen und des Nasenrachenraumes. Mit besonderer Berücksichtigung der rhinologischen Propaedeutik. Von Dr. **C. Zarniko** in Hamburg, fr. I. Assistent des Herrn San.-Rat Dr. A. Hartmann in Berlin. Mit 132 Abbildungen. Broch. M. 6,—. Eleg. gebd. M. 7.—.

Nervenkrankheiten. Lehrbuch der Nervenkrankheiten. Von Prof. Dr. **H. Oppenheim** in Berlin. Lex. 8° **Zweite** wesentlich vermehrte und verbesserte Auflage. Mit 287 Abbildungen. Broch. M. 23.—. Eleg. gebd. M. 25,—.

— Die Untersuchung und Begutachtung bei traumatischen Erkrankungen des Nervensystems. Ein Leitfaden für praktische Aerzte u. Studirende von Dr. **Paul Schuster**, Oberarzt an der Prof. Mendel'schen Klinik in Berlin. Gr. 8°. Broch M. 4.50.

Rachen und Kehlkopf. Die Krankheiten der Mundhöhle, des Rachens und des Kehlkoptes, einschliesslich der Untersuchungs- und Behandlungsmethoden. Von Dr. **Albert Rosenberg**, I. Assistent an der Kgl. Univ.-Poliklinik für Hals- und Nasenkranke in Berlin. Mit 178 Abbildungen und 1 lithogr. Tafel, Broch. M. 8,—. Eleg. gebd. M. 9.—.

Recepttaschenbuch. Therapeutisches Vademecum. Für praktische Aerzte und insbesondere für Bahn- und Kassenärzte. 700 austaxirte Recepte nebst einer Anleitung z. Berechnen von Recepten. Von **Dr. F. Kaliski**, pract. Arzt und Bahnarzt in Rosenberg O.-Schl. Kl. 8°, geb. u. mit Schreibpapier durchsch. M. 3.—.

Syphilis. Die Behandlung der Syphilis nach den gegenwärtig üblichen Methoden. Für die ärztliche Praxis dargestellt von Dr. **F. Grimm** in Berlin. Mit einem Vorwort von Geh. Med.-Rath Prof. Dr. G. Lewin. Broch. M. 2,50. Eleg. gebd. M. 3.50.

— Die Gonorrhoe des Weibes. Für die Praxis dargestellt von Priv.-Doc. Dr. **G. Klein** in München. Broch. M. 1.50.

Zuckerkrankheit. Wesen, Ursache und Behandlung der Zuckerkrankheit (Diabetes mellitus) von Dr. **Albert Lenné** in Neuenahr. Gr. 8°, broch. Mk. 3.60, eleg. gebd. M. 4.60.

LANE MEDICAL LIBRARY

To avoid fine, this book should be returned on or before the date last stamped below.

Digitized by Google

Q49 Silex, P. 88345
S58 Compendium der
1899 Augenheilkunde.

NAME | DATE DUE

Digitized by Google

Digitized by Google